

Unfallchirurg 2022 · 125:821–824  
<https://doi.org/10.1007/s00113-021-01110-7>  
Angenommen: 18. Oktober 2021  
Online publiziert: 30. November 2021  
© Der/die Autor(en) 2021

**Redaktion**  
Wolf Mutschler, München  
Hans Polzer, München  
Ben Ockert, München



# Nekrotisierende Myositis des Oberschenkels

## Ursache oder Folge eines systemischen „Capillary-leak“-Syndroms?

Paul Schmitz · Nadine Hausmann

Caritas-Krankenhaus St. Josef, Klinik für Unfallchirurgie, Universitätsklinikum Regensburg, Regensburg, Deutschland

### Zusammenfassung

Infektionen des muskuloskeletalen Systems sind in der Unfallchirurgie mitunter die Krankheitsbilder, die Patienten am gravierendsten beeinträchtigen, Ärzte fachlich sowie Kliniken und das Gesundheitssystem ökonomisch herausfordern. Das systemische „Capillary-leak“-Syndrom (SCLS) ist ein seltenes idiopathisches Syndrom, welches auch bei harmlosen Infektionen fulminante lebensbedrohliche Verläufe provozieren kann. Neben einer übersichtlichen Darstellung des SCLS wird über einen betroffenen Patienten, der infolge einer instabilen Narbe eine nekrotisierende Myositis des Oberschenkels entwickelte, berichtet.

### Schlüsselwörter

SCLS · Systemisches Capillary-leak-Syndrom · Infektion · Abszess · Kompartimentresektion

Wir berichten über einen 50-jährigen Patienten mit systemischem „Capillary-leak“-Syndrom (SCLS), der aufgrund einer nekrotisierenden Myositis des rechten Musculus (M.) quadriceps femoris behandelt wurde.

### Anamnese

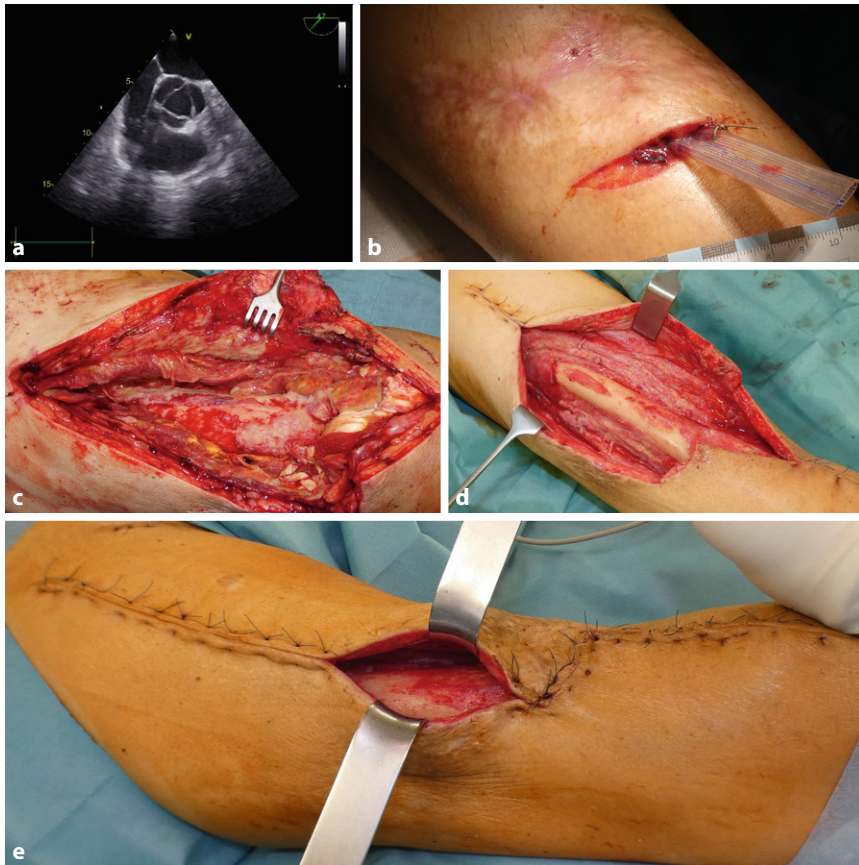
Der Patient wurde aufgrund lokaler Schmerzen im Bereich des rechten Oberschenkels und systemischer Zeichen einer Infektion (Fieber bis 40 °C, Leukozyten 12.000/ml, CRP 2,9 mg/dl [Referenzbereich < 0,5 mg/dl], Hypotonie) stationär vorstellig. Initial erfolgten eine Abszesspunktion mit Spülung und eine systemische Antibiotikatherapie (Piperacillin + Tazobactam). Bei persistierender Infektion erfolgte eine operative Revision mit Läscheneinlage. Hierbei zeigte sich eine ausgedehnte Myositis, woraufhin der Patient zur adjuvanten hyperbaren Oxygenation (HBO) in unsere Klinik für Unfallchirurgie, Caritas Krankenhaus St. Josef – Regensburg, verlegt wurde. Die Anamnese wies bereits 2 schwere Episoden des SCLS nach Chlamydienpneumonie und Influenza-B-Infektion mit Aspirationspneumonie auf.

Im Rahmen der vorangegangenen Episode kam es zu einer Hämokonzentration mit Hämoglobin(Hb)-Werten von 21,6 mg/dl, Hämatokrit (HKT) von 65 %, Lactatanstieg (4,9 mmol/l) sowie zu einer ausgeprägten Hypalbuminämie (1930 mg/dl). Darüber hinaus fielen ein Anstieg des IL-6 und eine IgG<sub>k</sub>-Paraproteinämie auf. Aufgrund eines Kreislaufversagens erfolgten eine kurzzeitige Reanimation und eine Vasopressortherapie. In den folgenden 4 Tagen kam es zu einem massiven generalisierten Ödem mit Rhabdomyolyse (CK > 10.000U/l), Crush-Niere (Kreatinin > 4 mg/dl) sowie ulzerierenden Spannungsblasen v.a. an den unteren Extremitäten. Differenzialdiagnostisch wurden ein nephrotisches Syndrom, eine Leberzirrhose sowie ein Gleich-Syndrom [4] ausgeschlossen.

Als Residuen der ersten beiden SCLS-Episoden verblieben eine ausgeprägte „Critical-illness“-Polyneuropathie und Myopathie der Extremitäten sowie Volkmann-Kontrakturen beider Hände. Weiterhin verblieben multiple instabile Narben an Körperstamm und den Extremitäten (■ **Abb. 1b**).



QR-Code scannen & Beitrag online lesen



**Abb. 1** ▲ a Sonographisch diagnostizierte gekammerte Abszessformation im Oberschenkel; b Aufnahmebefund instabile Narbe und Lasche; c intraoperativer Erstbefund; d intraoperativer Befund nach Resektion des ventralen Oberschenkelkompartments; e intraoperativer Befund nach 18-tägiger VAC-Therapie vor definitivem Hautverschluss

## Befund

Bei Aufnahme präsentierte sich der Patient außerhalb des akuten Stadiums einer Sepsis, fieberfrei und hämodynamisch stabil. Der rechte Oberschenkel war stark geschwollen und überwärmt, jedoch nicht gerötet. Zudem zeigte sich eine reizlose Narbe auf Höhe des mittleren Oberschenkels (Abb. 1b). Zwei Querinzisionen ober- und unterhalb der Narbe kommunizierten über eine drainierende Lasche miteinander. Sonographisch zeigte sich ein gekammerter Verhalt im M. quadriceps femoris (Abb. 1a).

Bei persistierenden Entzündungswerten (Leukozyten 10.000/μl, CRP 9,9 mg/dl) und lokalen Infektionszeichen erfolgte die notfallmäßige operative Exploration. Intraoperativ zeigten sich ein ausgedehnter Abszess, eine Infektion der Mm. vastus lateralis et intermedius, durchsetzt mit Nekrosen

der Muskulatur und der Faszien (Abb. 1c).

## Diagnose

Nekrotisierende Myositis des rechten M. quadriceps femoris bei vorbestehendem SCLS.

## Therapie

Es erfolgte das radikale chirurgische Débridement mit Entfernung allen avitalen Gewebes, Spülung und temporärer Weichteildeckung mittels „Vacuum Assisted Closure“ (VAC)-Therapie (kontinuierlicher Sog 125 mm Hg). Die programmierte „Second-look“-Therapie am Folgetag [6] zeigte einen Progress der demarkierenden Haut- und Muskelnekrosen, sodass das komplette ventrale Kompartiment reseziert werden musste (Abb. 1d). Adjuvant erfolgte eine HBO-Therapie. Diese wurde am

Aufnahmetag begonnen und aufgrund des schnellen Konsolidierungsprozesses lediglich auf 5 Sitzungen begrenzt.

## Verlauf

Im Rahmen der Kompartimentresektion wurde der Patient kreislaufunstable (RR=75/40 mm Hg) und katecholaminpflichtig. Er wurde für 2 Tage intensivmedizinisch behandelt. Es erfolgte die breite antibiotische Abdeckung mit (Piperacillin+Tazobactam, Clindamycin und Penicillin G). Weder ein zu erwartender Albuminabfall noch eine Hämokonzentration wurden in der aktuellen Episode detektiert.

Nach einer weiteren Wundrevision mit lediglich marginalem Débridement der Wundränder konnte der Patient auf die unfallchirurgische Allgemeinstation verlegt werden. Die mikrobiologischen Gewebeuntersuchungen ergaben bei antibiotischer Vorbehandlung keinen Keimnachweis. Histologisch zeigte sich eine nekrotisierende Myositis mit granulozytärem Entzündungsmuster und vereinzelten Nachweisen von grampositiven Haufkokken. Bei deutlich rückläufigen Entzündungswerten und gutem Lokalbefund wurde die antibiotische Therapie am Tag 10 auf Penicillin deeskaliert. Die vorbestehende Ereignisprophylaxe mit i.v.-Immunglobulinen wurde während des stationären Aufenthalts fortgesetzt.

Nach 2 weiteren VAC-Wechseln erfolgte die Sekundärnaht 18 Tage nach primärem chirurgischen Débridement (Abb. 1e). Nach 26 Tagen stationären Aufenthalts mit u.a. intensiver physiotherapeutischer Behandlung konnte der Patient bei reizlosen Wundverhältnissen, bledem Entzündungslabor und mobil an Unterarmgehilfen in die Anschlussheilbehandlung entlassen werden.

## Fallanalyse

### Systemisches Capillary-leak-Syndrom

Das SCLS ist ein seltenes idiopathisches Syndrom (weltweit ca. 500 beschriebene Fälle) [1, 3]. Die Patienten entwickeln auch bei harmlosen Infektionen eine systemische Inflammation mit Interleukinaus-

schüttung und gesteigerter Permeabilität der Kapillaren. Klinisch präsentiert sich dies durch ein generalisiertes Ödem aufgrund einer Flüssigkeitsverlagerung in den Extravasalraum mit konsekutiver Hypovolämie. Zudem zeigen sich laborchemisch ein erhöhter HKT und eine Hypalbuminämie [1]. In ca. 95 % der Fälle fällt im Labor eine monoklonale Gammopathie auf [3]. Nichtwenige Patienten werden durch die fulminante Flüssigkeitsverlagerung hämodynamisch instabil. Eine kausale Therapiemöglichkeit besteht nicht, sodass eine symptomatische, intensivmedizinische Therapie erfolgen muss.

Ein spezifisches histopathologisches Bild des SCLS gibt es nicht. Die Schrankenstörung ist nach Abklingen der Akutphase vollständig reversibel [3].

Als Folge der gesteigerten Kapillarpermeabilität kann es an den Extremitäten zu einem Kompartmentsyndrom und einer Rhabdomyolyse kommen [5]. Ein fulminanter Verlauf, eine Fehleinschätzung des Kompartimentstatus oder eine insuffiziente Therapie kann folgenschwere Störungen der Muskelfunktion und der Propriozeption mit hieraus resultierender lebenslanger Beeinträchtigung des Patienten mit sich bringen.

Patienten mit einem SCLS erleiden im Rahmen von erneuten Infekten häufig Rezidive (Median 0,46/Jahr) [5]. Eine Ereignisprophylaxe mit i.v.-Immunglobulin, Terbutalin oder Aminophyllin verbessert die Prognose bei SCLS deutlich [2]. Dennoch liegt die 5-Jahres-Überlebensrate nur bei 73 % [5].

Im aktuellen Fall ist die nekrotisierende Myositis am ehestens auf eine chronische subakute Infektion infolge der instabilen Narbe am Oberschenkel zurückzuführen. Aufgrund der ergriffenen chirurgischen, intensivmedizinischen und adjuvant therapeutischen Maßnahmen konnte eine erneute SCLS-Episode verhindert werden. Die kurzzeitige Katecholaminpflichtigkeit ist am ehesten auf die Kompartimentresektion mit dem damit einhergehenden Volumenverlust zurückzuführen. Dennoch ist zu betonen, dass das radikale chirurgische Débridement die Therapie der Wahl zur Eindämmung einer nekrotisierenden Infektion von Muskeln und Faszien ist. Dieses muss zum Schutz des Gesamtorganismus immer bis ins gesunde

## Necrotizing myositis of the thigh. Cause or result of a systemic capillary leak syndrome?

Infectious diseases of the musculoskeletal system are in trauma surgery sometimes the symptoms that most severely impair patients and are a challenge to surgeons, hospitals and the economy of the public healthcare system. The systemic capillary leak syndrome (SCLS) is a rare idiopathic syndrome that can provoke a fulminant life-threatening progress even if the primary infection is trivial. In addition to a clearly arranged description of the SCLS we report on an affected patient who developed a necrotizing myositis of the right thigh due to an unstable scar.

### Keywords

SCLS · Systemic capillary leak syndrome · Infection · Abscess · Compartment resection

Gewebe erfolgen, auch wenn dies einen Funktionsverlust bedeutet. Wenn auch ein Abszess durch Inzision und Einlage einer Lasche primär entlastet werden kann, so ist immer eine Exploration der Abszeshöhle notwendig, um nekrotisierende Prozesse zu detektieren und adäquat zu therapieren.

Adjuvant zur chirurgischen Sanierung ist eine HBO-Therapie bei nekrotisierenden Infektionen indiziert. Durch die maximale Anreicherung von physikalisch gelöstem Sauerstoff im Gewebe werden Anaerobier abgetötet. Weiterhin erfolgt eine Stimulation der neutrophilen Leukozyten und der Fibroblasten. Darüber hinaus führt die verbesserte Oxygenierung des kritisch perfundierten Gewebes zu einer schnelleren Regeneration [7].

### Fazit für die Praxis

- Das systemische „Capillary-leak“-Syndrom (SCLS) ist ein seltenes, lebensbedrohliches Syndrom ohne spezifisches histopathologisches Bild, welches auch bei harmlosen Infektionen zu massiven Volumenverschiebungen in den Extravasalraum führen kann.
- Ein fulminanter Verlauf des SCLS, eine Fehleinschätzung des Kompartimentstatus oder eine insuffiziente Therapie kann folgenschwere Störungen der Muskelfunktion und der Propriozeption mit sich bringen.
- Das radikale chirurgische Débridement bis ins gesunde Gewebe ist die Therapie der Wahl bei nekrotisierenden Infektionen.
- Die hyperbare Oxygenation (HBO) hat einen hohen Stellenwert als adjuvante Therapie bei nekrotisierenden Infektionen.

### Korrespondenzadresse



#### PD Dr. med. Paul Schmitz

Caritas-Krankenhaus St. Josef, Klinik für Unfallchirurgie, Universitätsklinikum Regensburg  
Landshuter Str. 65, 93053 Regensburg, Deutschland  
pschmitz@caritasstjosef.de

**Funding.** Open Access funding enabled and organized by Projekt DEAL.

### Einhaltung ethischer Richtlinien

**Interessenkonflikt.** P. Schmitz und N. Hausmann geben an, dass kein Interessenkonflikt besteht.

Für diesen Beitrag wurden von den Autoren keine Studien an Menschen oder Tieren durchgeführt. Für die aufgeführten Studien gelten die jeweils dort angegebenen ethischen Richtlinien. Für Bildmaterial oder anderweitige Angaben innerhalb des Manuskripts, über die Patienten zu identifizieren sind, liegt von ihnen und/oder ihren gesetzlichen Vertretern eine schriftliche Einwilligung vor.

**Open Access.** Dieser Artikel wird unter der Creative Commons Namensnennung 4.0 International Lizenz veröffentlicht, welche die Nutzung, Vervielfältigung, Bearbeitung, Verbreitung und Wiedergabe in jeglichem Medium und Format erlaubt, sofern Sie den/die ursprünglichen Autor(en) und die Quelle ordnungsgemäß nennen, einen Link zur Creative Commons Lizenz

## Kasuistiken

beifügen und angeben, ob Änderungen vorgenommen wurden.

Die in diesem Artikel enthaltenen Bilder und sonstiges Drittmaterial unterliegen ebenfalls der genannten Creative Commons Lizenz, sofern sich aus der Abbildungslegende nichts anderes ergibt. Sofern das betreffende Material nicht unter der genannten Creative Commons Lizenz steht und die betreffende Handlung nicht nach gesetzlichen Vorschriften erlaubt ist, ist für die oben aufgeführten Weiterverwendungen des Materials die Einwilligung des jeweiligen Rechteinhabers einzuholen.

Weitere Details zur Lizenz entnehmen Sie bitte der Lizenzinformation auf <http://creativecommons.org/licenses/by/4.0/deed.de>.

- Hösl VM, Kehrer A, Prantl L (2020) Die nekrotisierende Fasziiitis – ein chirurgischer Notfall. *Chirurg* 91(5):437–446
- Yaghan RJ, Al-Jaberi TM, Bani-Hani I (2000) Fournier's gangrene. *Dis Colon Rectum* 43(9):1300–1308

## Literatur

- Dasdelen S, Grebe S-O (2018) Idiopathisches systemisches capillary-leak-syndrom (Clarkson-Syndrom). *Internist (Berl)* 59(7):725–735
- Dhir V, Arya V, Malav IC et al (2007) Idiopathic systemic capillary leak syndrome (SCLS). *Intern Med* 46(12):899–904
- Druey KM, Parikh SM (2017) Idiopathic systemic capillary leak syndrome (Clarkson disease). *J Allergy Clin Immunol* 140(3):663–670
- Gleich GJ, Schroeter AL, Marcoux JP et al (1984) Episodic angioedema associated with eosinophilia. *Trans Assoc Am Physicians* 97:25–32
- Gousseff M, Arnaud L, Lambert M et al (2011) The systemic capillary leak syndrome. *Ann Intern Med* 154(7):464–471

Hier steht eine Anzeige.

