

Submitted: 31.01.2016
Accepted: 13.04.2016

Mistakes in ultrasound examination of salivary glands

Pomyłki w diagnostyce ultrasonograficznej ślinianek

Ewa J. Białek¹, Wiesław Jakubowski²

¹ Department of Diagnostic Ultrasound, Masovian Bródnowski Hospital, Warsaw, Poland

² Department of Diagnostic Imaging, Medical University of Warsaw, Poland

Correspondence: Ewa J. Białek, Department of Diagnostic Ultrasound, Masovian Bródnowski Hospital, ul. Kondratowicza 8, 03-242 Warsaw, Poland, tel.: +48 22 326 58 10, fax: +48 22 326 59 91, e-mail: ewa.ewa.01@gmail.com

DOI: 10.15557/JoU.2016.0020

Key words

salivary gland,
parotid gland,
submandibular
gland,
ultrasound,
mistake

Abstract

Ultrasonography is the first imaging method applied in the case of diseases of the salivary glands. The article discusses basic mistakes that can be made during an ultrasound examination of these structures. The reasons for these mistakes may be examiner-dependent or may be beyond their control. The latter may include, inter alia, difficult conditions during examination (technical or patient-related), similarity of ultrasound images in different diseases, the lack of clinical and laboratory data as well as the lack of results of other examinations, their insufficient number or incorrectness. Doctor-related mistakes include: the lack of knowledge of normal anatomy, characteristics of ultrasound images in various salivary gland diseases and statistical incidence of diseases, but also attaching excessive importance to such statistical data. The complex anatomical structures of the floor of the oral cavity may be mistaken for benign or malignant tumors. Fragments of correct anatomical structures (bones, arterial wall fibrosis, air bubbles in the mouth) can be wrongly interpreted as deposits in the salivary gland or in its excretory duct. Correct lymph nodes in the parotid glands may be treated as pathologic structures. Lesions not being a simple cyst, e.g. lymphoma, benign or malignant tumors of the salivary glands or metastatic lymph nodes, can be mistaken for one. The image of disseminated focal changes, both anechoic and solid, is not pathognomonic for specific diseases in the salivary glands. However, in part, it occurs typically and requires an extended differential diagnosis. Small focal changes and infiltrative lesions pose a diagnostic problem because their etiology cannot be safely suggested on the basis of an ultrasound examination itself. The safest approach is to refer patients with abnormal focal changes for an ultrasound-guided fine-needle aspiration biopsy.

Słowa kluczowe

ślinianka,
przysusznica,
ślinianka
podżuchwowa,
ultrasonografia,
błąd

Streszczenie

Badanie ultrasonograficzne jest pierwszą metodą obrazową stosowaną w przypadku chorób ślinianek. W artykule omówiono podstawowe pomyłki, które można popełnić podczas badania ultrasonograficznego tych gruczołów. Przyczyny błędów mogą być zależne i niezależne od lekarza badającego. Do przyczyn niezależnych należą m.in. trudne warunki badania (techniczne lub ze strony osoby badanej), podobieństwo obrazów ultrasonograficznych w różnych jednostkach chorobowych oraz brak danych klinicznych, laboratoryjnych i wyników innych badań lub ich zbyt mała liczba czy nieprawidłowość. Wśród przyczyn pomyłek zależnych od lekarza wykonującego badanie ultrasonograficzne należy wymienić nieznaną anatomii prawidłowej, cech obrazów ultrasonograficznych w różnych chorobach ślinianek, statystycznej częstości wy-

stępowania chorób, ale również zbytne sugerowanie się nią. Skomplikowane struktury anatomiczne okolicy dna jamy ustnej mogą być mylone z łagodnymi lub złośliwymi nowotworami. Fragmenty prawidłowych struktur anatomicznych (kości, zwłókniałe ściany tętnic, pęcherzyki powietrza w jamie ustnej) mogą zostać nieprawidłowo zinterpretowane jako złogi w śliniance lub jej przewodzie wyprowadzającym. Prawidłowe węzły chłonne obecne w śliniankach przyusznych można potraktować jako struktury patologiczne. Zmiany niebędące torbielą prostą mogą zostać z nią pomyłone, np. chłoniak, niezłośliwe i złośliwe nowotwory ślinianek, węzły chłonne przerzutowe. Obraz rozszanych zmian ogniskowych, zarówno bezechowych, jak i litych, nie jest w śliniankach patognomoniczny dla konkretnych jednostek chorobowych, chociaż w części występuje typowo i wymaga poszerzonej diagnostyki różnicowej. Problem diagnostyczny stanowią małe zmiany ogniskowe oraz zmiany naciekowe, ponieważ na podstawie samego badania ultrasonograficznego nie można bezpiecznie sugerować ich etiologii. Najbezpieczniejszym sposobem postępowania jest kierowanie pacjentów z obecnością nieprawidłowych zmian ogniskowych na biopsję aspiracyjną cienkoigłową celowaną, monitorowaną ultrasonograficznie.

Ultrasound is the first and basic imaging method employed in the case of diseases affecting superficial tissues and organs, including the salivary glands. The article discusses basic mistakes that can be made during an ultrasound examination of these structures.

The following reasons may account for mistakes in ultrasound imaging of the salivary glands:

- difficult conditions during examination (technical or patient-related);
- the lack of knowledge of normal anatomy (doctor-related);
- the lack of familiarity with characteristics of ultrasound images in various salivary gland diseases (doctor-related);
- the similarity of ultrasound images in different diseases;
- the lack of knowledge of statistical incidence of diseases, but also attaching excessive importance to such statistical data (doctor-related);
- the lack of clinical and laboratory data as well as the lack of results of other examinations, their insufficient number or incorrectness.

Difficult conditions of examination

An ultrasound examination may be significantly hindered by short and thick neck of the examined patient, poor tissue transparency for ultrasounds or limited neck mobility, making it impossible to tilt the head as far back as needed or turn it sideways. What greatly impedes and at times even prevents a reliable examination is the lack of contact with the patient or cooperation on their part, e.g. patient's moving during an examination. The clinical condition of the examined patient, e.g. rapid, deep breathing, may impede or preclude a reliable Doppler evaluation.

Tissue transparency for ultrasounds is worse in some patients than in others. This can be due to, among other things, obesity, postoperative changes or other reasons for fibrosis and tissue architectonics dysfunctions. Subcutaneous emphysema can make it impossible to examine tissues located deeper.

Badanie ultrasonograficzne jest pierwszą i podstawową metodą obrazową stosowaną w przypadku chorób tkanek i narządów położonych powierzchownie, w tym ślinianek. W artykule omówiono podstawowe pomyłki, które można popełnić podczas badania ultrasonograficznego ślinianek.

Przyczyną pomyłek w diagnostyce ultrasonograficznej ślinianek mogą być:

- trudne warunki badania (techniczne lub ze strony osoby badanej);
- nieznajomość anatomii prawidłowej (przyczyna zależna od badającego);
- nieznajomość cech obrazów USG w różnych chorobach ślinianek (przyczyna zależna od badającego);
- podobieństwo obrazów USG w różnych jednostkach chorobowych;
- nieznaną częstotliwość występowania chorób, ale również zbytne sugerowanie się nią (przyczyna zależna od badającego);
- brak danych klinicznych, laboratoryjnych i wyników innych badań lub ich zbyt mała liczba czy nieprawidłowość.

Trudne warunki badania

Badanie USG może znacznie utrudnić krótka i gruba szyja u osoby badanej, słaba przezierność ultrasonograficzna tkanek lub ograniczona ruchomość szyi, uniemożliwiająca wystarczające odgięcie głowy lub przekręcenie jej na boki. Bardzo utrudnia, a czasem nawet uniemożliwia wiarygodne badanie brak kontaktu lub współpracy z pacjentem, np. jego poruszanie się. Stan kliniczny osoby badanej, np. przyspieszone, głębokie oddechy, może utrudniać lub uniemożliwiać wiarygodną ocenę dopplerowską.

U części osób przezierność ultrasonograficzna tkanek jest gorsza niż u innych. Przyczynami mogą być m.in. otyłość, zmiany pooperacyjne lub inne powody zwłóknienia i zaburzenia architektоники tkanek. Odma podskórna może uniemożliwić badanie tkanek położonych głębiej.

Warto w opisie badania uwzględnić obecność i rodzaj napotykaných utrudnień, aby lekarz kierujący na badanie

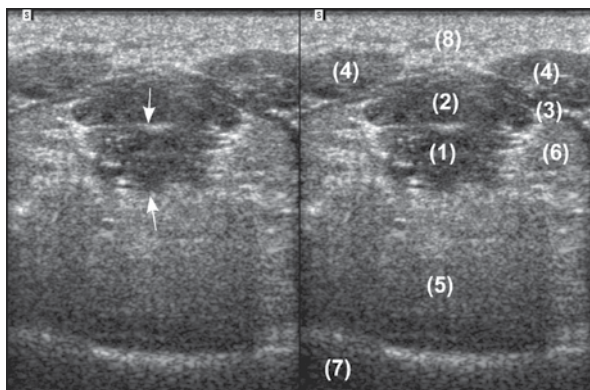


Fig. 1. The structure marked with arrows in the first image might be described as a heterogeneous focal lesion with blurred, irregular contours and outgrowths, i.e. with standard characteristics of a lesion that appears as malignant on ultrasound. In fact, it is the genioglossus muscle in the transverse section (1). Correct ultrasound anatomy of the floor of the mouth area in the transverse section: (2) – geniohyoid muscle; (3) – mylohyoid muscle; (4) – anterior belly of the digastric muscle; (5) – tongue; (6) – sublingual gland; (7) – oral cavity; (8) – subcutaneous tissue

Ryc. 1. Strukturę oznaczoną strzałkami na pierwszym zdjęciu można by było opisać jako niejednorodną zmianę ogniskową o nieostrych, nierównych zarysach, z wypustkami, czyli podając klasyczne cechy zmiany ultrasonograficznie złośliwej. W rzeczywistości jest to mięsień bródkowo-językowy w przekroju poprzecznym (1). Prawidłowa anatomia ultrasonograficzna okolicy dna jamy ustnej w przekroju poprzecznym: (2) – mięsień bródkowo-gnykowy; (3) – mięsień żuchwowo-gnykowy; (4) – przedni brzusiec mięśnia dwubrzuścowego; (5) – język; (6) – ślinianka podjęzykowa; (7) – jama ustna; (8) – tkanka podskórna

miał świadomość ewentualnych ograniczeń wiarygodności diagnostyki i w przypadku niezgodności z obrazem klinicznym mógł podjąć decyzję o wykonaniu dodatkowych badań, np. tomografii komputerowej lub rezonansu magnetycznego.

Pomyłki wynikające z nieznajomości anatomii prawidłowej

Kluczowym elementem niezbędnym do wiarygodnej oceny ultrasonograficznej obszaru ślinianek i węzłów chłonnych, a zasadniczo całego obszaru szyi i twarzoczaszki, jest dokładna znajomość anatomii prawidłowej. Duża liczba struktur anatomicznych w tych okolicach, ich przebieg, układ i skomplikowane wzajemne relacje przestrzenne powodują, że obraz USG tej okolicy jest złożony, a jego nieznajomość uniemożliwia prawidłowe przeprowadzenie badania i interpretację obrazu. Dodatkowo obraz USG omawianych okolic może być zmienny, np. zależny od przebytego napromieniania szyi lub zawartości tkanki tłuszczowej. Można łatwo pomylić jedną z prawidłowych struktur anatomicznych ze zmianą ogniskową. Przykładowo jeden z mięśni podstawy szyi, bródkowo-językowy, w przekroju poprzecznym w okolicy przyczepu do kości żuchwy może imitować zmianę ogniskową, wyglądającą nawet na ultrasonograficznie złośliwą (ryc. 1). Kolejny przykład: brzusiec przedni mięśnia dwubrzuścowego w przekroju poprzecznym lub skośnym ma owalny kształt i może imitować dobrze odgraniczoną, owalną zmianę ogniskową (ryc. 1: struktura nr 4). Wykonanie

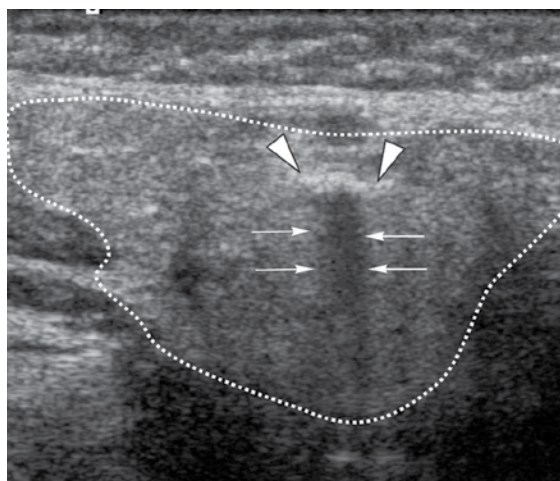
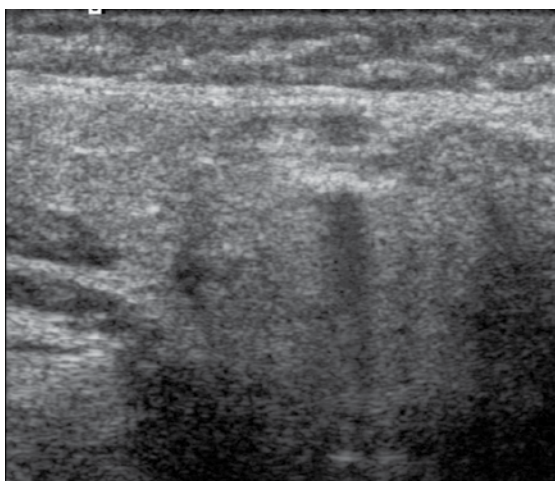


Fig. 2. In the submandibular gland parenchyma (outlined with a dotted line), one can observe a hyperechoic linear structure (arrowheads) with acoustic shadow (arrows), i.e. a standard image of a deposit on a presented still image in the grey scale. During a dynamic examination, it can be seen that the hyperechoic line is an outer contour of a tubular structure that passes through the salivary gland in spirals and runs on upwards on the cheek and, below, toward the external carotid artery. The complete image suggests that it is a fragment of the facial artery wall affected by fibrosis, whereas the “acoustic shadow” is the vascular lumen captured in the oblique section. A Doppler examination, e.g. with the power Doppler, may serve as additional, unambiguous confirmation that the structure is the facial artery (Fig. 3)

Ryc. 2. W miąższu ślinianki podżuchwowej (obwiedziona przerywaną linią) widoczna jest hiperechogeniczna liniowa struktura (groty strzałek) z cieniem akustycznym (strzałki), czyli o klasycznym obrazie złożu na zaprezentowanym zatrzymanym obrazie w skali szarości. Podczas badania dynamicznego można stwierdzić, że hiperechogeniczna linia jest zewnętrznym zarysem tubularnej struktury przechodzącej kręto przez śliniankę i biegnącej dalej do góry na policzku, a poniżej w kierunku tętnicy szyjnej zewnętrznej. Obraz całości sugeruje, że jest to fragment zwłókniałej ściany tętnicy twarzowej, natomiast „cień akustyczny” jest światłem naczynia uchwyconego w skośnym przekroju. Dodatkowym jednoznacznym potwierdzeniem, że uwidoczniona struktura jest tętnicą twarzową, może być badanie dopplerowskie, np. dopplerem mocy (ryc. 3)

The description of the examination should include information about the presence and nature of encountered difficulties to make the referring doctor aware of potential limitations of the examination reliability and, in the case of incompatibility with the clinical picture, to make it possible for them to decide on the need for additional examinations, such as computed tomography or magnetic resonance imaging.

Mistakes resulting from the lack of knowledge of normal anatomy

The key element necessary for reliable ultrasound evaluation of the area of the salivary glands and lymph nodes, and basically the entire area of the neck and face, is the knowledge of normal anatomy. A large number of anatomical structures in this area, their course and arrangement as well as complicated mutual spatial relations make an ultrasound image of the area complex, and the lack of knowledge about these issues precludes proper performance of an examination and interpretation of an image. In addition, an ultrasound image of the discussed areas may be changeable, e.g. may depend on the history of neck irradiation or content of fat tissue. One of correct anatomical structures may be easily mistaken for a focal change. For instance, one of the muscles of the neck base, the genioglossus muscle in the transverse section in the area of the attachment to the bone of the mandible, may mimic a focal lesion that might even seem like a malignant one on ultrasound (Fig. 1). Another example: anterior belly of the digastric muscle in the transverse or oblique section has an oval shape and may mimic a well-delineated focal change (Fig. 1: structure No 4). Proper performance of an examination, i.e. in at least two perpendicular planes, along with knowledge of the course and image of muscles in an ultrasound examination enables easy identification of the viewed structures.

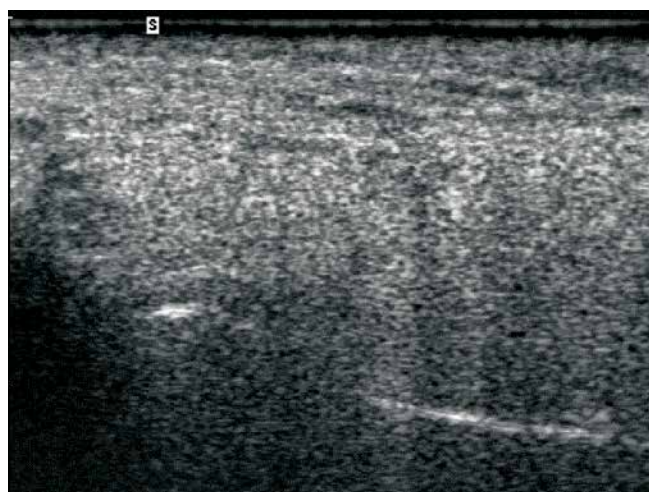


Fig. 4. Deep in the parenchyma of the parotid gland (2), a linear hyperechoic structure (arrows) can be seen which might be confused with a deposit. In fact, it is a fragment of the head of the mandible. The continuation of an echo of the anterior contour of the mandible ramus is marked with arrowheads; 1 – subcutaneous tissue

Ryc. 4. W głębi miększu ślinianki przyusznej (2) jest widoczna linijna hiperechogeniczna struktura (strzałki), która może zostać pomyłona ze złogiem. W rzeczywistości jest to fragment głowy żuchwy. Kontynuację echa przedniego zarysu gałęzi żuchwy zaznaczono grotami strzałek; 1 – tkanka podskórna

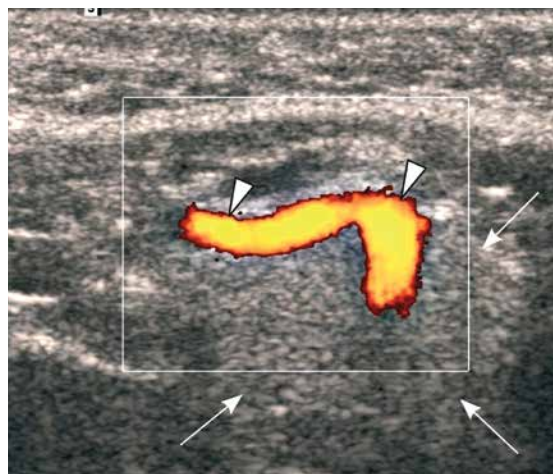
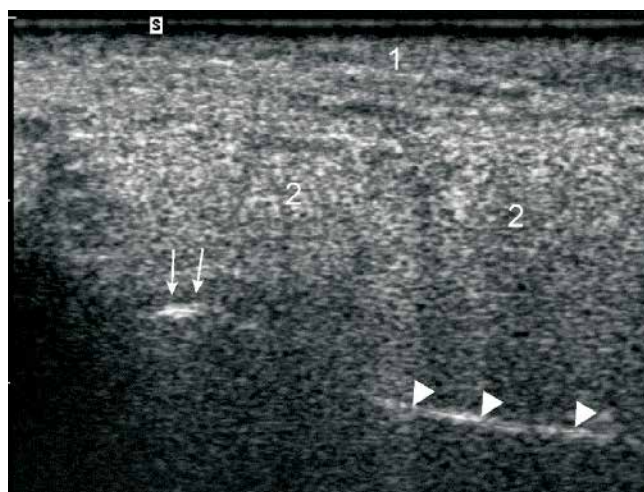


Fig. 3. Unambiguous confirmation with the power Doppler that the structure in Fig. 2 is the facial artery (arrowheads). The parenchyma of the submandibular gland is marked with arrows

Ryc. 3. Jednoznaczne potwierdzenie z zastosowaniem dopplera mocy, że uwidoczniiona na ryc. 2 struktura jest tętnicą twarzową (groty strzałek). Mięsz ślinianki podżuchwowej zaznaczony strzałkami

badania prawidłowo, tzn. co najmniej w dwóch prostopadłych płaszczyznach przekroju, wraz ze znajomością przebiegu i obrazu mięśni w USG, pozwala na łatwą identyfikację oglądanych struktur.

Innym przykładem rozpoznania choroby opartego na niewłaściwej interpretacji ultrasonograficznego obrazu anatomicznego może być sugerowanie kamicy ślinianek, np. na podstawie obrazu zwłóknień (choćby przekrój poprzeczny lub skośny przez ścianę tętnicy), fragmentów prawidłowych anatomicznych struktur kostnych lub pęcherzyków powietrza w okolicy dna jamy ustnej (ryc. 2, 3, 4, 5).



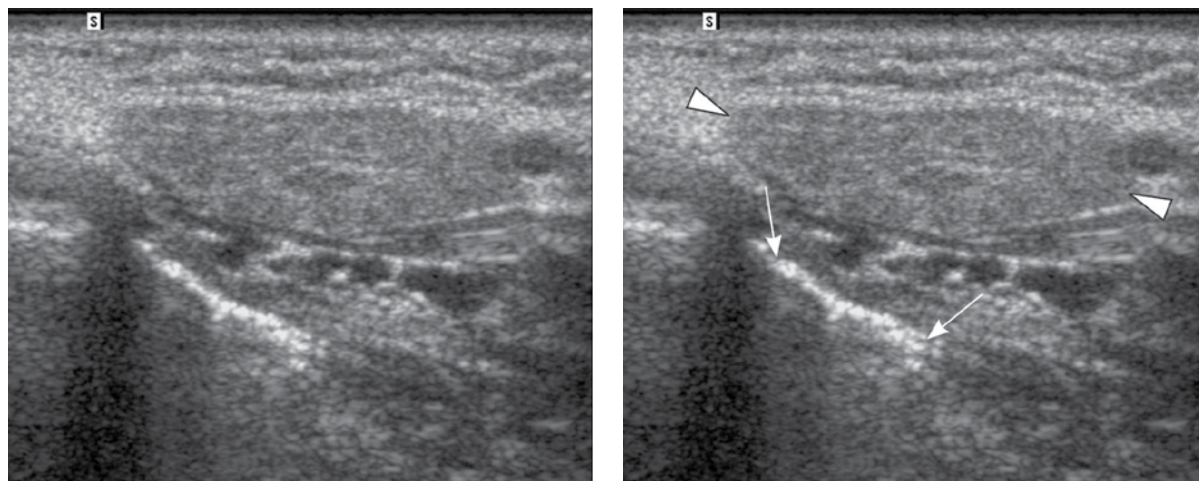


Fig. 5. The hyperechoic linear structure (arrows) in the area of the mouth floor is not a deposit in the excretory duct of the gland (Wharton's duct) but rather an echo at the boundary of air bubbles mixed with saliva. Arrowheads – mandibular gland

Ryc. 5. Hiperechogeniczna linijna struktura (strzałki) w okolicy dna jamy ustnej nie jest złogiem w przewodzie wyprowadzającym ślinianki (Whartona), tylko echem na granicy zmieszanych ze śliną pęcherzyków powietrza. Groty strzałek – ślinianka podżuchwowa

Yet another example of a misdiagnosis based on wrong interpretation of an anatomical ultrasound image is suggesting sialolithiasis, for instance on the basis of an image of fibrosis (e.g. transverse or oblique section through an artery wall), fragments of correct anatomical bone structures or air bubbles in the region of the floor of the oral cavity (Fig. 2, 3, 4, 5).

The following may present themselves as a deposit (stone) on an ultrasound image⁽¹⁾:

- fibrosis;
- bone;

Obraz USG złoju (kamienia) może prezentować⁽¹⁾:

- zwłóknienie;
- kość;
- gaz (np. pęcherzyki powietrza);
- ciało obce.

Małe gruczoły ślinowe

Małe gruczoły są zlokalizowane w błonie śluzowej i podśluzowej jamy ustnej, podniebienia, zatok przynosowych,

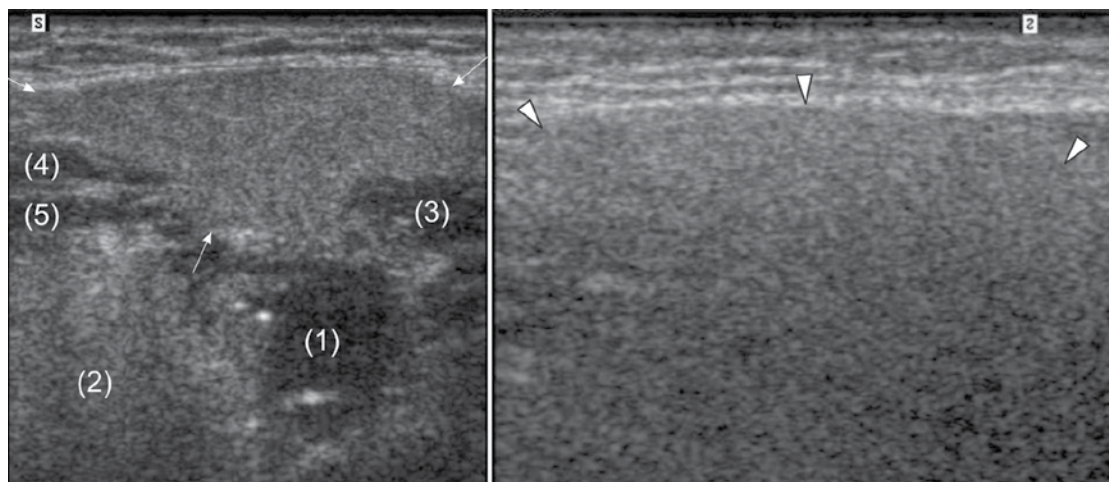


Fig. 6. The first image shows the submandibular gland (arrows) with low fat content and sharp borders. Organs and tissues located in the vicinity and below the submandibular gland can be clearly seen. (1) – palatine tonsil; (2) – tongue; (3) – posterior belly of the digastric muscle; (4) – mylohyoid muscle; (5) – hyoglossus. The second image presents the submandibular gland (arrowheads) with high fat content – the anterior contour of the parenchyma is hardly visible, whereas the posterior contour of the gland cannot be unambiguously traced. Structures located deeper are not visible

Ryc. 6. Pierwsze zdjęcie przedstawia śliniankę podżuchwową (strzałki) z małą zawartością tłuszczu – o wyraźnych granicach. Położone w sąsiedztwie i poniżej ślinianki podżuchwowej narządy i tkanki są wyraźnie widoczne. (1) – migdałek podniebienny; (2) – język; (3) – tylny brzusiec mięśnia dwubrzuścowego; (4) – mięsień żuchwowo-gnykowy; (5) – mięsień gnykowo-językowy. Drugie zdjęcie przedstawia śliniankę podżuchwową (groty strzałek) z dużą zawartością tłuszczu – słabo widoczny przedni zarys mięszu, natomiast tylnego zarysu ślinianki nie można jednoznacznie prześledzić. Struktury głębiej położone są niewidoczne

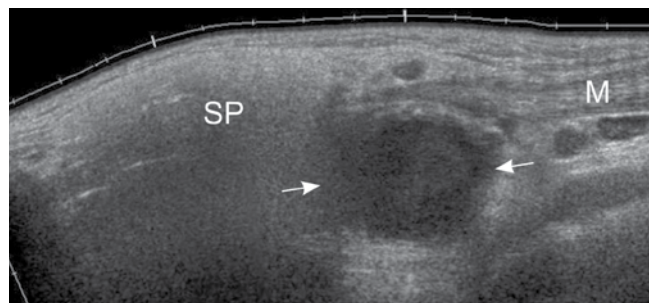


Fig. 7. Focal lesion (arrows) in the area of the lower pole of the parotid gland (SP) on the panoramic ultrasound image. The location of the lesion is difficult to determine unambiguously. The fact that the sternocleidomastoid muscle (M) penetrates above the lesion suggests that it is likely that the lesion is located outside of the parenchyma of the gland. Branchial cleft cyst (following FNAB and postoperative histopathological examination)

Ryc. 7. Zmiana ogniskowa (strzałki) w okolicy dolnego bieguna ślinianki przyusznej (SP) na panoramicznym zdjęciu USG. Trudno jednoznacznie określić lokalizację zmiany. Wnikanie mięśnia mostkowo-obojęczkowo-sutkowego (M) nad zmianę sugeruje raczej, że jest ona umiejscowiona poza mięszem ślinianki. Torbiel boczna szyi (po BACC i badaniu histopatologicznym pooperacyjnym)

- gas (e.g. air bubbles);
- foreign body.

Small salivary glands

Small glands are located in the oral mucosa and submucosa of the mouth, palate, nasal sinuses, throat, larynx, trachea and bronchi as well as in the tongue area. Tumors arising from the parenchyma of the salivary glands can also be located there and should be taken into account in differential diagnosis⁽²⁾. In the case of small salivary glands, malignant tumors definitely prevail.

Deep lobe of the parotid gland and fatty infiltration of the salivary glands

In the case of the parotid gland, it is impossible to visualize and thus evaluate potential focal changes in the deep lobe. Penetration of ultrasounds into the parotid gland and even into deeper areas of the submandibular gland is further hindered if there is high content of fat in the parenchyma. Attenuation of ultrasounds is then significant and echogenicity of the parenchyma is raised and blurred (Fig. 6). If the entire focal change cannot be seen in an ultrasound examination or if a malignant lesion is suspected, magnetic resonance imaging or computed tomography should be ordered so as to visualize the entire lesion or evaluate lymph nodes that are located deeper or are inaccessible for ultrasound.

Borders

The borders of the salivary glands, in particular the parotid glands but also the submandibular ones, may be difficult to

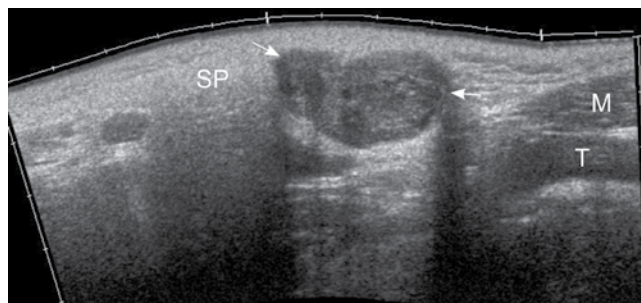


Fig. 8. Focal lesion (arrows) in the area of the lower pole of the parotid gland (SP) on the panoramic ultrasound image. The location of the lesion is difficult to determine unambiguously. However, it seems that it is surrounded by the parenchyma of the gland from the above. M – sternocleidomastoid muscle; T – common carotid artery. Wharton's tumor (following FNAB and postoperative histopathological examination)

Ryc. 8. Zmiana ogniskowa (strzałki) w okolicy dolnego bieguna ślinianki przyusznej (SP) na panoramicznym zdjęciu USG. Trudno jednoznacznie określić lokalizację zmiany. Zmiana wydaje się jednak otoczona od góry przez mięsz ślinianki. M – mięsień mostkowo-obojęczkowo-sutkowy; T – tętnica szyjna wspólna. Guz Warthina (po BACC i badaniu histopatologicznym pooperacyjnym)

gardła, krtani, tchawicy i oskrzeli, a także w obrębie języka. Mogą tam również występować nowotwory wywodzące się z mięszu ślinianek i należy je brać pod uwagę w diagnostyce różnicowej⁽²⁾. W przypadku małych gruczołów ślinowych zdecydowanie przeważają nowotwory złośliwe.

Płat głęboki ślinianki przyusznej i stłuszczenie ślinianek

W przypadku ślinianki przyusznej niemożliwe jest uwiocznienie, a co za tym idzie – ocena ewentualnych zmian ogniskowych w płacie głębokim. Penetracja ultradźwięków w głąb ślinianki przyusznej, a nawet w głębiej położone obszary ślinianki podżuchwowej jest dodatkowo utrudniona przy dużej zawartości tłuszczu w ich mięszu. Tłumienie ultradźwięków jest wtedy znaczne, a echogenicność mięszu podwyższona i zatarta (ryc. 6). Jeżeli nie widać całej zmiany ogniskowej w badaniu USG albo istnieje podejrzenie zmiany złośliwej, należy zasugerować badanie rezonansem magnetycznym lub tomografią komputerową w celu uwiocznienia całej zmiany lub oceny głęboko położonych albo niedostępnych w badaniu USG węzłów chłonnych.

Granice

Granice ślinianek, zwłaszcza przyusznych, ale również podżuchwowych, mogą być trudne do przesłedzenia nawet w stanie prawidłowym, głównie przy stłuszczeniu mięszu, co dodatkowo zaciera echogenicność wnętrza i zarysów gruczołów, powodując odcinkowo „zlewanie się” z otaczającą tkanką łączną, np. podskórną. Dlatego jednoznaczne umiejscowienie zmian ogniskowych w mięszu ślinianki lub poza nią może być trudne, szczególnie w okolicy biegunów ślinianki przyusznej i w okolicy podżuchwowej (ryc. 7, 8, 9).

trace even if their condition is correct, especially when sterosis of the parenchyma occurs, which further blurs echogenicity in the center and contours of the glands causing segmental „merging” with the surrounding connective tissue, e.g. the subcutaneous one. For this reason, it may be difficult to unambiguously locate focal changes in the parenchyma of the salivary gland or outside of it, particularly in the region of the poles of the parotid glands and within the submandibular area (Fig. 7, 8, 9). One should also pay attention to lesions in neighboring organs so as not to describe their pathology as a salivary gland disease, e.g. changes in the mandible, muscles, tonsils or subcutaneous tissue^(3,4).

Intrasalivary lymph nodes

There may be lymph nodes located in the parenchyma of the salivary glands. They should not be described as pathology if they present correct ultrasound features⁽⁵⁾.

Small focal changes

Another significant issue is differentiating small (not exceeding 20 mm in diameter) focal changes of the salivary glands^(6,7). Even if they are oval, well-delineated and have regular contours as well as a uniform structure, i.e. even if they present a standard ultrasound image of a benign lesion, their malignant nature cannot be ruled out. Small malignant neoplastic changes of the salivary glands and metastases to salivary glands may present an image of a benign lesion in an ultrasound examination (Fig. 10). For this reason, the safest approach in the case of focal changes in the salivary glands is their verification by an ultrasound-guided fine-needle aspiration biopsy (FNAB).

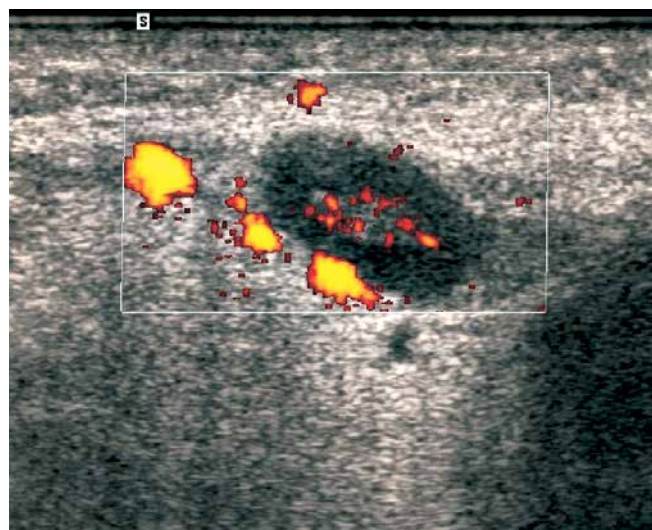


Fig. 9. Reactive lymph node (arrows) with central blood flow (regular, symmetrical vessel segments – ramification of the longitudinal vessel) in the submandibular area (2), above the submandibular gland. Yet, it is difficult to unambiguously trace the outer contour of the submandibular gland; 1 – subcutaneous tissue

Ryc. 9. Odczynowy węzeł chłonny (strzałki) z centralnym przepływem krwi (regularne, symetryczne segmenty naczyniowe – odgałęzienia naczynia podłużnego) w okolicy podżuchwowej (2), powyżej ślinianki podżuchwowej. Jednak jednoznaczne prześledzenie zarysu zewnętrznego ślinianki podżuchwowej jest trudne, 1 – tkanka podskórna

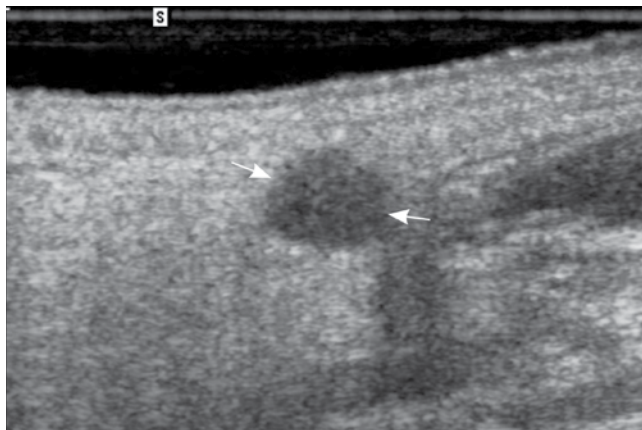


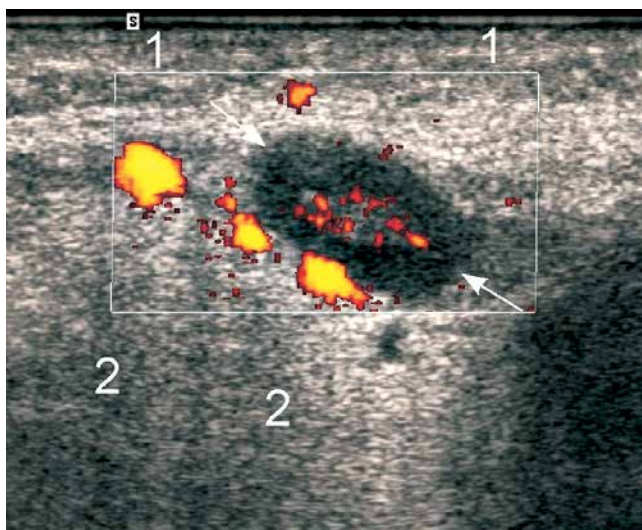
Fig. 10. Oval, quite well-delineated (high-resolution probe) focal lesion (arrows) with posterior acoustic enhancement. Mucoepidermoid carcinoma in an ultrasound-guided fine-needle aspiration biopsy

Ryc. 10. Owalna, dość dobrze odgraniczona (głowica o wysokiej rozdzielczości) zmiana ogniskowa (strzałki) ze wzmocnieniem akustycznym za tylnym zarysem. Rak śluzowo-naskórkowy w biopsji aspiracyjnej cienkoigłowej monitorowanej USG

Należy również uważać na zmiany w narządach sąsiadujących, aby nie opisywać ich patologii jako choroby ślinianek, np. zmian w kości żuchwy, mięśniach, migdałkach, tkance podskórnej^(3,4).

Węzły chłonne śródśliniankowe

W mięszu ślinianek przyusznych mogą występować węzły chłonne. Nie należy opisywać ich jako patologii, jeśli prezentują prawidłowy kompleksowy obraz USG⁽⁵⁾.



Certain symptoms or clinical data, such as pain, which may suggest infiltration of nerves, or the patient's age, may further contribute to the urgent need for a biopsy. The necessity for this procedure is of course undisputed if the ultrasound image itself suggests a malignant lesion.

Changes in the entire parenchyma of the salivary gland

A large hypoechoic focal change occupying the entire or almost the entire parenchyma of the salivary gland may be mistaken for inflammation (!) due to its statistically higher incidence. Even focal changes of considerable sizes may have regular margins without any outgrowths, which does not rule out their malignant nature. They can infiltrate neighboring tissues and structures, e.g. bones, and therefore one should always pay attention to whether the contours of bone surfaces seen in an ultrasound image are regular and correct, according to their anatomical shape (Fig. 11).

Invasive neoplasms destroying the entire parenchyma of the salivary gland may have blurred borders but in the case of chronic inflammation, contours of the salivary glands can also be irregular (Fig. 12). If irregular finger-like outer contours of the salivary gland have been visualized, ultrasound-guided FNAB is the procedure to be followed.

One should always look for the correct parenchyma of the salivary gland around a large focal change located close to the salivary glands as this procedure makes it easier to correctly suggest a focal lesion rather than inflammation (Fig. 11). There are two reasons why the visualization and identification of a correct fragment of the parenchyma can be troublesome: the above-mentioned difficulty in tracing contours of the salivary glands, even healthy ones, as well

Małe zmiany ogniskowe

Bardzo istotnym problemem jest różnicowanie małych (poniżej 20 mm średnicy) zmian ogniskowych ślinianek^(6,7). Jeżeli są owalne, dobrze odgraniczone, o równych, gładkich zarysach i jednorodnej strukturze, czyli prezentują klasyczny obraz ultrasonograficzny zmiany niezłośliwej, nie przesądza to o ich niezłośliwym charakterze. Małe złośliwe zmiany nowotworowe ślinianek w badaniu ultrasonograficznym mogą mieć, podobnie jak przerzuty, obraz zmiany niezłośliwej (ryc. 10). Dlatego najbezpieczniejszą metodą postępowania w przypadku zmian ogniskowych ślinianek jest weryfikacja w biopsji aspiracyjnej cienkoigłowej celowanej (BACC) monitorowanej ultrasonograficznie. Pewne objawy lub dane kliniczne, np. ból, który może sugerować naciekanie nerwów, czy wiek pacjenta, mogą dodatkowo wpływać na pilną potrzebę przeprowadzenia biopsji. Nie podlega oczywiście dyskusji tryb postępowania w przypadku, gdy już sam obraz USG może sugerować zmianę złośliwą.

Zmieniony cały mięszs ślinianki

Duża hipoechogeniczna zmiana ogniskowa zajmująca cały lub prawie cały mięszs ślinianki może zostać pomyłona z zapaleniem (!) z uwagi na statystycznie większą częstość występowania zapaleń. Nawet znacznych rozmiarów zmiany ogniskowe mogą mieć równe granice, bez wypustek, co nie wyklucza ich złośliwego charakteru. Mogą one naciekać sąsiednie tkanki i struktury, np. kości, dlatego zawsze należy zwracać uwagę, czy zarysy powierzchni kości możliwe do uwidocznienia w badaniu ultrasonograficznym są równe i prawidłowe, zgodnie ze swoim anatomicznym kształtem (ryc. 11).

Nowotwory naciekające i niszczące cały mięszs ślinianki mogą mieć nieostre, zatarte granice, ale w przypadku przewlekłych

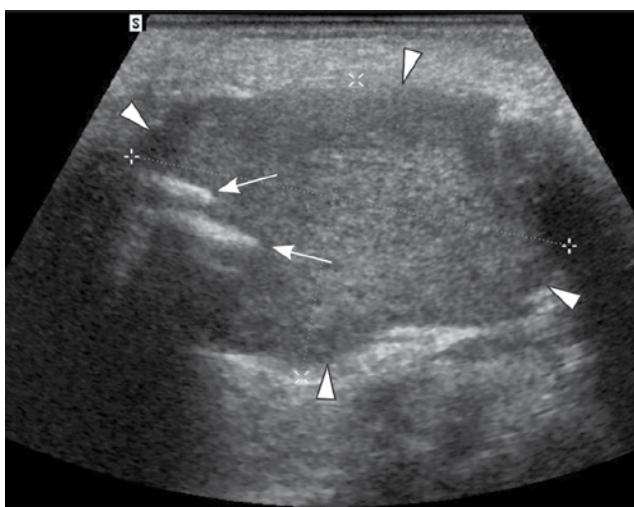
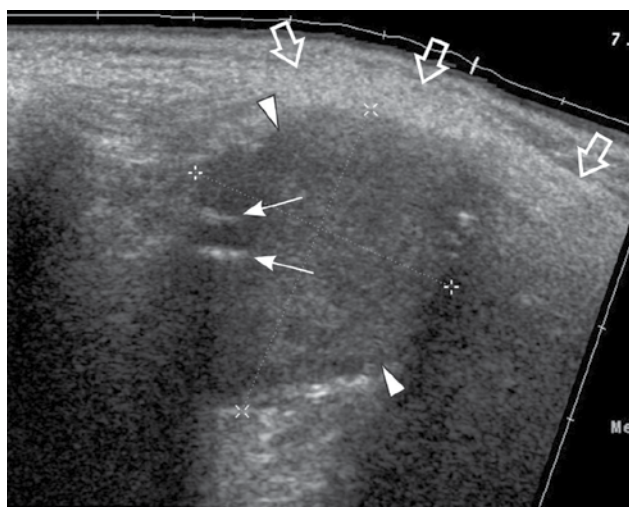


Fig. 11. Hypoechoic, well-delineated focal lesion (arrowheads) causing clear destruction of the mandible ramus (arrows); only a narrow streak of the preserved correct parenchyma of the parotid gland can be seen around the lesion (anterior contour of the superficial lobe marked with hollow arrows). Acinic-cell carcinoma

Ryc. 11. Hipoechogeniczna, dobrze odgraniczona zmiana ogniskowa (groty strzałek) powodująca wyraźną destrukcję gałęzi żuchwy (strzałki); wokół zmiany widoczne zachowane jedynie wąskie pasmo prawidłowego mięszsu ślinianki przyusznej (przedni zarys płata powierzchownego zaznaczony strzałkami pustymi w środku). Rak z komórek surowiczych

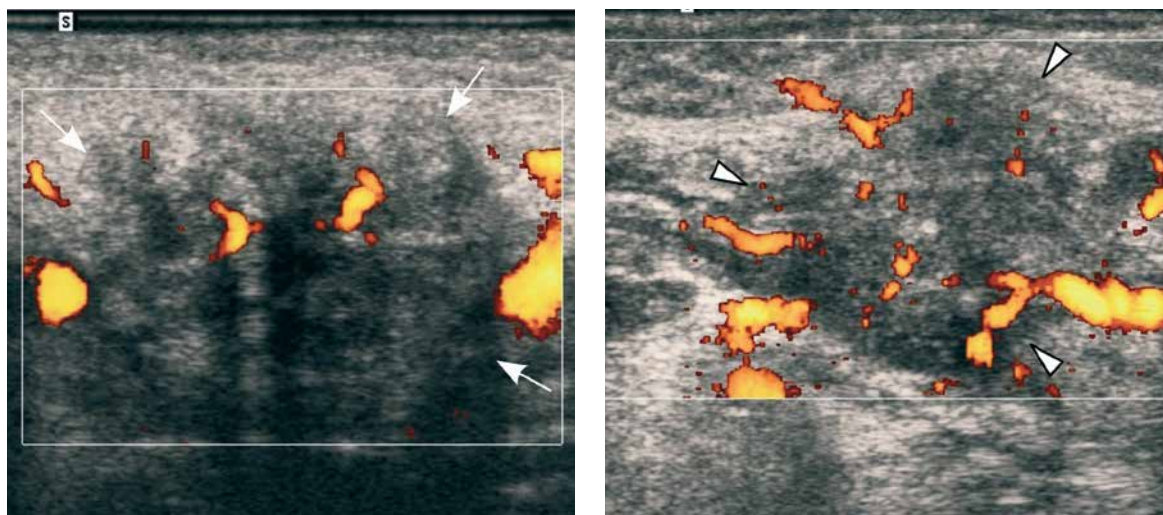


Fig. 12. Changes in the view of the submandibular glands in two ultrasound images (power Doppler examination) of two different patients look similar: uneven margins, blurred contours, irregular shape, heterogeneous echogenicity, single flow segments. The inflamed parenchyma of the submandibular gland in the first US image (arrows) and adenoid cystic carcinoma whose infiltration destroyed the entire parenchyma of the salivary gland in the second US image (arrowheads)

Ryc. 12. Zmiany w rzucie ślinianek podżuchwowych na obu zdjęciach ultrasonograficznych (z zastosowaną metodą dopplera mocy) u różnych osób wyglądają podobnie: nierówne, nieostre granice, zatarte zarysy, nieregularny kształt, niejednorodna echogeniczność, pojedyncze segmenty przepływu. Zmieniony zapalnie miąższ ślinianki podżuchwowej na pierwszym zdjęciu USG (strzałki) i rak gruczołowo-torbielowaty, którego nacieki zniszczył cały miąższ ślinianki na drugim zdjęciu USG (groty strzałek)

as a small size of the preserved fragment of the parenchyma. One should also search for signs of infiltration of the neighboring structures, e.g. bones or muscles as well as lymph nodes having an abnormal ultrasound image, which could suggest a malignant nature of the lesion.

What should be alarming to the examining doctor is the lack of clinical symptoms of sialolithiasis and inflammation as well as the lack of deposits seen during an ultrasound when hypoechoic and heterogeneous salivary glands have been found. This particularly applies for the submandibular glands because the incidence of malignant neoplasms in this area is close to 50%⁽¹⁾. However, the co-occurrence of sialolithiasis does not automatically rule out a neoplasm of the salivary gland. On the other hand, a focal change in the sublingual gland is in the vast majority of cases a malignant neoplasm. In case of any doubts, it is best to perform FNAB.

Pseudocyst – a misdiagnosis of a cyst

One should exercise particular caution when suggesting the presence of a simple cyst in the head and neck area since many other pathologic changes, including malignant neoplasms, may look very much the same on ultrasound. Oval, well-delineated shape, anechoic center and clear posterior acoustic enhancement, i.e. standard characteristics of a simple cyst on ultrasound, may be very misleading in organs and soft tissues of the face and neck^(1,8-11). Primary reasons for that include: statistically low incidence of simple cysts in the salivary glands and neck, a number of changes that may mimic the image of a simple cyst and the fact that, in the considerable majority of cases, branchial cleft cysts paradoxically present themselves as solid lesions on grey-scale ultrasound.

zapalen zarysy ślinianki również mogą być nierówne (ryc. 12). W przypadku uwidocznienia nierównych, palczastych zewnętrznych zarysów ślinianki należy wykonać BACC.

Wokół dużej zmiany ogniskowej umiejscowionej w okolicy ślinianek zawsze trzeba poszukać prawidłowego miąższu ślinianki, co może ułatwić prawidłowe zasugerowanie zmiany ogniskowej, a nie zapalenia ślinianki (ryc. 11). Uwidocznienie i rozpoznanie takiego prawidłowego fragmentu miąższu może być trudne z dwóch powodów: ze względu na wspomnianą powyżej trudność prześledzenia zarysów ślinianek, nawet zdrowych, a także niewielkie wymiary zachowanego fragmentu miąższu. Należy też poszukać cech naciekania sąsiednich struktur, np. kości czy mięśni, oraz węzłów chłonnych o nieprawidłowym obrazie USG, co sugerowałoby złośliwy charakter uwidocznionej zmiany.

Alarmujący dla badającego powinien być brak objawów klinicznych kamicy i zapalenia, a także brak złogów widocznych w badaniu USG przy uwidocznieniu hipoechogenicznej, niejednorodnej ślinianki – zwłaszcza ślinianki podżuchwowej, ponieważ częstość występowania nowotworów złośliwych jest w tej okolicy zbliżona do 50%⁽¹⁾. Współistnienie kamicy nie wyklucza jednak automatycznie nowotworu ślinianki. Natomiast zmiana ogniskowa w śliniance podjęzykowej jest już w zdecydowanej większości przypadków nowotworem złośliwym. W razie jakichkolwiek wątpliwości najlepiej wykonać BACC.

Pseudotorbiel – pomyłkowe rozpoznanie torbieli

Dużą ostrożność należy zachować w sugestii rozpoznania torbieli prostej w okolicy głowy i szyi, ponieważ wiele in-

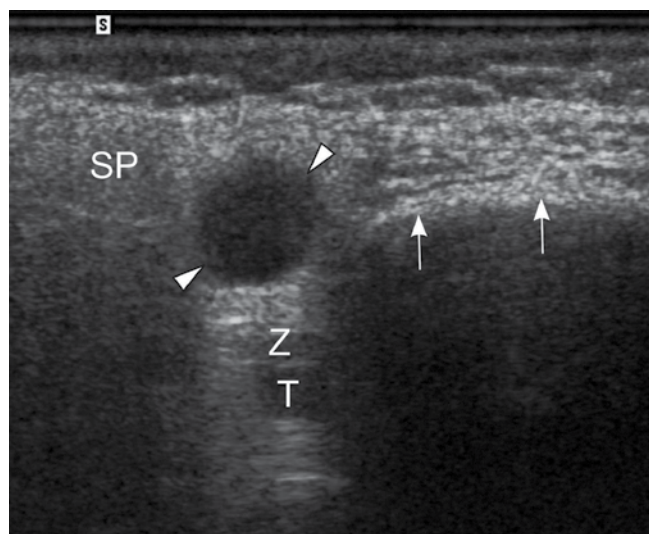


Fig. 13. Oval, well-delineated, nearly anechoic focal lesion (arrow-heads) with posterior acoustic enhancement in the parotid gland (SP). Color Doppler showed no evidence of flow (the option is not visible in the picture). The image may suggest a simple cyst, when in fact it is pleomorphic adenoma. Arrows – anterior contours of the mandible; T – external carotid artery; Z – retromandibular vein

Ryc. 13. Owalna, dobrze odgraniczona, prawie bezechowa zmiana ogniskowa (groty strzałek) ze wzmocnieniem akustycznym za tylnym zarysem w śliniance przyusznej (SP). W badaniu kolorowym dopplerem nie uwidoczniło przepływu (opcja nie jest widoczna na zdjęciu). Obraz może sugerować torbiel prostą, a w rzeczywistości jest to gruczolak wielopostaciowy. Strzałki – przedni zarys kości żuchwy; T – tętnica szyjna zewnętrzna; Z – żyła zażuchwowa

Each of the following may present standard features of a simple cyst^(1,8-11):

- lymph nodes in lymphomas;
- benign and malignant neoplasms of the salivary glands;
- metastatic lymph nodes;
- reactive lymph nodes;
- benign lymphoepithelial lesions in HIV-positive patients.

The lower the resolution of the ultrasound probe and the lower the grey scale available in the ultrasound machine used by the examining doctor, the more suggestive the imitation of a cyst by other histopathological focal changes on ultrasound.

Not only may benign and malignant neoplasms of the salivary glands mimic a cystic lesion when their interior is filled with fluid and the layer of cancer cells is located only on the periphery, but also when they are completely solid. In some cases, the use of sensitive color Doppler or power Doppler imaging may unequivocally suggest a proper diagnosis. Still, neoplasms of the salivary glands can be poorly vascularized and even with the use of sensitive power Doppler, the flow inside a solid lesion might not be seen (Fig. 13).

In the case of lesions that are indeed filled with fluid whose nature is determined solely by the type of lining cells in the peripheral part, even the highest-class ultrasound machine may not be helpful in making a proper diagnosis. The preoperative examination that may enable their verification is FNAB.

Lymph nodes that may misleadingly appear on an ultrasound as a simple cyst may occur in the typical position in the neck (e.g. in the submandibular area, along the edges and underneath the sternocleidomastoid muscle, along the large neck vessels), but also in the area of the parotid gland parenchyma⁽¹⁾.

Neoplastic infiltration vs inflammatory infiltration

Both inflammatory infiltrations and neoplastic infiltrations of the salivary glands and soft tissues may have a very similar image on ultrasound. An irregularly shaped, heterogeneous hypoechoic area with outgrowths may be typical of

ných zmian patologicznych, w tym złośliwych nowotworów, może w badaniu ultrasonograficznym przyjmować analogiczny obraz. Owalny, dobrze odgraniczony kształt, bezechowe wnętrze i wyraźne wzmocnienie akustyczne za tylnym zarysem, czyli klasyczne cechy torbieli prostej w badaniu ultrasonograficznym, mogą być bardzo zwodnicze w narządach i tkankach miękkich twarzoczaszki i szyi^(1,8-11). Zasadniczymi przyczynami są: statystycznie rzadka częstość występowania torbieli prostych w śliniankach i na szyi, wiele zmian chorobowych, które mogą imitować obraz torbieli prostej, fakt, że torbiele boczne szyi w istotnej większości przypadków prezentują się paradoksalnie jako zmiany ultrasonograficznie lite w skali szarości.

Klasyczne cechy torbieli prostej mogą przybierać^(1,8-11):

- węzły chłonne w chłoniakach;
- niezłośliwe i złośliwe nowotwory ślinianek;
- węzły chłonne przerzutowe;
- węzły chłonne odczynowe;
- zmiany limfoepitelialne łagodne (*benign lymphoepithelial lesion*) u osób zarażonych wirusem HIV.

Imitacja obrazu torbieli prostej przez inne histopatologiczne zmiany ogniskowe jest tym bardziej sugestywna w badaniu USG, im mniejszej rozdzielczości głowicą ultrasonograficzną dysponuje badający oraz im mniejsza skala szarości jest dostępna w stosowanym do badania aparacie ultrasonograficznym.

Niezłośliwe i złośliwe nowotwory ślinianek mogą imitować zmianę torbielowatą nie tylko wtedy, gdy rzeczywiście mają płynowe wnętrze, a warstwę komórek nowotworowych jedynie na obwodzie, ale również gdy są w całości lite. W części przypadków zastosowanie czulego kolorowego dopplera lub dopplera mocy może naprowadzić jednoznacznie na właściwe rozpoznanie, jednak nowotwory ślinianek mogą być słabo unaczynione i nawet za pomocą czulego dopplera mocy można nie uwidocznili przepływu we wnętrzu litej zmiany (ryc. 13).

W przypadku zmian, które mają rzeczywiście płynowe wnętrze, a o ich charakterze rozstrzyga tylko rodzaj wy-

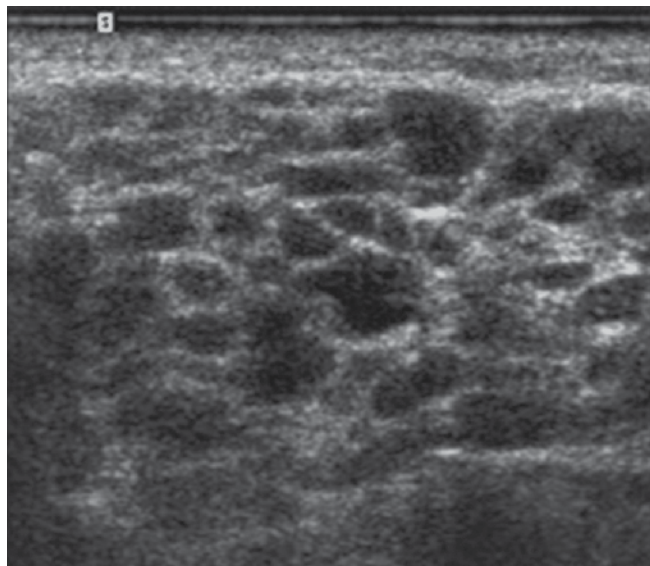


Fig. 14. A. Multiple, nearly anechoic, oval focal lesions disseminated in the parenchyma of the parotid gland (symmetrical in both glands). **B.** Power Doppler shows increased blood flow. Sjögren's syndrome. The image is not pathognomonic

Ryc. 14. A. Liczne, rozsiane w mięszu ślinianki przyusznej (symetryczne w obu śliniankach), prawie bezechowe, owalne zmiany ogniskowe. **B.** Po zastosowaniu dopplera mocy widoczny wzmożony przepływ krwi. Zespół Sjögrena. Obraz nie jest patognomiczny

both types of infiltration. As neoplastic infiltration, inflammatory infiltration may spread onto neighboring tissues, e.g. the sternocleidomastoid muscle.

A certain type of salivary gland inflammation, the so-called Küttner's tumor, may mimic a malignant lesion in a clinical examination – it is hard. Similarly, it can present blurred borders and heterogeneous structure on ultrasound^(12,13).

Disseminated lesions

The image of oval, hypoechoic or nearly anechoic lesions disseminated in the parenchyma may occur in the case of^(8,14-17):

- Sjögren's syndrome (Fig. 14);
- lymphoma;
- inflammation (acute);
- granulomatous disease (e.g. tuberculosis, sarcoidosis);
- hematogenous metastases;
- benign lymphoepithelial lesions in HIV-positive patients.

Multiple solid lesions

The image of solid lesions disseminated in the parenchyma may be caused by^(4,18-20):

- Warthin's tumor (lymphatic cystadenoma);
- recurrent pleomorphic adenoma (tumor mixtus);
- oncocytoma;
- acinic cell carcinoma;
- correct or affected lymph nodes.

ścielających komórek w części obwodowej, nawet najwyższej klasy aparatura ultrasonograficzna może nie pomóc w prawidłowym rozpoznaniu, a przedoperacyjnym badaniem mogącym pozwolić na jego weryfikację jest BACC.

Węzły chłonne o mylącym ultrasonograficznym obrazie torbieli prostej można spotkać nie tylko na szyi w typowym położeniu (np. w okolicy podżuchwowej, wzdłuż brzegów i pod mięśniem mostkowo-obojęczykowo-sutkowym, wzdłuż dużych naczyń szyi), ale również w obrębie mięszu ślinianek przysznych⁽¹⁾.

Naciek nowotworowy a naciek zapalny

Bardzo podobny obraz w badaniu USG mogą mieć zarówno nacieki zapalne, jak i nowotworowe ślinianek i tkanek miękkich. Nieregularnego kształtu obszar hipoechogeniczny, niejednorodny, z wypustkami, może odpowiadać obu typom nacieku. Nacieki zapalne, podobnie jak nowotworowe, może się szerzyć na sąsiednie tkanki, np. obejmować mięsień mostkowo-obojęczykowo-sutkowy.

Pewien typ zapalenia ślinianek, tzw. guz Küttnera, może w badaniu klinicznym imitować zmianę złośliwą – jest twardy. Podobnie w badaniu USG – może prezentować nieostre granice i niejednorodną strukturę^(12,13).

Zmiany rozsiane

Obraz rozsianych w mięszu owalnych hipoechogenicznych lub prawie bezechowych zmian może występować w^(8,14-17):

- zespole Sjögrena (ryc. 14);
- chłoniaku;
- zapaleniu (ostrym);
- chorobie ziarniniakowej (np. gruźlica, sarkoidoza);
- przerzutach krwiopochodnych;
- zmianie limfoepitelialnej łagodnej u osób zakażonych wirusem HIV.

Lite zmiany mnogie

Obraz rozsianych w mięszu litych zmian mogą powodować^(4,18-20):

- guz Warthina (gruczolakotorbielak limfatyczny);
- nawrotowy gruczolak wielopostaciowy (guz mieszany);
- onkocytoma;
- rak zrazikowokomórkowy (*acinic cell carcinoma*);
- prawidłowe lub zmienione chorobowo węzły chłonne.

Podsumowanie

Badanie ultrasonograficzne jest pierwszą metodą obrazową stosowaną w przypadku chorób ślinianek. Artykuł omawia podstawowe pomyłki, które można popełnić podczas badania ultrasonograficznego ślinianek. Przyczyny błędów mogą być zależne i niezależne od lekarza badającego. Do przyczyn niezależnych należą m.in. trudne warunki badania (techniczne lub ze strony osoby badanej), podobieństwo obrazów ultrasonograficznych w różnych

Conclusion

Ultrasonography is the first imaging method applied in the case of diseases of the salivary glands. The article discussed basic mistakes that can be made during an ultrasound examination of these structures. The reasons for these mistakes may be examiner-dependent or may be beyond their control. The latter may include, inter alia, difficult conditions during examination (technical or patient-related), similarity of ultrasound images in different diseases, the lack of clinical and laboratory data as well as the lack of results of other examinations, their insufficient number or incorrectness. Doctor-related mistakes include: the lack of knowledge of normal anatomy, characteristics of ultrasound images in various salivary gland diseases and statistical incidence of diseases, but also attaching excessive importance to such statistical data.

The complex anatomical structures of the floor of the oral cavity may be mistaken for benign or malignant tumors. Fragments of correct anatomical structures (bones, arterial wall fibrosis, air bubbles in the mouth) can be wrongly interpreted as deposits in the salivary gland or in its excretory duct. Correct lymph nodes in the parotid glands may be treated as pathologic structures. Lesions not being a simple cyst, e.g. lymphoma, benign or malignant tumors of salivary glands, metastatic lymph nodes, can be mistaken for one. The image of disseminated focal changes, both anechoic and solid, is not pathognomonic for specific diseases in the salivary glands. However, in part, it occurs typically and requires an extended differential diagnosis. Small focal changes and infiltrative lesions pose a diagnostic problem because their etiology cannot be safely suggested on the basis of an ultrasound examination itself. The safest approach is to refer patients with abnormal focal changes for an ultrasound-guided fine-needle aspiration biopsy.

In conclusion, it should be stated that diagnostic pitfalls in an ultrasound examination can happen to anyone, even if the highest-class machine is used. However, one should aim at decreasing the number and, ultimately, at total elimination of mistakes resulting from the lack of knowledge. According to the authors, the necessity to continuously obtain new information applies to everyone, regardless of the level of knowledge that they already possess.

Conflict of interest

Authors do not report any financial or personal connections with other persons or organizations, which might negatively affect the contents of this publication and/or claim authorship rights to this publication.

This paper was prepared based on Ewa J. Białek, "Błędy i pomyłki w diagnostyce USG ślinianek i węzłów chłonnych położonych powierzchownie", In: „Błędy i pomyłki w diagnostyce ultrasonograficznej”, ed. by Wiesław Jakubowski, Roztoczańska Szkoła Ultrasonografii, Warszawa – Zamość 2005: p. 45–58.

jednostkach chorobowych oraz brak danych klinicznych, laboratoryjnych i wyników innych badań lub ich zbyt mała liczba czy nieprawidłowość. Wśród przyczyn pomyłek zależnych od lekarza wykonującego badanie ultrasonograficzne należy wymienić nieznaną: anatomii prawidłowej, cech obrazów ultrasonograficznych w różnych chorobach ślinianek, statystycznej częstości występowania chorób, ale również zbytne sugerowanie się nią.

Skomplikowane struktury anatomiczne okolicy dna jamy ustnej mogą być mylone z łagodnymi lub złośliwymi nowotworami. Fragmenty prawidłowych struktur anatomicznych (kości, zwłókniałe ściany tętnic, pęcherzyki powietrza w jamie ustnej) można nieprawidłowo zinterpretować jako złogi w śliniance lub jej przewodzie wyprowadzającym. Prawidłowe węzły chłonne obecne w śliniankach przyusznych mogą zostać potraktowane jako struktury patologiczne. Zmiany niebędące torbielą prostą są mylone np. z chłoniakiem, niezłośliwymi i złośliwymi nowotworami ślinianek, węzłami chłonnymi przerzutowymi. Obraz rozszanych zmian ogniskowych, zarówno bezechowych, jak i litych, nie jest w śliniankach patognomoniczny dla konkretnych jednostek chorobowych, chociaż w części występuje typowo i wymaga poszerzonej diagnostyki różnicowej. Problem diagnostyczny stanowią małe zmiany ogniskowe oraz zmiany naciekowe, ponieważ na podstawie samego badania ultrasonograficznego nie można bezpiecznie sugerować ich etiologii. Najbezpieczniejszym sposobem postępowania jest kierowanie pacjentów z obecnością nieprawidłowych zmian ogniskowych na biopsję aspiracyjną cienkoigłową celowaną, monitorowaną ultrasonograficznie.

Podsumowując, należy stwierdzić, że pomyłki podczas badania USG lub w rozpoznaniu na podstawie obrazu ultrasonograficznego zdarzają się każdemu, nawet jeśli dysponuje się najwyższej klasy aparatem. Trzeba jednak dążyć do zmniejszania liczby i w końcu całkowitej likwidacji błędów wynikających z niewiedzy. Konieczność stałego uzupełniania wiadomości dotyczy, zdaniem autorów, każdego, bez względu na poziom wiedzy, którą się już posiada.

Konflikt interesów

Autorzy nie zgłaszają żadnych finansowych ani osobistych powiązań z innymi osobami lub organizacjami, które mogłyby negatywnie wpłynąć na treść publikacji oraz rościć sobie prawo do tej publikacji.

Praca jest oparta na publikacji: Ewa J. Białek, „Błędy i pomyłki w diagnostyce USG ślinianek i węzłów chłonnych położonych powierzchownie”, W: „Błędy i pomyłki w diagnostyce ultrasonograficznej”, pod red. Wiesława Jakubowskiego, Roztoczańska Szkoła Ultrasonografii, Warszawa – Zamość 2005, s. 45–58.

References / Piśmiennictwo

- Białek EJ, Jakubowski W, Zajkowski P, Szopiński KT, Osmólski A: US of the major salivary glands: anatomy and spatial relationships, pathologic conditions, and pitfalls. *Radiographics* 2006; 26: 745–763.
- Białek EJ, Jakubowski W, Zajkowski P, Wareluk P: Obraz ultrasonograficzny gruczołaków wielopostaciowych podniebienia w badaniu z dostępu wewnątrzustnego. Opis 2 przypadków. *Ultrasonografia* 2003; 14: 58–60.
- Białek EJ, Jakubowski W, Osmólski A, Zajkowski P: Ultrasonography as the method of incidental detection of mandible lesions. *Acta Otorhinolaryngol Belg* 2004; 58: 157–159.
- Białek EJ, Jakubowski W, Karpińska G: Role of ultrasonography in diagnosis and differentiation of pleomorphic adenomas: work in progress. *Arch Otolaryngol Head Neck Surg* 2003; 129: 929–933.
- Ying M, Ahuja A, Metreweli C: Diagnostic accuracy of sonographic criteria for evaluation of cervical lymphadenopathy. *J Ultrasound Med* 1998; 17: 437–445.
- Schick S, Steiner E, Gahleitner A, Böhm P, Helbich T, Ba-Salamah A *et al.*: Differentiation of benign and malignant tumors of the parotid gland: value of pulsed Doppler and color Doppler sonography. *Eur Radiol* 1998; 8: 1462–1467.
- Shimizu M, Ussmüller J, Hartwein J, Donath K, Kinukawa N: Statistical study for sonographic differential diagnosis of tumorous lesions in the parotid gland. *Oral Surg Oral Med Oral Pathol Oral Radiol Endod* 1999; 88: 226–233.
- Martinoli C, Pretolesi F, Del Bono V, Derchi LE, Mecca D, Chiaramondia M: Benign lymphoepithelial parotid lesions in HIV-positive patients: spectrum of findings at gray-scale and Doppler sonography. *AJR Am J Roentgenol* 1995; 165: 975–979.
- Martinoli C, Derchi LE, Solbiati L, Rizzato G, Silvestri E, Giannoni M: Color Doppler sonography of salivary glands. *AJR Am J Roentgenol* 1994; 163: 933–941.
- Ahuja AT, Ying M, Yuen YH, Metreweli C: 'Pseudocystic' appearance of non-Hodgkin's lymphomatous nodes: an infrequent finding with high-resolution transducers. *Clin Radiol* 2001; 56: 111–115.
- Kessler A, Rappaport Y, Blank A, Marmor S, Weiss J, Graif M: Cystic appearance of cervical lymph nodes is characteristic of metastatic papillary thyroid carcinoma. *J Clin Ultrasound* 2003; 31: 21–25.
- Białek EJ, Osmólski A, Karpińska G, Fedorowicz M, Jakubowski W, Zajkowski P *et al.*: US-appearance of a Küttner tumor resembling a malignant lesion: US-histopathologic correlation. *Eur J Ultrasound* 2001; 14: 167–170.
- Osmólski A, Osmólski R, Jakubowski W, Białek E: Küttner tumor – review of the literature and report of 3 cases. *Otolaryngol Pol* 2004; 58: 1199–1202.
- Makula E, Pokorny G, Rajtár M, Kiss I, Kovács A, Kovács L: Parotid gland ultrasonography as a diagnostic tool in primary Sjögren's syndrome. *Br J Rheumatol* 1996; 35: 972–977.
- Shimizu M, Ussmüller J, Donath K, Yoshiura K, Ban S, Kanda S *et al.*: Sonographic analysis of recurrent parotitis in children: a comparative study with sialographic findings. *Oral Surg Oral Med Oral Pathol Oral Radiol Endod* 1998; 86: 606–615.
- Rubaltelli L, Sponga T, Candiani F, Pittarello F, Andretta M: Infantile recurrent sialectatic parotitis: the role of sonography and sialography in diagnosis and follow-up. *Br J Radiol* 1987; 60: 1211–1214.
- Chiou HJ, Chou YH, Chiou SY, Chen WM, Chen W, Wang HK *et al.*: High-resolution ultrasonography of primary peripheral soft tissue lymphoma. *J Ultrasound Med* 2005; 24: 77–86.
- Zajkowski P, Jakubowski W, Białek EJ, Wysocki M, Osmólski A, Serafin-Król M: Pleomorphic adenoma and adenolymphoma in ultrasonography. *Eur J Ultrasound* 2000; 12: 23–29.
- Yu GY, Ma DQ, Zhang Y, Peng X, Cai ZG, Gao Y *et al.*: Multiple primary tumours of the parotid gland. *Int J Oral Maxillofac Surg* 2004; 33: 531–534.
- Eneroth CM, Hamberger CA, Jakobsson PA: Malignancy of acinic cell carcinoma. *Ann Otol Rhinol Laryngol* 1966; 75: 780–792.