·病例报告·

血管免疫母细胞性T细胞淋巴瘤引起皮革胃一例

许晓峰 杨威 张学进 谢文君

Angioimmunoblastic T- cell lymphoma- induced linitis plastica and literatures review *Xu Xiaofeng, Yang Wei, Zhang Xuejin, Xie Wenjun*

Correspondence author: Xu Xiaofeng, Division of Hematology, Hangzhou Red Cross Hospital, Hangzhou 310003, China. Email:hhxuxiaofeng@126.com

患者,男,61岁,因食欲减退伴四肢水肿2个月于2012年12月21日来我院就诊。2个月前无明显诱因下出现食欲减退伴四肢水肿,以双手背、双足背为主,去当地医院就诊,查血常规正常,生化检查示白蛋白30 g/L,红细胞沉降率74 mm/1 h,C反应蛋白(CRP)62.1 mg/L,糖类抗原125:87 U/ml(正常值范围0~35 U/ml),癌胚抗原正常,血尿酸529 μmol/L(正常值范围90~420 μmol/L),抗核抗体谱和抗中性粒细胞胞质抗体阴性,但是多次复查示白蛋白进行性下降,最低为23 g/L,故给予补充白蛋白、利尿等治疗,但是患者食欲进行性下降,消瘦明显伴四肢水肿和盗汗。在门诊行胸部CT平扫:左肺小结节,右侧少量胸腔积液,纵隔见增大淋巴结。中、上腹增强CT扫描:胃壁增厚,后腹膜、肠系膜淋巴结肿大,脾肿大。钡餐造影:胃窦部壁稍僵硬。行胃镜检查,进镜后见胃腔内大量食物残渣,进入十二指肠球降部黏膜未见异常,幽门孔轻度畸形,胃窦及胃角可见大片凹陷,无苔,质硬,易出血,胃体及胃窦无收缩,食道下段黏膜未见异常,提示皮革胃(图1A)。胃镜病理组织活检示:①(胃窦)黏膜慢性中度浅表性炎(活动性),伴炎性渗出,小灶细胞异型增生。②幽门螺杆菌阴性。③免疫组化:CD10、BCL6、CD4、CD8、CXCL13和PD1均阴性。考虑有消化道肿瘤可能,于2013年1月1日入住我院血液肿瘤科,查体:体温38 ℃,脉率110次/min,呼吸20次/min,血压99/60 mmHg(1 mmHg=0.133 kPa),恶液质,慢性病面容,双颌下可触及肿大淋巴结,大小为1.5 cm×1.5 cm,质韧,活动度差,无压痛。扁桃体无肿大,听诊心肺未见异常。腹平坦,无压痛及反跳痛,肝肋缘下未触及,脾肋缘下3 cm,质软,边界清楚,移动性浊音阳性,双肾区叩痛阴性,双下肢轻度凹陷性水肿。颈部左侧肿大淋巴结活检,病理学检查结果示淋巴结结构破坏,肿瘤细胞小至中等大,胞质淡染或透亮,见反应性淋巴细胞、浆细胞、增生的滤泡树突细胞(FDC网),并见分支状的内皮小静脉增生。免疫组化:CD2、CD3、CD5、CD43、CXCL13、PD-1、CD10、CD21、MUM-1、Bcl-2阳性,Ki-67阳性率80%,CD45RO(±),CD23、CD138、Pax-5、CD20、CD79a灶性阳性,CD8、CD56、CyclinD1、ALK、CK阴性,个别细胞CD15阳性,部分大细胞CD30阳性。EBV原位杂交:个别细胞阳性。骨髓象检查未见明显异常。骨髓活检示骨髓造血组织增生低下伴灶状淋巴组织增生,免疫组化示MPO阳性,CD20、CD3部分阳性,CD10、BCL6、CD4、CD8、CXCL13和PD1均为阴性。染色体检查示正常核型,外周血IgH-TCR重排克隆检测均阴性。根据上述检查结果,结合临床诊断为血管免疫母细胞性T细胞淋巴瘤(angioimmunoblastic T-cell lymphoma,AITL)ⅣB。

给予CHOP(环磷酰胺1.0 g第1天,长春地辛4 mg第1天,表柔比星80 mg第1天,地塞米松10 mg第1~5天)方案化疗2个疗程,随后给予改良VMLP(长春地辛4 mg第1天,米托蒽醌10 mg第1天,左旋门冬酰胺酶5 000 U第1~5天,地塞米松10 mg第1~5天)方案2个疗程,患者胃纳明显好转,四肢水肿和盗汗消失,体重明显增加,胃镜复查示胃底、胃体和胃角黏膜均光滑,皱襞形态规律,胃窦黏膜光滑,皱襞形态规律,蠕动正常,红白相间,以红为主(图1B)。

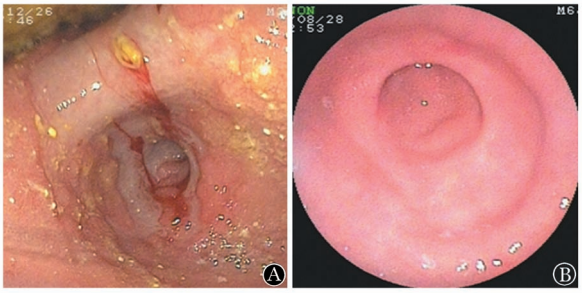

A:治疗前;B:治疗后

图1 胃镜检查示治疗前(A)胃窦及胃角可见大片凹陷,无苔,质硬,易出血,胃体及胃窦无收缩;治疗后(B)胃窦黏膜光滑,皱襞形态规律,蠕动正常,红白相间,以红为主

讨论:皮革胃是一种特殊类型的进展期胃癌,因其胃镜所见胃形态呈袋革样改变而得名。皮革胃病理类型主要为以黏液细胞癌及低分化腺癌为主,少数为淋巴瘤。胃淋巴瘤可为原发也可继发,其病理类型以黏膜相关性淋巴瘤为主,其次是弥漫大B细胞淋巴瘤,也可有滤泡性淋巴瘤、套细胞淋巴瘤等少见类型,AITL引起皮革胃罕见。

(收稿日期:2015-07-11)
(本文编辑:刘志红)

DOI:10.3760/cma.j.issn.0253-2727.2016.03.019

作者单位:310003 杭州市红十字会医院血液科(许晓峰、杨威、张学进),病理科(谢文君)

通信作者:许晓峰,Email:hhxuxiaofeng@126.com