



Clinical Approach for Thyroid Radiofrequency Ablation

갑상선 고주파 절제술을 위한 임상진료

Jung Suk Sim, MD*

Department of Radiology, Withsim Clinic, Seongnam, Korea

ORCID iD

Jung Suk Sim <https://orcid.org/0000-0001-6803-3544>

Radiofrequency ablation (RFA) is a non-surgical treatment for symptomatic, benign thyroid nodules. This treatment works by heating and destroying the nodule tissue, which results in reduction of its size and alleviation of the symptoms involved. RFA is indicated for nodules which are confirmed to be benign on two or more cytological or histological examinations, and which result in clinical symptoms requiring medical treatment. It is associated with good short-term outcomes on one-year follow-up; however, 20%–30% of the nodules regrow after more than three years. Therefore, on the basis of long-term follow-up, management of regrowth is key to patient care following RFA. Regrowth is more likely to occur in nodules that are large in size prior to RFA, and in those with high or increased vascularity. Recently, new techniques such as hydrodissection, artery-first ablation, and venous ablation have been introduced to inhibit regrowth. In addition, appropriate criteria for additional RFA should be applied to manage regrowth and prolong its therapeutic effects. RFA is essentially an alternative to surgery; therefore, the ultimate goal of this procedure is to avoid surgery permanently, rather than to achieve temporary effects.

Index terms Radiofrequency Ablation; Thyroid Nodule; Goiter; Nodular

서론

양성 갑상선결절이라 하더라도 부피가 커서 경부에 압박 증상을 일으키면 치료를 고려한다. 전통적으로는 외과적 절제술이 일반적이었으나 비수술적 치료인 고주파 절제술이 수술의 대안으로서 많이 사용되고 있다(1). 본 종설에서는 갑상선 고주파 절제술의 적응증과 고주파 절제술 후 추적검사, 재치료에 대하여 논할 것이다.

갑상선 고주파 절제술의 적응증

고주파 절제술에서 가장 많이 활용되는 적응증은 다음 두 가지를 충족한 경우이다. 1) 세포/조직

Received July 27, 2023
Accepted August 18, 2023

*Corresponding author

Jung Suk Sim, MD
Department of Radiology,
Withsim Clinic,
353 Hwangsaoul-ro, Bundang-gu,
Seongnam 13590, Korea.

Tel 82-31-708-3444

Fax 82-31-708-8179

E-mail jungsuk.sim@gmail.com

This is an Open Access article distributed under the terms of the Creative Commons Attribution Non-Commercial License (<https://creativecommons.org/licenses/by-nc/4.0>) which permits unrestricted non-commercial use, distribution, and reproduction in any medium, provided the original work is properly cited.

검사로 최소 2회 이상 양성으로 진단된 경우, 2) 결절로 인하여 해결해야 할 임상적 문제가 있는 경우(1-3).

세포/조직검사상 최소 2회 이상의 양성 결과를 요구하는 것은 위음성의 가능성 때문이다. 따라서 고주파 절제술을 계획하는 단계에서는 매우 높은 수준의 양성에 대한 확신이 필요하다(4,8). 이렇게 양성인 결절을 치료하는 이유는 임상적 문제가 유발되기 때문이다. 결절의 부피로 인해 주변 조직이 압박되어 발생하는 여러 증상들, 외견상의 문제(9), 또는 자율기능성갑상선결절로 인하여 갑상선ホルモン 수치가 높아지는 경우 등이다(1, 2).

양성의 확인

세포검사나 조직검사로 양성임을 확인하는 것은 고주파 절제술의 적응증에서 매우 중요한 부분이다(10-12). 한 번의 검사에서 양성으로 진단되었다고 어떤 결절들은 악성의 가능성이 여전히 내포되어 있다. 따라서 한국, 유럽 등의 많은 학회들의 진료 지침에서 2회 이상의 양성 결과가 필요하다고 기술한다(1, 2, 13). 2회 이상의 양성 결과가 있으면 위음성의 가능성을 더 많이 낮출 수 있다(14-16). 그럼에도 불구하고 초음파 소견상 악성이 의심되는 경우에는 고주파 절제술을 하지 않도록 권고하는 진료 지침도 있다(17-19). 수질암은 초음파 소견상 암 위험 소견이 별로 없을 수 있으며 세포검사상으로도 불명확한 경우가 있다. 따라서 혈액검사상 칼시토닌 수치가 높은 경우에는 고주파 절제술의 시행에 있어 많은 주의가 필요하다(10, 20).

초음파 소견상 양성결절 또는 스폰지양 결절인 경우, 또는 자율기능성갑상선결절인 경우에는 암의 가능성이 매우 낮다고 알려져 있다. 따라서 이런 결절들에 대해서는 2차 세포/조직검사를 생략할 수 있다(17, 21, 22).

압박 증상과 외견상의 문제

대부분의 갑상선 양성결절은 안전하고, 증상을 유발하지 않기 때문에 치료를 필요로 하지 않는다. 그러나 일부의 양성결절은 크기가 많이 커져서 증상을 유발하기도 한다(23). 양성 갑상선결절에 대한 고주파 절제술은 압박 증상이나 외견상의 문제가 있는 환자들에게 권고된다(1, 2). 양성 갑상선결절이 압박 증상을 일으키는 이유는 부피가 커서 주변 조직에 물리적 압박을 유발하기 때문이다. 그러나 증상이 유발되는지 여부는 결절의 크기와 직접적으로 비례하지는 않는다(24). 예를 들어 같은 부피의 결절이라 하더라도 체격이 작고 목이 가는 환자들은 체격이 큰 환자에 비해 더 큰 증상을 느낀다. 같은 환자라 하더라도 상대적으로 둘레가 작은 경부의 윗부분에 있는 결절들이 둘레가 큰 경부의 아래쪽에 있는 결절에 비하여 더 큰 증상을 유발한다(2, 9, 24, 25). 흔히 알려져 있는 압박 증상으로는 막연한 통증이나 불편감, 삼킬 때 이물감, 팽만감, 기침 등이 있다(9).

양성 갑상선결절을 치료하는 또 다른 주요 이유는 외견상의 문제이다. 외견상의 문제를 다룰 때에는 객관적으로 평가하는 기준 못지않게, 환자 본인이 그 문제를 얼마나 크게 받아들이나도 중요하다(26). 과거에는 양성 갑상선결절이 불룩한 것이 보기 싫어 수술을 하기도 했다. 그러나 수술은 흉터라는 또 다른 외견상의 문제를 야기했기 때문에 비수술적 치료인 고주파 절제술이 특히 좋은 대안이 된다(27). 협부의 결절은 드물지만, 크기가 작더라도 외견상의 문제를 일으킬 수 있다. 이

경우에도 고주파 절제술의 적응증이 될 수 있다(28).

압박 증상과 외견상 문제는 고주파 절제술을 시행하는 매우 중요한 기준이지만, 임상적으로는 객관적으로 이 증상을 기록하는 것이 어렵다는 문제가 있다. 따라서 많은 연구자들은 다음과 같은 방법을 이용하여 이 문제를 해결한다(29, 30). 압박 증상은 환자의 주관적인 느낌을 표현해야 하는 것이므로 시각적 척도(visual analog scale)를 이용한다. 환자는 증상이 매우 심해 견딜 수 없을 정도로 클 경우를 10이라고 가정하고, 증상이 전혀 느껴지지 않는 경우를 0이라고 가정한다. 이러한 점수 체계 안에서 환자 본인이 느끼는 증상은 몇 점인지 스스로 평가하도록 요청하여 환자가 매기는 점수를 증상의 척도로 삼는다(29, 30). 외견상 문제는 다음의 척도를 적용한다. 1, 결절이 만져지지 않음; 2, 외견상으로는 보이지 않으나 만져짐; 3, 환자가 침을 삼켰을 때만 결절이 보임; 4, 블록한 결절이 쉽게 눈에 띄임(30, 31). 압박 증상과 외견상 문제를 이렇게 점수로 표현하는 것은 비교적 객관적인 지표를 제공하지만, 점수에 따라서 치료를 결정하는 것은 아니다. 실제로는 환자가 얼마나 치료를 필요로 하느냐 또는 결절의 위치 등이 판단에 중요한 영향을 미친다(32, 33). 그러나 증상에 점수를 매기면 환자가 얼마나 심하게 증상을 겪고 있는지 의사가 이해하는데 도움이 되며, 치료를 선택하도록 조언하는데 도움이 된다. 그리고 무엇보다도 치료 후 증상이 얼마나 완화되었는지를 평가하는데 특히 유용하다(34).

증상이 없는 양성 결절 환자에게 고주파 절제술을 하는 것은 권고되지 않는다. 그러나 지금 증상이 없더라도 결절이 지속적으로 성장 중인 것이 관찰되는 경우, 대한갑상선영상의학회의 진료 지침에서는 최대 직경이 2 cm를 넘어가는 경우 고주파 절제술을 고려할 수 있다고 했다(1). 같은 상황에서 유럽갑상선학회의 진료지침에서는 최대 직경이 30 mm보다 큰 경우 시술을 고려할 수 있다고 했다(2).

자율기능성갑상선결절

고주파 절제술은 독성(toxic) 또는 전독성(pretoxic) 자율기능성갑상선결절의 치료에 쓰일 수 있다(1, 2). 기존에는 수술이나 방사성 요오드 치료가 자율기능성갑상선결절의 치료에 주로 쓰였다(35). 그러나 두 치료 모두 갑상선 기능 저하증이 유발될 수 있으며, 특히 방사성 요오드 치료에 대해서는 방사성이란 용어로 인한 막연한 거부감도 있었다(36). 자율기능성갑상선결절에 대한 치료로서 고주파 절제술이 유용하다는 증거는 충분하다(36, 37). 특히나 전독성 결절도 시간이 지나면 독성 결절로 전환할 수 있기 때문에 수술이나 요오드 치료에 비하여 합병증이나 후유증이 적은 고주파 절제술은 선제적 치료의 방법으로서 유용성이 있다(36-38). 그러나 너무 큰 자율기능성갑상선결절에 대한 고주파치료는 치료 효과가 충분치 않거나 증상이 재발할 우려가 있으므로 치료 방법의 선택에 신중을 기해야 한다(37, 39).

고주파 절제술 후 추적검사에 사용하는 측정치와 지표들

고주파 절제술 후 적절한 추적검사는 치료의 성공을 위해 매우 중요한 요소이며, 때로는 2차 이상의 추가 치료가 필요할 수도 있다(1, 40). 고주파 절제술로 소작한 결절은 중심부에는 소작된 부

위가 있고, 주변부에는 소작하지 않고 남겨 놓은 살아있는 결절 조직이 있다(40). 추적검사에서 결절 전체 부피(total nodule volume; 이하 V_t)를 소작된 부위의 부피(ablated volume; 이하 V_a)와 살아 있는 조직의 부피(viable volume; 이하 V_v)로 나누어 계산하고 추적하는 것은 유용한 많은 정보를 제공하며, 추가 치료의 시점을 결정하는데 도움이 된다(41, 42).

측정치와 지표에 사용되는 용어들은 아직 합의가 이루어지지 않은 것들이 많다. 따라서 이 장에서는 비교적 널리 쓰이는 용어들을 정리한다. 아직 한글화가 충분하지 않은 경우와 약자가 필요한 경우에는 영어 용어를 그대로 사용한다.

치료 전 결절부피(Initial Nodule Volume)

고주파 절제술을 하기 직전 결절의 부피를 말한다. 비슷한 뜻으로 널리 쓰이는 용어로는 initial nodule volume, baseline nodule volume, index nodule volume 등이 있다(43).

결절 전체 부피(Total Nodule Volume; V_t)

고주파 절제술 후 추적 과정에서, 소작된 결절의 전체 부피를 일컫는다. 지금까지 많은 저서들에 사용된 결절부피와 같은 개념이다(40).

소작된 부피(Ablated Volume; V_a)

고주파 절제술 후 초음파로 추적검사를 해 보면, 치료한 결절의 중심부에 열로 소작된 저에코 부위가 있다. 고주파 절제술은 주로 결절의 중심부에 행해진다. 왜냐하면 결절의 주변부를 소작하면 열이 주변의 장기들, 신경, 기도, 식도 등으로 전파되어 합병증이 유발될 수 있기 때문이다. 시술자의 숙련도나 결절의 해부학적 위치에 따라서는 결절 주변부를 상당히 두툼하게 남겨 놓기도 한다. 초음파에서 열로 소작된 부위는 상대적으로 더 검게 보이기 때문에 결절의 부피를 재는 것과 동일한 방법으로 V_a 를 측정할 수 있다(40).

살아있는 조직의 부피(Viable Volume; V_v)

이 부피는 고주파 절제술로 치료하지 않고 남겨 놓은 주변부의 살아남은 조직의 부피이다. 이 부피는 초음파 영상에서 직접 측정할 수는 없다. 그러나 Figs. 1, 2에서 보는 것처럼 $V_a + V_v = V_t$ 의 관계가 있으므로 V_t 와 V_a 를 측정하여 $V_v = V_t - V_a$ 의 수식을 이용하여 계산할 수 있다(40).

측정 시점을 나타내는 아래첨자

V_t , V_a 와 V_v 를 이용해 유용한 정보를 얻기 위해서는 치료 후 어느 시점에서 측정했는지도 중요하다. 예를 들어 고주파 절제술 전의 시점은 initial이라는 뜻으로 i 라는 약자를 쓸 수 있다. 고주파 절제술 후 1개월 시점을 나타내기 위해서는 1 month란 표현을 쓸 수 있다. 또는 고주파 절제술 후 첫 번째라는 의미로 1st f/u 등의 약자를 쓸 수 있다. 이런 시점을 나타내는 약자들을 아래첨자로 쓰면 다음과 같은 모양이 된다. 예를 들어 $V_{t_{1\text{month}}}$ 는 고주파 절제술 후 1개월 시점에서 측정한 V_t 라는 뜻이다. V_{t_i} 는 고주파 절제술 직전 V_t 즉 initial nodule volume이라는 뜻이다. 같은 방식으로

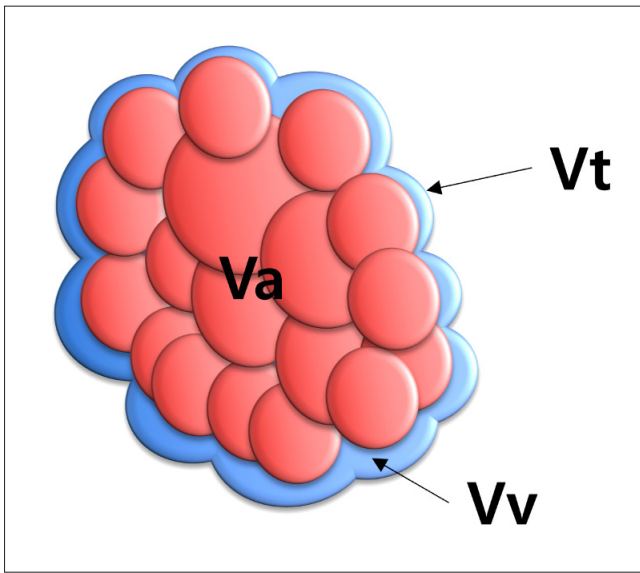


Fig. 1. Diagram of benign thyroid nodules after radiofrequency ablation using the moving-shot technique.

The small circles at the center represent conceptual units ablated by the moving-shot technique, which combine to form Va; to safeguard the surrounding structures from thermal damage, the periphery of the nodule is left unablated and the remaining viable nodule tissue constitutes Vv, which can be calculated by measuring Vt and Va, then using the equation $Vv = Vt - Va$.

Va = ablated volume, Vt = total nodule volume, Vv = viable volume

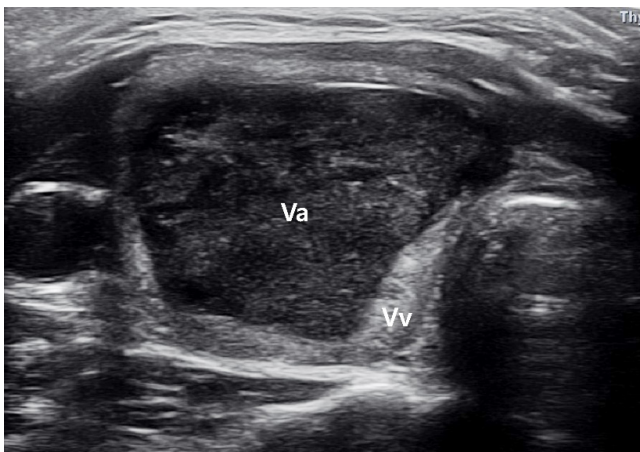


Fig. 2. US image of a 35-year-old female taken 1 month after the treatment of a 27 mL benign thyroid nodule with radiofrequency ablation.

The centrally located ablated area (Va) appears hypoechoic, while the viable nodule tissue that is left unablated (Vv) is distributed in the peripheral area; it is predominantly located in the medial aspect, near the carotid sheath and in the posterior aspect, while the anterior aspect, with relatively few critical structures, shows minimal viable tissue.

Va = ablated volume, Vv = viable volume

$V_{V_{1st/4u}}$ 등의 표현도 가능하다.

장기(Long-Term)

고주파 절제술 후 추적검사서 종종 장기 추적이란 용어가 쓰인다. 그러나 어느 정도가 “장기” 인지에 대한 합의는 아직 부족하다. 이와 관련하여 두 가지 관점이 있다. 하나는 단순히 기간을 의미하는 관점이고, 다른 하나는 임상적 의미를 함의하는 관점이다. 첫 번째 관점의 경우, 2년 또는 3년 이상 시간이 경과했을 때를 의미한다. 임상적 관점에서는 치료한 결절의 재성장이 일어나는 시점을 의미한다. 많은 연구자들이 장기 추적에서 중요하게 다루는 주제로 재성장을 언급하는데, Sim 등(40)의 연구에 의하면 재성장은 보통 3년 이후에 많이 일어난다고 했다. 이러한 두 관점을 고려했을 때 고주파 절제술의 추적에서 장기(long-term)라는 용어는 재성장이 흔히 일어나는 3년 이후라고 하는 것이 타당해 보인다.

재성장(Regrowth)

재성장에 대한 정의는 최근 들어 정립되었다. 고주파 절제술 후 추적검사 과정에서 기록된 가장 적은 부피에 비하여 50% 이상 부피 증가가 나타난 경우를 재성장이라고 정의한다(7, 44).

재발(Recurrence)

재발이란 용어는 때로 재성장과 같은 의미로 사용되기도 하지만 아직 학계에서 통일된 정의는 없다(45, 46). 어떤 저자들은 증상이 다시 나타난 경우를 재발이라고 말하기도 하고, 어떤 저자는 재성장이 방지되어 치료 전 결절부피보다 더 커졌을 때를 재발이라고 일컫기도 한다(47). 본 종설에서는 정의가 정립된 재성장을 주로 사용하며, 재발이라는 용어의 사용은 하지 않는다.

초기소작률(Initial Ablation Ratio)

초기소작률은 고주파 절제술로 결절 조직의 몇 %를 소작했는지를 나타내는 지표이다. 즉 $V_{t_{initial}}$ 에 대한 $V_{a_{initial}}$ 의 비율을 %로 나타낸 것이며, 다음의 공식으로 구할 수 있다(48).

$$IAR(\%) = \frac{V_{a_{initial}}}{V_{t_{initial}}} \times 100(\%)$$

그런데 현실적으로는 고주파 절제술 직후에 $V_{t_{initial}}$ 과 $V_{a_{initial}}$ 을 측정하는 것은 부정확하다. 왜냐하면 고주파 절제술 직후에는 출혈과 부종이 있어서 영상이 흐릿하고, 크기도 변해 있기 때문이다. 그래서 Sim 등(48)은 초기소작률을 처음 소개한 논문에서 고주파 절제술 후 첫 추적검사(대개는 1-3개월 사이에 시행) 당시의 측정치를 이용하여 구할 수 있는 방법을 소개하였다.

$$IAR(\%) = \frac{V_{t_{initial}} - V_{V_{first\ f/u}}}{V_{t_{initial}}} \times 100(\%)$$

소개한 두 공식은 분자만 서로 다르다. $V_{a_{initial}}$ 을 $V_{t_{initial}} - V_{V_{first\ f/u}}$ 로 치환했을 뿐이다. 이론적으로 $V_{a_{initial}}$ 은 $V_{t_{initial}} - V_{V_{initial}}$ 과 같은 값이다. 그런데 문제는 $V_{V_{initial}}$ 을 알 수 없다는데 있다. 그래서 $V_{V_{initial}}$ 대신 $V_{V_{first\ f/u}}$ 을 사용한다. 이렇게 해도 되는 이유는 첫 추적검사를 시행하는 수개월 사이에 V_V 의 변화 폭은 무시할 수 있을 정도로 적기 때문이다.

초기소작률은 1년 뒤 부피감소율과 비례한다. 초기소작률이 고주파 시술 당시 얼마나 많은 결절 조직을 소작했는지를 나타내는 지표이므로, 치료 당시 많은 결절 조직을 소작했다면, 1년 뒤 부피 감소가 많이 이루어질 것이다. 실제로 두 지표 간에는 선형의 상관관계가 있다. 초기소작률을 보고한 한 논문에 의하면 초기소작률이 70%를 넘는 경우 1년 뒤 부피감소율 50% 이상을 기대할 수 있다고 했다(48). 1년 뒤 50% 이상의 부피 감소를 달성하는 것은 그간 많은 연구자들이 채택한 고주파 절제술의 단기 성공의 지표이다(44).

초기소작률은 시술자의 실력을 나타내는 지표이기도 하다(48). 1년 뒤 부피감소율은 시술이 잘 됐는지를 나타내는 좋은 지표이다. 그러나 어떤 결절을 치료했는지에 따라서 1년 뒤 부피감소율은 영향을 받는다. 예를 들어 결절 내부에 낭성 성분이 많으면 시술자의 실력이 뛰어나지 않더라도

도 높은 부피감소율을 달성할 수 있다(49). 이러한 시술자의 실력 외적인 요소가 1년 뒤 부피감소율에는 영향을 미친다. 그러나 초기소작률은 시술 직후 결절 조직의 몇 %를 소작했는지를 평가하는 지표이기 때문에 시술자의 실력을 그대로 반영한다. 고주파 절제술을 처음 하는 시술자라면 초기소작률 목표를 좀 낮게 잡아서 합병증의 예방에 중점을 둘 필요가 있다. 예를 들어 처음 시술자라면 초기소작률의 목표를 70%로 잡는 것을 제안한다. 경험이 쌓이면서 그 목표를 80%, 90% 등으로 점차 높여갈 수 있다. 따라서 초기소작률은 시술자에게 스스로 시술의 질 관리를 할 수 있는 방법이 되기도 한다.

Vv 증가, 재생장의 조기 징후

재생장은 추적기간 중 기록된 가장 적은 결절부피에 비하여 50% 이상의 부피 증가가 발생한 경우를 말한다. Vv 증가도 마찬가지로 추적기간 중 기록된 가장 적은 Vv에 비하여 50% 이상의 Vv 증가가 발생한 경우를 말한다(40). Vv 증가는 Vt 증가, 다시 말해 재생장에 비하여 약 1년 정도 먼저 발견된다. 따라서 이 개념을 처음 소개한 저자들은 Vv 증가를 재생장의 조기 징후라고 불렀다.

고주파 절제술 후 1년 이내에는 Vt의 감소가 급격히 나타난다. Vt가 감소하는 주요 원인은 시술 당시에 소작한 결절 조직이 흡수되기 때문이다. 이는 Va의 감소로 나타난다. 즉, 시술 직후 1년 가량 Vt의 급격한 감소는 Va의 급격한 감소 때문이다. 반면 고주파 절제술 당시에 치료되지 않고 남겨 놓은 살아 있는 조직의 부피인 Vv는 재생장 할 수 있는 잠재력이 있다. 고주파 절제술 후 Va는 점점 부피가 감소하고, Vv는 점점 부피가 증가하는데, Va와 Vv를 합한 값인 Vt를 보면 서로 간의 변화가 상쇄되는 효과가 있다. 따라서 Vt를 측정하여 판단하는 재생장보다, Va의 감소로 인한 상쇄 효과를 배제한 값인 Vv 증가가 살아남은 결절 조직이 재생장하고 있는지를 좀 더 일찍 알려줄 수 있다. 따라서 Vv 증가는 재생장의 조기 징후가 된다.

고주파 절제술 후 장기 추적과 재치료에 관련한 임상진료

고주파 절제술 후 치료 성과는 1년 이내의 단기 성과에서는 50% 이상의 부피 감소, 증상의 완화 등 대부분 좋았다(1, 50-52). 그러나 3년 이상의 장기 추적검사 결과가 발표되면서 약 20%~30%가량에서 재생장이 있다는 것이 알려지기 시작했다(40, 53, 54). 결절의 재생장은 주로 합병증의 예방을 위해 남겨 놓은 결절의 주변부, 살아 있는 조직에서 발생한다. 따라서 재생장을 흔히 주변부 재생장(marginal regrowth)이라고 부른다(45). 장기 추적 기반에서 고주파열치료의 임상 진료는 따라서 재생장을 관리하는 것이라고 할 수 있다.

재생장과 관련한 요인들

재생장을 적절히 관리하기 위해서는 어떤 요인들이 재생장에 영향을 미치는지를 파악해야 한다(55). 재생장에 영향을 미치는 요인을 크게 결절인자와 기술적 인자로 나눌 수 있다(54).

결절인자

재성장에 영향을 미치는 결절인자로는 치료 전 결절부피, 혈관성, 결절의 구성, 해부학적 위치 등이 있다(54).

치료 전 결절부피

치료 전 결절부피가 크면 단기 및 장기 추적검사상 부피 감소율이 낮으며 재성장 가능성도 높다(56, 57). 고주파 절제술 후 1년 추적검사를 시행한 전향적 연구에서 치료 전 결절부피는 부피감소율과 역비례 관계에 있다고 했다(56). 고주파 절제술 후 1년 추적 결과를 보고한 몇 개의 후향적 연구에서는 치료 전 결절부피가 작은 그룹에서의 부피감소율이 큰 그룹에서보다 높았다고 보고했다(57, 58). Lim 등(45)은 수차례 반복 치료한 고주파 절제술 후 4년 추적검사 결과를 보고하면서 치료 전 결절부피가 10 mL보다 적었던 그룹은 20 mL보다 컸던 그룹에 비하여 부피감소율이 더 높았고(94.5% vs. 88.5%) 치료 횟수는 더 적었다고(1.7 vs. 3.8) 보고했다. 저자들은 같은 논문에서 치료 전 결절부피는 최종 부피감소율을 예측할 수 있는 독립변수라고 했다.

이상과 같이 치료 전 결절부피는 단기와 장기 부피감소율에 모두 영향을 미치므로 재성장에도 영향을 미칠 것으로 예상할 수 있다. 그러나 치료 전 결절부피와 재성장의 관계를 직접적으로 연구한 결과는 아직 드물다.

혈관성

결절내 혈관 분포가 많으면 고주파 절제술을 시행할 때 고주파로 발생시킨 열이 혈류에 의해 냉각되는 소위 heat sink effect가 생겨 치료 효과를 감쇄시킨다(59). 극초단파 절제술(microwave ablation) 후 1년 이상 추적 후 재성장에 관여하는 요인을 연구한 논문에서 저자들은 혈관성이 치료 전 결절부피, 시술 중 투입한 에너지양과 더불어 재성장과 연관된 요인이라고 주장했다(60).

추적검사 도중, 결절에서 혈관이 새로 생기거나, 기존에 있던 혈관이 풍성해지는 소견이 관찰되면 이는 재성장의 유발 요인이다(54). 따라서 널리 통용되는 진료 지침에서 추적검사를 할 때 도플러 초음파로 혈관성을 체크하라고 권고하고 있다(1). 그러나 이 분야에서도 직접적인 연구 결과는 드물다.

결절구성(Nodule Composition)

낭성 성분이 많이 있는 결절은 단기 추적검사상 부피감소율이 높다(49, 56). 그러나 장기 추적검사상의 부피감소율에도 영향을 미치는 인자인지에 대해서는 논란이 있다(61, 62). 다른 연구자 중에는 고형성 결절은 장기 추적검사상 재성장의 경향이 더 높다는 보고를 한 바가 있다(63).

해부학적 위치

결절의 위치가 반회후두신경, 경동맥, 기도 등 위험 구조물의 근처에 있을 때에는 보통 결절 조직의 일부를 소작하지 않고 남겨서 합병증을 예방한다(64). 이런 요인으로 인해 결절의 위치는 재성장에도 간접적으로 영향을 미칠 수 있다(65). 그러나 이 주제에 대한 연구 결과는 아직 부족하고

몇몇 연구는 상반된 결과를 보고했다(60, 66).

기술적 요인들

시술 기구에 따른 차이

시술기구에 따른 차이에 대한 비교 연구는 주로 고주파 절제술과 레이저 절제술 사이에서 이루어졌다(67, 68). 다중 센터 후향 연구의 성향 점수 매칭 분석(propensity score matching analysis of a multi-center retrospective study) 연구에 의하면 고주파 절제술은 1년 부피감소율(72% vs. 54%), 재생장 발생률(17% vs. 34%), 5년간 재치료율(14% vs. 32%)에서 모두 레이저 절제술에 비해 우수한 성과를 보였다(53).

레이저 절제술과 고주파 절제술의 2년 이상 장기 추적 결과를 비교한 체계적 문헌고찰 및 메타 분석에서 고주파 절제술의 2-3년 부피감소율이 레이저 절제술 보다 높게 나타났다. 이는 추가 치료를 시행할 때 고주파 절제술 전극은 조작 편의성이 뛰어나 결절의 주변부에 주로 분포하는 살아남은 결절 조직 부위를 집중적으로 치료할 수 있었기 때문이라고 추측된다(68, 69).

극초단파 절제술이나 고밀도집속초음파는 레이저 절제술이나 고주파 절제술에 비해 더 늦게 임상에 활용되기 시작하여 비교 연구 데이터는 적은 편이다. 고밀도집속초음파의 경우 2년 이후 부피감소율이 다른 기술 기구에 비해 더 낮게 보고되고 있다(51, 70, 71). 극초단파 절제술로 반복 치료를 시행한 후 3년간 추적검사하여 보고한 연구에 의하면 1년, 2년, 3년 부피 감소율은 각각 87.4%, 90.1%, 93.2%로 고주파 절제술의 결과와 비슷하거나 약간 상회한다(62). 고주파 절제술과 극초단파 절제술의 단기 및 장기 추적 결과가 레이저 절제술이나 고밀도집속초음파에 비하여 상대적으로 우수한 결과를 보이는 것은 Ha 등(68), Cho 등(69) 이 주장한 바와 같이 전극의 조작 편의성이 높아 주변부의 살아남은 조직을 집중적으로 치료할 수 있었기 때문이라고 생각된다.

최근 도입되고 있는 새로운 기술들

최근에는 결절을 완전히 또는 거의 완전히 소작하기 위한 새로운 기술들이 소개되고 있다(72). 수분 박리(hydrodissection)는 결절의 주변에 5% 포도당을 주입하여 결절 주변부와 인근의 주요 구조물 사이에 공간을 확보하는 방법이다. 이렇게 하면 합병증의 발생을 최소화하면서 결절 주변부 조직을 최대한으로 소작할 수 있다. 고주파 치료를 하는 과정에서 결절을 공급하는 동맥을 먼저 소작하여 혈류를 차단하면 이후의 고주파 절제술 과정을 훨씬 수월하게 할 수 있으며 시술 시간이 짧아질 수 있다. 이렇게 하는 시술 방법을 동맥우선소작법(artery first technique)이라고 한다(72, 73). 결절의 주변부에 대한 소작을 수행할 때, 발생하는 기포가 결절 주변의 배액 정맥으로 흘러 들어가는 모습이 종종 관찰된다. 온도가 높은 기포가 배액 정맥을 가득 채우도록 만들면 정맥 배액이 차단되어 결절의 괴사를 촉진시킬 수 있다. 이렇게 하는 시술을 정맥소작법(venous ablation technique)이라고 한다(72).

반복 치료

Kim 등(42)은 추가 치료 기준을 충족하는 결절들 중, 추가 치료를 받은 그룹과 받지 않은 그룹으로 나누었다. 저자들은 두 그룹의 최종 부피감소율이 각각 84.6%와 39.8%로 차이가 있다고 보고했다. 저자들은 추가 치료가 필요한 경우의 기준을 다음과 같이 정의했다. 1) 환자의 증상이나 외견상 문제가 해결되지 않았거나 재발한 경우, 2) 재성장 또는 Vv 증가가 관찰된 경우, 3) 초기소작률이 70% 미만인 경우, 4) 부피 증가와 관련 없이 혈관성이 증가한 경우.

최근 한국과 유럽에서 발표된 진료 지침은 양성 갑상선결절에 대한 열치료술에서 추가 절제의 필요성을 인정했다(1, 2). 체계적 문헌고찰과 메타분석에서도 반복 치료를 통해 추가적인 부피감소가 이루어졌다고 밝혔다(68, 69). 고주파 절제술과 극초단파 절제술로 반복 치료 후 3년 이상 추적한 데이터에서도 모두 90% 이상의 최종 부피감소율을 보여, 반복 치료는 추가적인 부피감소를 달성하는데 도움이 된다는 것을 알 수 있다(45, 62). 그러나 추가 치료의 시점이나, 최적의 치료 회수 등에 대해서는 향후 연구가 필요하다.

고주파 절제술의 궁극적인 목표

고주파 절제술의 궁극적인 목표가 무엇인가 하는 주제는 매우 중요하지만, 아직 공통된 의견이 없다. Sim과 Baek (41)은 고주파 절제술을 비롯한 열치료술들이 근본적으로 수술의 대안이기 때문에 일시적인 증상 완화나 부피감소가 치료의 궁극적 목표가 되어서는 안된다고 주장했다. 저자들은 결절의 부피 감소로 얻어지는 증상 완화나 외견상의 개선 효과는 수술과 마찬가지로 오래 지속되어야 하며 수술을 영구적으로 안 하게 되는 것이 고주파 절제술의 임상 목표가 되어야 한다고 주장했다.

결론

증상이 있는 양성결절의 고주파 절제술은 수술의 대안으로서 효과성과 안전성이 정립되었으나 장기 추적 결과가 발표되면서 재성장의 관리가 중요한 이슈로 대두되었다. 재성장의 관리를 위해서는 체계적인 추적검사와 재치료의 효율적 적용이 중요하다. 궁극적 이 치료는 단기간의 증상 완화를 목표로해서는 안되며, 영구적으로 수술을 회피하는 것을 목표로 삼아야 한다.

Conflicts of Interest

The author has no potential conflicts of interest to disclose.

Funding

None

REFERENCES

1. Kim JH, Baek JH, Lim HK, Ahn HS, Baek SM, Choi YJ, et al. 2017 thyroid radiofrequency ablation guideline: Korean Society of Thyroid Radiology. *Korean J Radiol* 2018;19:632-655
2. Papini E, Monpeyssen H, Frasoldati A, Hegedüs L. 2020 European thyroid association clinical practice guideline for the use of image-guided ablation in benign thyroid nodules. *Eur Thyroid J* 2020;9:172-185

3. Dobnig H, Zechmann W, Hermann M, Lehner M, Heute D, Mirzaei S, et al. Radiofrequency ablation of thyroid nodules: "good clinical practice recommendations" for Austria : an interdisciplinary statement from the following professional associations: Austrian Thyroid Association (ÖSDG), Austrian Society for Nuclear Medicine and Molecular Imaging (OGNMB), Austrian Society for Endocrinology and Metabolism (ÖGES), Surgical Endocrinology Working Group (ACE) of the Austrian Surgical Society (OEGCH). *Wien Med Wochenschr* 2020;170:6-14
4. Park JW, Kim DW, Kim D, Baek JW, Lee YJ, Baek HJ. Korean thyroid imaging reporting and data system features of follicular thyroid adenoma and carcinoma: a single-center study. *Ultrasonography* 2017;36:349-354
5. Shin JH, Baek JH, Chung J, Ha EJ, Kim JH, Lee YH, et al. Ultrasonography diagnosis and imaging-based management of thyroid nodules: revised Korean Society of Thyroid Radiology consensus statement and recommendations. *Korean J Radiol* 2016;17:370-395
6. Hong MJ, Na DG, Baek JH, Sung JY, Kim JH. Cytology-ultrasonography risk-stratification scoring system based on fine-needle aspiration cytology and the Korean-thyroid imaging reporting and data system. *Thyroid* 2017;27:953-959
7. Haugen BR, Alexander EK, Bible KC, Doherty GM, Mandel SJ, Nikiforov YE, et al. 2015 American Thyroid Association management guidelines for adult patients with thyroid nodules and differentiated thyroid cancer: the American Thyroid Association guidelines task force on thyroid nodules and differentiated thyroid cancer. *Thyroid* 2016;26:1-133
8. Na DG, Baek JH, Jung SL, Kim JH, Sung JY, Kim KS, et al. Core needle biopsy of the thyroid: 2016 consensus statement and recommendations from Korean Society of Thyroid Radiology. *Korean J Radiol* 2017;18:217-237
9. Banks CA, Ayers CM, Hornig JD, Lentsch EJ, Day TA, Nguyen SA, et al. Thyroid disease and compressive symptoms. *Laryngoscope* 2012;122:13-16
10. Gharib H, Papini E, Garber JR, Duick DS, Harrell RM, Hegedüs L, et al. American Association of Clinical Endocrinologists, American College of Endocrinology, and Associazione Medici Endocrinologi Medical Guidelines for clinical practice for the diagnosis and management of thyroid nodules--2016 update. *Endocr Pract* 2016;22:622-639
11. Pacini F, Basolo F, Bellantone R, Boni G, Cannizzaro MA, De Palma M, et al. Italian consensus on diagnosis and treatment of differentiated thyroid cancer: joint statements of six Italian societies. *J Endocrinol Invest* 2018;41:849-876
12. Cibas ES, Ali SZ. The Bethesda system for reporting thyroid cytopathology. *Thyroid* 2009;19:1159-1165
13. Papini E, Pacella CM, Solbiati LA, Achille G, Barbaro D, Bernardi S, et al. Minimally-invasive treatments for benign thyroid nodules: a Delphi-based consensus statement from the Italian minimally-invasive treatments of the thyroid (MITT) group. *Int J Hyperthermia* 2019;36:376-382
14. Orlandi A, Puscar A, Capriata E, Fideleff H. Repeated fine-needle aspiration of the thyroid in benign nodular thyroid disease: critical evaluation of long-term follow-up. *Thyroid* 2005;15:274-278
15. Erdoğan MF, Kamel N, Aras D, Akdoğan A, Başkal N, Erdoğan G. Value of re-aspirations in benign nodular thyroid disease. *Thyroid* 1998;8:1087-1090
16. Chehade JM, Silverberg AB, Kim J, Case C, Mooradian AD. Role of repeated fine-needle aspiration of thyroid nodules with benign cytologic features. *Endocr Pract* 2001;7:237-243
17. Moon WJ, Jung SL, Lee JH, Na DG, Baek JH, Lee YH, et al. Benign and malignant thyroid nodules: US differentiation--multicenter retrospective study. *Radiology* 2008;247:762-770
18. Malhi H, Beland MD, Cen SY, Allgood E, Daley K, Martin SE, et al. Echogenic foci in thyroid nodules: significance of posterior acoustic artifacts. *AJR Am J Roentgenol* 2014;203:1310-1316
19. Beland MD, Kwon L, Delellis RA, Cronan JJ, Grant EG. Nonshadowing echogenic foci in thyroid nodules: are certain appearances enough to avoid thyroid biopsy? *J Ultrasound Med* 2011;30:753-760
20. Kim SH, Kim BS, Jung SL, Lee JW, Yang PS, Kang BJ, et al. Ultrasonographic findings of medullary thyroid carcinoma: a comparison with papillary thyroid carcinoma. *Korean J Radiol* 2009;10:101-105
21. Kim JY, Jung SL, Kim MK, Kim TJ, Byun JY. Differentiation of benign and malignant thyroid nodules based on the proportion of sponge-like areas on ultrasonography: imaging-pathologic correlation. *Ultrasonography* 2015;34:304-311
22. Bonavita JA, Mayo J, Babb J, Bennett G, Oweity T, Macari M, et al. Pattern recognition of benign nodules at ultrasound of the thyroid: which nodules can be left alone? *AJR Am J Roentgenol* 2009;193:207-213

23. Gharib H, Papini E. Thyroid nodules: clinical importance, assessment, and treatment. *Endocrinol Metab Clin North Am* 2007;36:707-735
24. Eng OS, Potdevin L, Davidov T, Lu SE, Chen C, Trooskin SZ. Does nodule size predict compressive symptoms in patients with thyroid nodules? *Gland Surg* 2014;3:232-236
25. Hegedüs L. Clinical practice. The thyroid nodule. *N Engl J Med* 2004;351:1764-1771
26. Barile A, Quarchioni S, Bruno F, Ierardi AM, Arrigoni F, Giordano AV, et al. Interventional radiology of the thyroid gland: critical review and state of the art. *Gland Surg* 2018;7:132-146
27. Dogan L, Karaman N, Yilmaz KB, Ozaslan C, Atalay C. Total thyroidectomy for the surgical treatment of multinodular goiter. *Surg Today* 2011;41:323-327
28. Pillay Y, Asefa R. Thyroid isthmusectomy for a benign nodule of the thyroid isthmus, a case report. *Ann Thyroid* 2021;6:4
29. Lee JH, Kim YS, Lee D, Choi H, Yoo H, Baek JH. Radiofrequency ablation (RFA) of benign thyroid nodules in patients with incompletely resolved clinical problems after ethanol ablation (EA). *World J Surg* 2010;34:1488-1493
30. Baek JH, Kim YS, Lee D, Huh JY, Lee JH. Benign predominantly solid thyroid nodules: prospective study of efficacy of sonographically guided radiofrequency ablation versus control condition. *AJR Am J Roentgenol* 2010;194:1137-1142
31. Deandrea M, Limone P, Basso E, Mormile A, Ragazzoni F, Gamarra E, et al. US-guided percutaneous radiofrequency thermal ablation for the treatment of solid benign hyperfunctioning or compressive thyroid nodules. *Ultrasound Med Biol* 2008;34:784-791
32. Na DG, Lee JH, Jung SL, Kim JH, Sung JY, Shin JH, et al. Radiofrequency ablation of benign thyroid nodules and recurrent thyroid cancers: consensus statement and recommendations. *Korean J Radiol* 2012;13:117-125
33. Park HS, Baek JH, Na DG. Benign thyroid nodules treatment using percutaneous laser ablation (PLA) and radiofrequency ablation (RFA). *Int J Hyperthermia* 2017;33:953-954
34. Cesareo R, Palermo A, Pasqualini V, Simeoni C, Casini A, Pelle G, et al. Efficacy and safety of a single radiofrequency ablation of solid benign non-functioning thyroid nodules. *Arch Endocrinol Metab* 2017;61:173-179
35. Ross DS, Burch HB, Cooper DS, Greenlee MC, Laurberg P, Maia AL, et al. 2016 American Thyroid Association guidelines for diagnosis and management of hyperthyroidism and other causes of thyrotoxicosis. *Thyroid* 2016;26:1343-1421
36. Sung JY, Baek JH, Jung SL, Kim JH, Kim KS, Lee D, et al. Radiofrequency ablation for autonomously functioning thyroid nodules: a multicenter study. *Thyroid* 2015;25:112-117
37. Baek JH, Moon WJ, Kim YS, Lee JH, Lee D. Radiofrequency ablation for the treatment of autonomously functioning thyroid nodules. *World J Surg* 2009;33:1971-1977
38. Sandrock D, Olbricht T, Emrich D, Benker G, Reinwein D. Long-term follow-up in patients with autonomous thyroid adenoma. *Acta Endocrinol (Copenh)* 1993;128:51-55
39. Garberoglio R, Aliberti C, Appetecchia M, Attard M, Boccuzzi G, Boraso F, et al. Radiofrequency ablation for thyroid nodules: which indications? The first Italian opinion statement. *J Ultrasound* 2015;18:423-430
40. Sim JS, Baek JH, Lee J, Cho W, Jung SI. Radiofrequency ablation of benign thyroid nodules: depicting early sign of regrowth by calculating vital volume. *Int J Hyperthermia* 2017;33:905-910
41. Sim JS, Baek JH. Unresolved clinical issues in thermal ablation of benign thyroid nodules: regrowth at long-term follow-up. *Korean J Radiol* 2021;22:1436-1440
42. Kim HJ, Baek JH, Cho W, Sim JS. Long-term follow-up of the radiofrequency ablation of benign thyroid nodules: the value of additional treatment. *Ultrasonography* 2022;41:661-669
43. Ahmed M, Solbiati L, Brace CL, Breen DJ, Callstrom MR, Charboneau JW, et al. Image-guided tumor ablation: standardization of terminology and reporting criteria—a 10-year update. *Radiology* 2014;273:241-260
44. Mauri G, Pacella CM, Papini E, Solbiati L, Goldberg SN, Ahmed M, et al. Image-guided thyroid ablation: proposal for standardization of terminology and reporting criteria. *Thyroid* 2019;29:611-618
45. Lim HK, Lee JH, Ha EJ, Sung JY, Kim JK, Baek JH. Radiofrequency ablation of benign non-functioning thyroid nodules: 4-year follow-up results for 111 patients. *Eur Radiol* 2013;23:1044-1049
46. Baek JH. Factors related to the recurrence of benign thyroid nodules after thermal ablation. *Int J Hyperthermia* 2017;33:957-958
47. Hong MJ, Baek JH, Choi YJ, Lee JH, Lim HK, Shong YK, et al. Radiofrequency ablation is a thyroid function-

- preserving treatment for patients with bilateral benign thyroid nodules. *J Vasc Interv Radiol* 2015;26:55-61
48. Sim JS, Baek JH, Cho W. Initial ablation ratio: quantitative value predicting the therapeutic success of thyroid radiofrequency ablation. *Thyroid* 2018;28:1443-1449
 49. Negro R, Greco G, Deandrea M, Rucco M, Trimboli P. Twelve-month volume reduction ratio predicts regrowth and time to regrowth in thyroid nodules submitted to laser ablation: a 5-year follow-up retrospective study. *Korean J Radiol* 2020;21:764-772
 50. Kuo JH, Sinclair CF, Lang B, Spiezia S, Yu M, Ha EJ, et al. A comprehensive review of interventional ablation techniques for the management of thyroid nodules and metastatic lymph nodes. *Surgery* 2022;171:920-931
 51. Trimboli P, Pelloni F, Bini F, Marinozzi F, Giovanella L. High-intensity focused ultrasound (HIFU) for benign thyroid nodules: 2-year follow-up results. *Endocrine* 2019;65:312-317
 52. Mauri G, Cova L, Monaco CG, Sconfienza LM, Corbetta S, Benedini S, et al. Benign thyroid nodules treatment using percutaneous laser ablation (PLA) and radiofrequency ablation (RFA). *Int J Hyperthermia* 2017;33:295-299
 53. Bernardi S, Giudici F, Cesareo R, Antonelli G, Cavallaro M, Deandrea M, et al. Five-year results of radiofrequency and laser ablation of benign thyroid nodules: a multicenter study from the Italian minimally invasive treatments of the thyroid group. *Thyroid* 2020;30:1759-1770
 54. Sim JS, Baek JH. Long-term outcomes of thermal ablation for benign thyroid nodules: the issue of regrowth. *Int J Endocrinol* 2021;2021:9922509
 55. Baek JH. Factors related to the efficacy of radiofrequency ablation for benign thyroid nodules. *Ultrasonography* 2017;36:385-386
 56. Deandrea M, Garino F, Alberto M, Garberoglio R, Rossetto R, Bonelli N, et al. Radiofrequency ablation for benign thyroid nodules according to different ultrasound features: an Italian multicentre prospective study. *Eur J Endocrinol* 2019;180:79-87
 57. Cesareo R, Pasqualini V, Simeoni C, Sacchi M, Saralli E, Campagna G, et al. Prospective study of effectiveness of ultrasound-guided radiofrequency ablation versus control group in patients affected by benign thyroid nodules. *J Clin Endocrinol Metab* 2015;100:460-466
 58. Feroci F, Guagni T, Coppola A, Perini D, Conforti B, Genzano C, et al. Radiofrequency thermal ablation of benign thyroid nodules: the correlation between ultrasound nodule characteristics and results. *Surg Innov* 2020;27:342-351
 59. Pillai K, Akhter J, Chua TC, Shehata M, Alzahrani N, Al-Alem I, et al. Heat sink effect on tumor ablation characteristics as observed in monopolar radiofrequency, bipolar radiofrequency, and microwave, using ex vivo calf liver model. *Medicine (Baltimore)* 2015;94:e580
 60. Wang B, Han ZY, Yu J, Cheng Z, Liu F, Yu XL, et al. Factors related to recurrence of the benign non-functioning thyroid nodules after percutaneous microwave ablation. *Int J Hyperthermia* 2017;33:459-464
 61. Bisceglia A, Rossetto R, Garberoglio S, Franzin A, Cerato A, Maletta F, et al. Predictor analysis in radiofrequency ablation of benign thyroid nodules: a single center experience. *Front Endocrinol (Lausanne)* 2021;12:638880
 62. Luo F, Huang L, Gong X, Han Z, Liu F, Cheng Z, et al. Microwave ablation of benign thyroid nodules: 3-year follow-up outcomes. *Head Neck* 2021;43:3437-3447
 63. Negro R, Salem TM, Greco G. Laser ablation is more effective for spongiform than solid thyroid nodules. A 4-year retrospective follow-up study. *Int J Hyperthermia* 2016;32:822-828
 64. Shin JH, Baek JH, Ha EJ, Lee JH. Radiofrequency ablation of thyroid nodules: basic principles and clinical application. *Int J Endocrinol* 2012;2012:919650
 65. Sim JS, Baek JH. Long-term outcomes following thermal ablation of benign thyroid nodules as an alternative to surgery: the importance of controlling regrowth. *Endocrinol Metab (Seoul)* 2019;34:117-123
 66. Lee GM, You JY, Kim HY, Chai YJ, Kim HK, Dionigi G, et al. Successful radiofrequency ablation strategies for benign thyroid nodules. *Endocrine* 2019;64:316-321
 67. Cesareo R, Pacella CM, Pasqualini V, Campagna G, Iozzino M, Gallo A, et al. Laser ablation versus radiofrequency ablation for benign non-functioning thyroid nodules: six-month results of a randomized, parallel, open-label, trial (LARA trial). *Thyroid* 2020;30:847-856
 68. Ha EJ, Baek JH, Kim KW, Pyo J, Lee JH, Baek SH, et al. Comparative efficacy of radiofrequency and laser ablation for the treatment of benign thyroid nodules: systematic review including traditional pooling and bayesian network meta-analysis. *J Clin Endocrinol Metab* 2015;100:1903-1911
 69. Cho SJ, Baek JH, Chung SR, Choi YJ, Lee JH. Long-term results of thermal ablation of benign thyroid nod-

ules: a systematic review and meta-analysis. *Endocrinol Metab (Seoul)* 2020;35:339-350

70. Monpeyssen H, Ben Hamou A, Hegedüs L, Ghanassia É, Juttet P, Persichetti A, et al. High-intensity focused ultrasound (HIFU) therapy for benign thyroid nodules: a 3-year retrospective multicenter follow-up study. *Int J Hyperthermia* 2020;37:1301-1309
71. Lang BH, Woo YC, Chiu KW. Two-year outcomes of single-session high-intensity focused ultrasound (HIFU) treatment in persistent or relapsed Graves' disease. *Eur Radiol* 2019;29:6690-6698
72. Park HS, Baek JH, Choi YJ, Lee JH. Innovative techniques for image-guided ablation of benign thyroid nodules: combined ethanol and radiofrequency ablation. *Korean J Radiol* 2017;18:461-469
73. Offi C, Garberoglio S, Antonelli G, Esposito MG, Brancaccio U, Misso C, et al. The ablation of thyroid nodule's afferent arteries before radiofrequency ablation: preliminary data. *Front Endocrinol (Lausanne)* 2021;11:565000

갑상선 고주파 절제술을 위한 임상진료

심정석*

증상이 있는 양성 갑상선결절의 비수술적 치료법인 고주파 절제술은 결절 조직을 열로 소작하여 부피를 감소시키고, 이로 인해 증상의 완화와 외견상 문제를 해결한다. 고주파 절제술의 적응증은 2회 이상 세포/조직검사로 양성이 확인된 결절에서 의학적 치료가 필요한 주관적 또는 외견상의 임상증상이 있는 경우이다. 고주파 절제술은 1년의 단기 추적에서 매우 양호한 성적을 보이지만 3년 이상의 장기 추적에서는 20%~30% 결절의 재성장이 발생한다. 따라서 장기 추적을 전제로 하는 고주파 절제술 후 환자 관리에서는 재성장을 관리하는 것이 핵심이다. 재성장은 치료 전 결절부피가 큰 경우, 혈관성이 높거나 증가하는 경우 잘 발생하며, 최근에는 수분 박리(hydrodissection), 동맥우선소작법, 정맥소작법 등 새로운 기술들이 도입되어 재성장을 억제하고 있다. 또한 적절한 기준을 적용하여 재치료를 하는 것이 재성장을 관리하고 치료 효과를 오래 지속시키는데 중요하다. 고주파 절제술은 근본적으로 수술의 대안이므로 일시적 효과를 거두는 것이 아니라 영구적으로 수술을 회피하도록 하는 것이 궁극적인 목표이다.

위드심의원 영상의학과