




Since January 2020 Elsevier has created a COVID-19 resource centre with free information in English and Mandarin on the novel coronavirus COVID-19. The COVID-19 resource centre is hosted on Elsevier Connect, the company's public news and information website.

Elsevier hereby grants permission to make all its COVID-19-related research that is available on the COVID-19 resource centre - including this research content - immediately available in PubMed Central and other publicly funded repositories, such as the WHO COVID database with rights for unrestricted research re-use and analyses in any form or by any means with acknowledgement of the original source. These permissions are granted for free by Elsevier for as long as the COVID-19 resource centre remains active.



Enfermedades Infecciosas y Microbiología Clínica

www.elsevier.es/eimc



Carta científica

Visión microbiológica del impacto de la pandemia de COVID-19 sobre la eliminación de la hepatitis C. ¿Estamos preparados?



Impact of COVID-19 pandemic on hepatitis C elimination from the clinical microbiologist perspective. Are we ready?

España ha sido reconocido como uno de los países mejor posicionados en el mundo para conseguir el objetivo de eliminar la hepatitis C en 2030^{1–3}, según las directrices de la OMS de 2016⁴. A ello sin duda ha contribuido de manera especial la implementación casi universal del diagnóstico en un solo paso en los Servicios de Microbiología del Sistema Nacional de Salud⁵, además de la incorporación de alertas en los informes emitidos⁶ y sin duda también iniciativas estratégicas que incluyen el diagnóstico a través del uso de DBS en entornos de poblaciones vulnerables de difícil acceso, el rescate de los pacientes recién diagnosticados y no derivados y por último la recuperación de pacientes con infección por VHC ya conocida pero perdidos en su seguimiento; aportaciones todas que en España han situado a la Microbiología Clínica como un pilar imprescindible para la eliminación del VHC.

La pandemia de la COVID-19 está suponiendo un tremendo obstáculo para conseguir este ambicioso objetivo de la OMS de eliminar la hepatitis C en 2030. En nuestro país la pandemia producida por el SARS-CoV-2 ha supuesto un inmenso desafío para nuestro Sistema Nacional de Salud, especialmente al ser España uno de los países más afectados. Ante la ausencia de vacuna o tratamiento efectivo, el diagnóstico es la única manera de poder contener la pandemia, para detectar a los transmisores, proceder a su aislamiento con el fin de evitar nuevos contagios, e iniciar la búsqueda de contactos. Por ello, este desafío afecta de manera especial a los servicios de microbiología de nuestros hospitales, que están experimentando un incremento exponencial de las pruebas diagnósticas para el SARS-CoV-2.

Como consecuencia de la pandemia de la COVID-19 se empieza a manifestar el impacto negativo que en distinto grado está teniendo en la eliminación del VHC en diferentes países a consecuencia de la disponibilidad de recursos y prioridades^{7,8}. Como microbiólogos también estamos asistiendo con preocupación a la paralización o desaceleración en mayor o menor medida y por distintos motivos de la mayoría de las iniciativas arriba señaladas y pensamos que de continuar así corremos seriamente el riesgo de retroceder en la consecución de la eliminación de la hepatitis C.

Se hace por tanto necesario intentar en lo posible no abandonar estas líneas de actuación que han resultado tan exitosas, pero siempre dentro del realismo más posibilista y esperando que los efectos económicos negativos de la pandemia no influyan a nivel institucional en el claro beneficio de la eliminación de la hepatitis C. Los microbiólogos clínicos somos los grandes «esclavos» de esta pandemia. Nuestra «nueva normalidad» nos ha permitido «retomar» la actividad de nuestros servicios, añadiendo la enorme carga asistencial derivada de la pandemia. Como profesionales

debemos diseñar estrategias para, en el caso de la eliminación de la hepatitis C, y también en muchos otros campos en los que la microbiología clínica es fundamental, permitan minimizar el impacto de la pandemia de la COVID-19. Aunque es una tarea difícil debemos luchar por conseguir los recursos necesarios para poder seguir adelante.

Por último, a pesar del impacto negativo también se presentan destellos de oportunidad, la pandemia ha puesto en primer plano el uso de pruebas masivas, el rastreo de contactos, etc. y en este sentido es importante considerar de cara a un futuro sin coronavirus algunas nuevas posibilidades para la eliminación de la hepatitis C como las estrategias de agrupación de muestras (pooling) para el cribado poblacional, así como la puesta en valor de los protocolos de cribado activo de la infección⁹.

En conclusión, y tal como deja ver la Asociación Europea para el Estudio del Hígado en su último documento¹⁰ continuaremos trabajando hacia el objetivo propuesto por la OMS de eliminar la hepatitis C para 2030, pero adaptando en cada momento a la pandemia por la COVID-19 nuestra importante participación en el diagnóstico de la cascada del tratamiento clave en la eliminación del VHC.

Bibliografía

- Razavi H, Sanchez Gonzalez Y, Yuen C, Cornberg M. Global timing of hepatitis C virus elimination in high-income countries. *Liver Int.* 2020;40:522–9. <http://dx.doi.org/10.1111/liv.14324>. Publicación electrónica 23 Dic 2019.
- Crespo J, Albillos A, Buti M, Calleja JL, García Samaniego J, Hernández Guerra M, et al. Eliminación de la hepatitis C. Documento de posicionamiento de la Asociación Española para el Estudio del Hígado (AEH). *Gastroenterol Hepatol.* 2019;42:579–92.
- European Centre for Disease Prevention and Control. Monitoring the responses to hepatitis B and C epidemics in EU/EEA Member States, 2019. Stockholm: ECDC; 2020.
- World Health Organization. Combating Hepatitis B and C to reach elimination by 2030. Geneva: WHO; 2016.
- Crespo J, Lázaro P, Blasco AJ, Aguilera A, García-Samaniego J, Eiros JM, et al. Hepatitis C reflex testing in Spain in 2019: A Story of Success. *Enferm Infecc Microbiol Clin.* 2020. <http://dx.doi.org/10.1016/j.eimc.2020.03.004>. S0213-005X(20)30173-7.
- Casas P, Navarro D, Aguilera A, García F. A Pilot Study on the Implementation of Reflex Testing for the Diagnosis of Active Hepatitis C Virus Infection at Two Healthcare Centres. *Enferm Infecc Microbiol Clin.* 2019;37:348–9.
- The Lancet Gastroenterology Hepatology. Eliminating viral hepatitis in the COVID-19 era: weighing challenge and opportunity. *Lancet Gastroenterol Hepatol.* 2020;5(9):789.
- Blach S, Kondili LA, Aghemo A, Cai Z, Dugan E, Estes C, et al. Impact of COVID-19 on global hepatitis C elimination efforts. *J Hepatol.* 2020. <http://dx.doi.org/10.1016/j.jhep.2020.07.042>. S0168-8278(20)30523-7.
- Guía de cribado de la infección por el VHC 2020. Ministerio de Sanidad. <http://www.msbs.gob.es/ciudadanos/enfLesiones/enfTransmisibles/sida/docs/GUIA.DE.CRIBADO.DE.LA.INFECCION.POR.EL.VHC.2020.pdf>.
- Boettler T, Marjot T, Newsome PN, Mondelli MU, Maticic M, Cordero E, et al. Impact of COVID-19 on the care of patients with liver disease: EASL-ESCMID position paper after 6 months of the pandemic. *JHEP Rep.* 2020;2:100169. <http://dx.doi.org/10.1016/j.jhepr.2020.100169>. Publicación electrónica 4 Aug 2020.

Antonio Aguilera^a, José María Eiros^b y Federico García^{c,*}

^a Complejo Hospitalario Universitario de Santiago de Compostela, Departamento de Microbiología, Universidad de Santiago de Compostela e Instituto de Investigación Sanitaria, Santiago de Compostela, España

^b Hospital Universitario Río Hortega, Valladolid, España

^c Hospital Clínico Universitario San Cecilio, Instituto de Investigación Biosanitaria Ibs.Granada, Granada, España

* Autor para correspondencia.

Correo electrónico: fegarcia@ugr.es (F. García).

<https://doi.org/10.1016/j.eimc.2020.10.011>

0213-005X/ © 2020 Sociedad Española de Enfermedades Infecciosas y Microbiología Clínica. Publicado por Elsevier España, S.L.U. Todos los derechos reservados.

***Mycobacterium malmoense*: cuando lo raro empieza a dejar de serlo**



***Mycobacterium malmoense*: When the weird starts to stop being weird**

En los últimos años se está observando un aumento en el aislamiento de microorganismos pertenecientes a la familia *Mycobacteriaceae*, como sería el caso de *Mycobacterium malmoense*. Estas micobacterias pueden producir tanto enfermedad extrapulmonar como pulmonar, siendo clínicamente relevante en el 70-80% de los pacientes con enfermedad pulmonar¹. Debemos determinar la presencia de enfermedad o no, basándonos en criterios consensuados², teniendo en cuenta que generalmente producen enfermedad en inmunodeprimidos con inmunodeficiencia general o local. Existen series de casos en los que se ha aislado en pacientes con fibrosis quística, tuberculosis previa, neumoconiosis³ y enfermedad de Crohn, no obstante, nosotros presentamos el caso de una paciente con enfermedad pulmonar sin enfermedad de base causada por *M. malmoense*.

Mujer de 45 años fumadora de 15 cigarrillos al día con un consumo acumulado de tabaco de 23 paquetes/año, sin otros antecedentes. Consulta por bronquitis crónica, dolor pleurítico derecho en el último año y, en los últimos meses, infecciones respiratorias sin complicaciones. En una radiografía de tórax solicitada se evidenciaba un infiltrado pulmonar cavitado en ápex derecho, no presente en una previa realizada 8 años antes, ampliándose estudio con una TC torácica donde se describía la presencia de opacidades nodulares, algunas cavitadas en lóbulo superior derecho (LSD) (fig. 1). Se solicitó también un estudio microbiológico del esputo, con baciloscopias negativas, pero consiguiéndose aislar en el cultivo en dos determinaciones a *M. malmoense*, dicho aislamiento también se evidenció en un lavado broncoalveolar.

Se revisaron las guías diagnósticas de la American Thoracic Society (ATS)² y la British Thoracic Society (BTS) y en base a criterios microbiológicos, clínicos y radiológicos se valoró la naturaleza

patógena de *M. malmoense*, decidiéndose iniciar tratamiento con azitromicina, rifampicina y etambutol, no se realizó estudio de sensibilidad debido al valor limitado en este caso. Se informó a la paciente sobre los posibles efectos adversos del tratamiento y se realizó consejo antibabaco.

En el control realizado a los 3 y 6 meses, la paciente refería adecuada tolerancia al tratamiento y estar asintomática. Las baciloscopias de esputo posteriores y los cultivos de micobacterias negativizaron al mes del inicio del tratamiento, permaneciendo así en los controles sucesivos mensuales. De igual manera, se observó una mejoría en la TC torácica solicitada a los 6 meses. Se le realizó una espirometría mostrando una leve obstrucción de vía periférica, con prueba broncodilatadora negativa, descartando en ese momento la presencia de enfermedad pulmonar obstructiva crónica (capacidad vital forzada [FVC] 3.130 ml [110%], volumen espirado máximo en el primer segundo de la espiración forzada [FEV1] 2.380 ml (98%), FEV1/VC 74,85%, MMEF 75/25 1.910 ml [57%]).

Ante los resultados se decide mantener el tratamiento durante un año según las recomendaciones de la BTS². *M. malmoense* es una micobacteria ambiental, generalmente no causa enfermedad en humanos y la propagación entre personas no se ha descrito.

Este tipo de infecciones son más frecuentes en otro medio, como ocurre en el norte de Europa, aunque el aislamiento sea cada vez más común entre nosotros, debido al aumento de casos en España en los últimos años⁴. Hay pocos reportes de casos de *M. malmoense*, además con tasas de prevalencia muy variables en función del país, siendo el norte de Europa donde el número es más elevado, con el paso de los años han ido apareciendo nuevos casos de enfermedad, en 2015 se describe el primero en Corea del Sur y en 2017 el duodécimo francés⁵.

La infección pulmonar por *M. malmoense* es difícil de diagnosticar⁶. Se ha evidenciado mayor tendencia de *M. malmoense* a presentar cavidades mayores y niveles hidroaéreos en comparación con *M. tuberculosis*⁷, sin embargo, estas diferencias no son suficientes para un diagnóstico. Algunos estudios han evidenciado una prevalencia mayor en los varones, con una edad media de 58

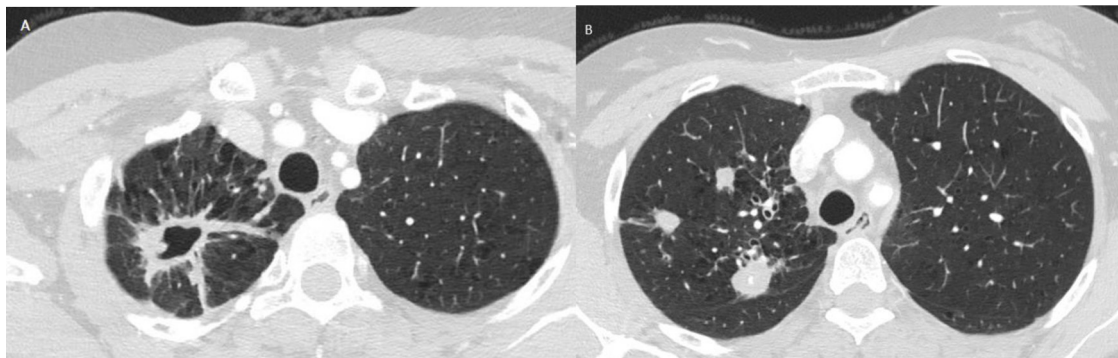


Figura 1. TC de tórax: Hallazgos radiológicos sugerentes de tuberculosis posprimaria con afectación de segmentos apical y posterior de LSD, bronquiectasias por tracción y enfisema centrolobulillar bilateral de predominio en lóbulos superiores. A) Cavitación mayor de 36 mm asociando tractos pleuroparenquimatosos cicatriciales. B) Múltiples opacidades nodulares heterogéneas.