

Case report



Hernie para duodénale gauche: une cause rare d'occlusion intestinale aiguë

Abdelkader Mizouni, Fathia Harrabi, Waad Farhat, Linda Ghabri, Mohamed Ben Mabrouk, Ali Ben Ali

Corresponding author: Abdelkader Mizouni, Service de Chirurgie Générale, CHU Sahloul de Sousse, Faculté de Médecine de Sousse, Université de Sousse, Sousse, Tunisie. abdelkadermizouni@gmail.com

Received: 12 Jul 2020 - **Accepted:** 20 Jul 2020 - **Published:** 24 Aug 2020

Keywords: Hernie para duodénale, hernie interne, chirurgie générale

Copyright: Abdelkader Mizouni et al. Pan African Medical Journal (ISSN: 1937-8688). This is an Open Access article distributed under the terms of the Creative Commons Attribution International 4.0 License (<https://creativecommons.org/licenses/by/4.0/>), which permits unrestricted use, distribution, and reproduction in any medium, provided the original work is properly cited.

Cite this article: Abdelkader Mizouni et al. Hernie para duodénale gauche: une cause rare d'occlusion intestinale aiguë. Pan African Medical Journal. 2020;36(326). 10.11604/pamj.2020.36.326.24958

Available online at: <https://www.panafrican-med-journal.com//content/article/36/326/full>

Hernie para duodénale gauche: une cause rare d'occlusion intestinale aiguë

Left paraduodenal hernia: a rare cause of acute intestinal obstruction

Abdelkader Mizouni^{1,&}, Fathia Harrabi¹, Waad Farhat¹, Linda Ghabri¹, Mohamed Ben Mabrouk¹, Ali Ben Ali¹

¹Service de Chirurgie Générale, CHU Sahloul de Sousse, Faculté de Médecine de Sousse, Université de Sousse, Sousse, Tunisie

&Auteur correspondant

Abdelkader Mizouni, Service de Chirurgie Générale, CHU Sahloul de Sousse, Faculté de Médecine de Sousse, Université de Sousse, Sousse, Tunisie

Résumé

La hernie para duodénale gauche est une hernie interne congénitale qui se complique rarement par une occlusion intestinale aiguë et qui peut mettre en jeu le pronostic vital par ischémie des anses. Nous rapportons un cas d'un jeune homme de 28 ans pris en charge pour un syndrome occlusif. Le scanner abdominal a objectivé une occlusion intestinale aiguë haute, l'exploration peropératoire a trouvé des anses jéjunales incarcérées dans une hernie para duodénale gauche. Le collet a été fermé et les suites opératoires étaient simples. En conclusion, la hernie para duodénale gauche, est souvent diagnostiquée lors d'une complication, son traitement est chirurgical et préférentiellement par laparoscopie.

English abstract

Left paraduodenal hernia is a congenital internal hernia rarely complicated by acute intestinal occlusion and resulting, sometimes, in life-threatening loops ischemia. We report the case of a 28-year old man treated for occlusive syndrome. Abdominal computerized tomography (CT) scan objectified acute upper intestinal obstruction; intraoperative exploration found jejunal loops incarcerated into left paraduodenal hernia. The neck was closed and the operative suites were simple. Left paraduodenal hernia is often diagnosed when patients have complications. Surgery is the treatment of choice, in particular laparoscopy.

Key words: *Paraduodenal hernia, internal hernia, general surgery*

Introduction

La hernie para duodénale gauche est une hernie interne congénitale [1, 2]. Elle représente les deux tiers des hernies para duodénales, qui elles-mêmes représentent la moitié des hernies internes. Souvent elle est asymptomatique mais rarement se complique d'occlusion intestinale aiguë [3]. La connaissance de cette anomalie par les chirurgiens peut réduire leurs morbi-mortalité. D'où l'intérêt de présenter ce cas rare.

Patient et observation

Un jeune homme de 28 ans, aux antécédents d'appendicectomie et de deux épisodes d'occlusion intestinale aiguë qui ont cédés après traitement médicale, a consulté les urgences pour un syndrome occlusif évoluant depuis un jour. A l'examen on a constaté des douleurs à la palpation de la région péri ombilicale avec une cicatrice de Mac Burney solide. L'examen biologique a objectivé un syndrome inflammatoire. Le scanner abdominal a confirmé le diagnostic d'une occlusion intestinale haute avec une distension modérée des anses grêliques iléales proximales en amont de deux niveaux transitionnels en bec dans

la fosse iliaque gauche autour d'un signe de tourbillon médian sans signes de souffrance intestinale associée (Figure 1). Devant ce tableau le patient a été opéré en urgence par laparotomie, l'exploration peropératoire a objectivé une incarceration des anses jéjunales dans une hernie para duodénale gauche (Figure 2), le grêle a été libéré et les anses étaient de bonne vitalité. Le collet a été fermé par des points séparés par un fil résorbable. Les suites opératoires étaient simples.

Discussion

La hernie para duodénale gauche résulte d'un défaut d'accolement des feuilletts péritonéaux du fascia du treitz [2], dû à une anomalie de rotation de l'anse intestinale primitive pendant la phase embryonnaire qui entraîne un défaut d'accolement entre le mésocolon gauche et le retro péritoine, ce qui aménage une fossette para duodénale gauche appelée la fosse de Landzert [2, 4]. La fosse est située à gauche du quatrième duodénum et postérieure par rapport à la veine mésentérique inférieure [4, 5]. Les hernies para duodénales représentent 53% des hernies internes et la hernie para duodénale gauche représente 75% des hernies para duodénales [3]. Souvent asymptomatique ou se manifeste par des douleurs abdominales vagues avec des troubles dyspeptiques [4, 6, 7]. Elles se compliquent rarement (0,2-0,9%) par l'incarcération des anses grêles dans la fossette de Landzert entraînant un syndrome occlusif par obstruction intestinale [3, 4]. Le diagnostic se fait par le scanner abdominal qui objective une agglutination des anses grêles à gauche de l'angle duodéno jéjunale de Treitz [1, 8]. Le traitement est une urgence chirurgicale [1, 3]. Il consiste à libérer la grêle incarcérée, évaluer la vitalité des anses et fermer le collet par points séparés au fil résorbable ou non [4, 6]. L'abord chirurgical peut être par voie ouverte [6] ou par laparoscopie qui offre moins de douleur postopératoire, un rétablissement précoce et un court séjour hospitalier [3].

Conclusion

La hernie para duodénale gauche est une hernie interne congénitale rare, la plus fréquente des hernies para duodénaux, elle se complique rarement par une occlusion intestinale aiguë. Le diagnostic est scannographique. Son traitement est chirurgical préférentiellement par abord laparoscopique.

Conflits d'intérêts

Les auteurs ne déclarent aucun conflit d'intérêts.

Contributions des auteurs

Abdelkader Mizouni a écrit le manuscrit. Linda Ghabri a traité les images, Fathia Harrabi, Waad Farhat, Mohamed Ben Mabrouk et Ali Ben Ali ont supervisés et corrigés le manuscrit. Tous les auteurs déclarent également avoir lu et approuvé la version finale de ce manuscrit.

Figures

Figure 1: image d'une coupe scannographique sagittale

Figure 2: hernie para duodénale gauche (fossette de Landzert)

Références

1. Falk GA, Yurcisin BJ, Sell HS. Left paraduodenal hernia: case report and review of the literature. *BMJ Case Rep.* 2010;2010. **PubMed | Google Scholar**
2. Peltier J, Page C, Havet E, LE Gars D, Mertl P, Foulon P *et al.* Les fossettes paraduodénales? étude anatomique et applications cliniques. *Morphologie.* 2004;88(281): 83. **Google Scholar**
3. Schizas D, Apostolou K, Krivan S, Kanavidis P, Katsaros I, Vailas M *et al.* Paraduodenal hernias: a systematic review of the literature. *Hernia.* 2019;23(6): 1187-1197. **PubMed | Google Scholar**
4. Wakabayashi M, Kono S, Takahashi T. Laparoscopic repair of acute small bowel obstruction due to left paraduodenal hernia: A case report. *Int J Surg Case Rep.* 2018;51: 194-199. **PubMed | Google Scholar**
5. Martins A, Gonçalves Á, Almeida T, Gomes R, Lomba J, Midões A. Left Paraduodenal Hernia. *J Gastrointest Surg.* 2018;22(5): 925-927. **PubMed | Google Scholar**
6. Kotobi H, Echaieb A, Gallot D. Traitement chirurgical des hernies rares. *EMC - Chirurgie.* 2005;2(4): 425-439. **Google Scholar**
7. Jin C, Mo J, Wang G, Jiang H, Feng Y, Wang S. Paraduodenal hernia complicated with intussusception: case report. *BMC Surg.* 2018;18(1): 120. **PubMed | Google Scholar**
8. Kulendran K, Keogh C, Chiam H-C. Laparoscopic repair of a left paraduodenal hernia. *ANZ J Surg.* 2019;89(4): E172-E173. **PubMed | Google Scholar**

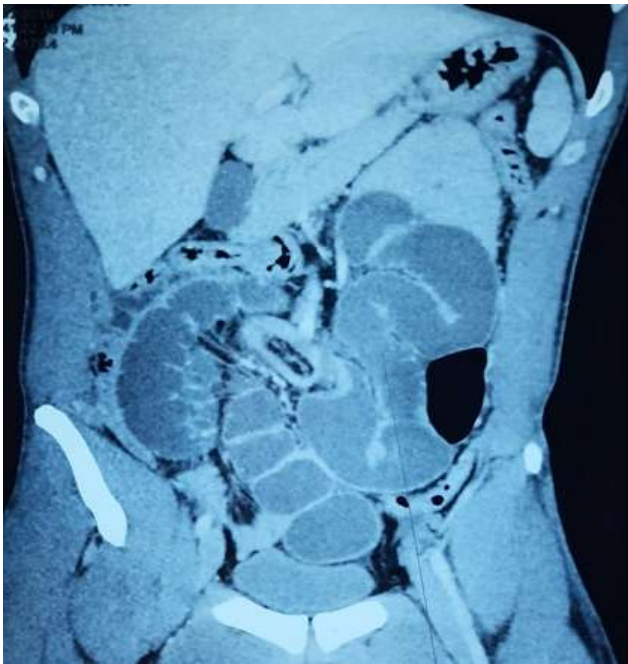


Figure 1: image d'une coupe scannographique sagittale

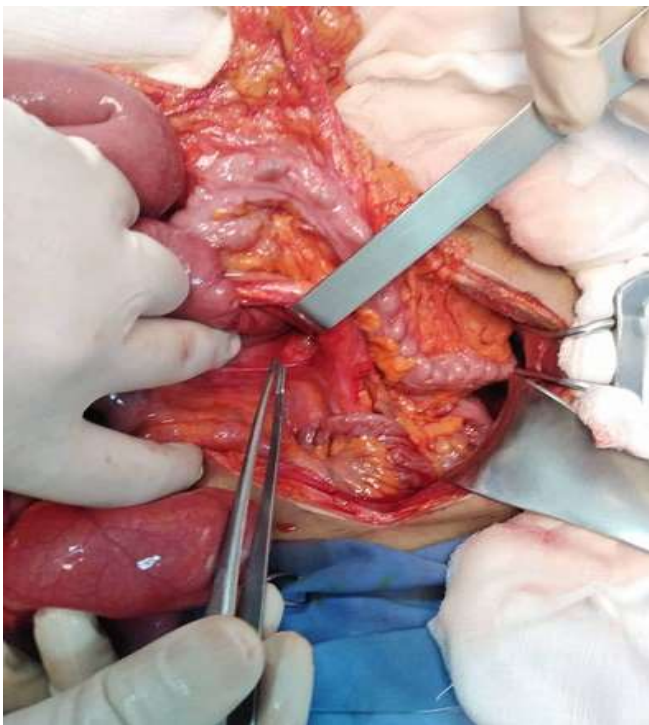


Figure 2: hernie para duodénale gauche (fossette de Landzert)