



Reporte de Caso

Taquicardia ventricular polimórfica catecolaminérgica en adolescente: un diagnóstico clínico, electrocardiográfico y genético

María Concepción Rocha-Arrieta^{1,a}, Antonio Arias-Díaz^{2,b}, Carlos Alberto Quiróz-Romero^{3,c}, Yermis Rocha-Arrieta^{4,d}Recibido: 27 de agosto de 2021.
Aceptado: 23 de setiembre de 2021.**Filiación de los autores**

- ¹ Universidad de Cartagena. Cartagena, Colombia.
 - ² Unidad de Cuidados Intensivos Pediátricos, Fundación Unidad de Cuidados Intensivos Dona Pilar. Cartagena, Colombia.
 - ³ Fundación Cardiovascular del Oriente Colombiano. Bucaramanga, Colombia.
 - ⁴ Universidad de Antioquia. Medellín, Colombia.
- ^a Médico, especialista en pediatría.
^b Cardiólogo pediatra.
^c Médico internista. Cardiólogo electrofisiólogo.
^d Microbióloga bioanalista, MSc.

***Correspondencia**María Concepción Rocha-Arrieta
Calle 75 A sur # 52f-90, Cartagena, Colombia**Correo**

rochamariac201@gmail.com

Financiamiento

Trabajo financiado por los autores.

Conflictos de interés

Los autores declaran no tener ningún conflicto de interés.

Protección de sujetos humanos y animales

Se obtuvo el consentimiento informado por escrito del paciente para la publicación de este informe de caso y todas las imágenes adjuntas.

Citar como:

Rocha-Arrieta MC, Arias-Díaz A, Quiróz-Romero CA, Rocha-Arrieta Y. Taquicardia ventricular polimórfica catecolaminérgica en adolescente: un diagnóstico clínico, electrocardiográfico y genético. Arch Peru Cardiol Cir Cardiovasc. 2021;2(3):205-210. doi: 10.47487/apcyccv.v2i3.151.

RESUMEN

La taquicardia ventricular polimórfica catecolaminérgica es una de las canalopatías más letales. Los síntomas de la enfermedad aparecen en la niñez o la adolescencia, los cuales están caracterizados por arritmias ventriculares desencadenadas por estrés o actividad física. Se presenta el caso de un adolescente que consultó por síncope recurrentes precipitados por el ejercicio. En el abordaje diagnóstico se determinó como taquicardia ventricular polimórfica catecolaminérgica, con mutación en el gen del receptor de la rianodina cardíaca, heterocigoto c.14311G>A (p.v4771I exón 100), para el manejo fue necesario antiarrítmicos y el implante de un cardiodesfibrilador, con evolución satisfactoria. La sospecha clínica, la prueba de esfuerzo y las pruebas genéticas son fundamentales para un diagnóstico y manejo oportuno de esta patología.

Palabras clave: Taquicardia ventricular; Síncope; Muerte súbita; Genética; Rianodina (fuente: DeCS BIREME).

ABSTRACT

Catecholaminergic polymorphic ventricular tachycardia in adolescents: a clinical, electrocardiographic and genetic diagnosis

Catecholaminergic polymorphic ventricular tachycardia is one of the most lethal channelopathies, characterized by ventricular arrhythmias triggered by stress or physical activity. We present the case of an adolescent who consulted for recurrent syncope precipitated by exercise. In the diagnostic approach, catecholaminergic polymorphic ventricular tachycardia was reached, with a mutation in the cardiac ryanodine receptor gene, Heterozygous c.14311G>A (p.v4771I exon 100), antiarrhythmic drugs and implantable cardioverter-defibrillator were necessary with satisfactory evolution. Clinical suspicion, stress test and genetic tests are essential for a timely diagnosis and management of this pathology.

Keywords: Tachycardia, ventricular; Syncope; Death, sudden; Genetic; Ryanodine (source: MeSH NLM).

Introducción

La taquicardia ventricular polimórfica catecolaminérgica (TVPC) es una canalopatía heredable, caracterizada por la aparición de contracciones ventriculares monomórficas progresando a taquicardia ventricular bidireccional y/o polimórfica durante el esfuerzo físico, estrés emocional o perfusión de catecolaminas en corazones estructuralmente íntegros, sin alteraciones en el electrocardiograma (ECG) basal. La prevalencia estimada de TVPC es de 1-5 por 10 000 individuos y cerca del 30% de los pacientes tiene una historia familiar de muerte cardíaca súbita ^(1,2).

Generalmente, las manifestaciones clínicas debutan entre los 6 – 10 años de edad ⁽²⁾ y las más comunes son: el síncope recurrente (80%) desencadenado durante la actividad física, parada cardiorrespiratoria (30%) y, en el peor de los casos, muerte súbita que en niños y adolescentes es infrecuente, aunque en adultos jóvenes sin tratamiento se han registrado en el 30% de los casos ^(3,4).

Con las investigaciones recientes se han podido categorizar múltiples causas de la TVPC, como son: 1) TVPC con mutaciones o juveniles: aproximadamente el 55% de los pacientes presentan mutaciones en el gen RyR2, receptor cardíaco de rianodina tipo 2; localizado en el brazo largo del cromosoma 1 (1q43), con un patrón de herencia autosómica dominante ⁽⁵⁾. Mutaciones en el gen de la calsecuestrina cardíaca 2 CASQ2 (1p13.1) con un patrón autosómico recesivo presente en el 2% de los casos ⁽²⁾. También se han descrito otras mutaciones con una incidencia menor en los genes de la triandina, trianina y adenilato quinasa 2 ⁽⁵⁾; 2) TVPC esporádica o no genotipificada, representa el 39% de los casos, afectando principalmente a mujeres mayores de 20 años ⁽⁵⁾, y 3) la TVPC relacionada con otras patologías como el síndrome de Andersen-Tawil, y el síndrome de QT Largo tipo 4 ⁽⁵⁾.

Para el tratamiento de la TVPC, los betabloqueadores son los más usados, a pesar de su efectividad limitada. También se ha propuesto el uso combinado de betabloqueadores, antagonistas de calcio y flecainida; además, la denervación simpática y cardiodesfibrilador implantable (CDI) ⁽⁶⁾. Finalmente, en todos los pacientes se debe evitar actividades de alto impacto y situaciones de estrés ⁽⁶⁾.

A continuación, se presenta el caso clínico de una paciente con TVPC, este reporte tiene como objetivo llamar la atención del clínico ante un síncope cardiogénico donde la TVPC se debe mantener bajo sospecha; asimismo, resaltar la importancia de la biología molecular en el abordaje diagnóstico de las arritmias en pediatría.

Reporte del caso

Paciente femenina de 11 años de edad que presentó síncope jugando fútbol, luego de 3 meses repite el episodio mientras

corría. No tenía antecedentes personales patológicos ni de enfermedad cardíaca tampoco de muerte súbita en la familia. Durante el interrogatorio la paciente manifestaba que ante emociones fuertes presenta visión borrosa y náuseas. En el examen físico el peso y talla fueron adecuados para la edad, sin alteración cardiovascular. Los padres negaron cambios en la dinámica familiar o en el comportamiento de la menor.

Se indicó la prueba de mesa basculante con resultado positivo para síncope neurocardiogénico tipo vasodepresor por lo que se consideró como diagnóstico inicial de síncope vasovagal, manejado con aumento en el consumo de sal luego de los eventos.

A los 13 años de edad la paciente presentó episodios presíncopes recurrentes desencadenados durante el ejercicio, por lo cual se decide realizar un electrocardiograma Holter de 24 h, que reporta ritmo sinusal de base durante la mayor parte del estudio, con extrasístoles ventriculares multifocales ocasionales (**Figura 1**).

Se recomendó evitar situaciones de estrés físico y emocional, simultáneamente se instaure medicación con metoprolol 1,5 mg/kg/día. A los 2 meses de iniciado el betabloqueador mientras la paciente nadaba presentó pérdida de conciencia acompañado de cianosis peribucal durante 3 min, por lo que se solicita ecocardiograma transtorácico sin anomalías, con buena función biventricular. También se le realizó la prueba de esfuerzo modificada en la que alcanzó el 93% de la frecuencia cardíaca máxima, observándose extrasístoles ventriculares desde la etapa 2, inicialmente monomórficas sugestivas de originarse en el tracto de salida del ventrículo derecho, posteriormente polimórficas y alternantes en su polaridad, progresando en etapa 3 a evento de taquicardia ventricular polimórfica no sostenida hasta ocho latidos. Al suspender la prueba, presenta rápida recuperación de ritmo sinusal (**Figura 2 y 3**). Adicionalmente, se realizó resonancia magnética nuclear contrastada que descartó displasia arritmogénica ventricular.

Finalmente, a la paciente, padres y hermanos se les realizó un panel molecular para TVPC, donde solo se detectó en la paciente una mutación en el gen RyR 2 (heterocigoto c.14311G>A(p.V4771I)).

En junta médico-quirúrgica se decide llevar a ablación con mapeo tridimensional con catéter array en tracto de salida del ventrículo derecho, durante este se induce fácilmente a taquicardia ventricular polimórfica con diferentes extrasístoles que la gatillan. Con este tratamiento se logra modular parcialmente las zonas iniciales de descarga, pero persiste con inducibilidad de focos, que sugieren origen en otras zonas del ventrículo derecho o regiones septales izquierdas

Ante la mala respuesta a las medidas iniciales, se consideró que la paciente era candidata a implante de cardiodesfibrilador.

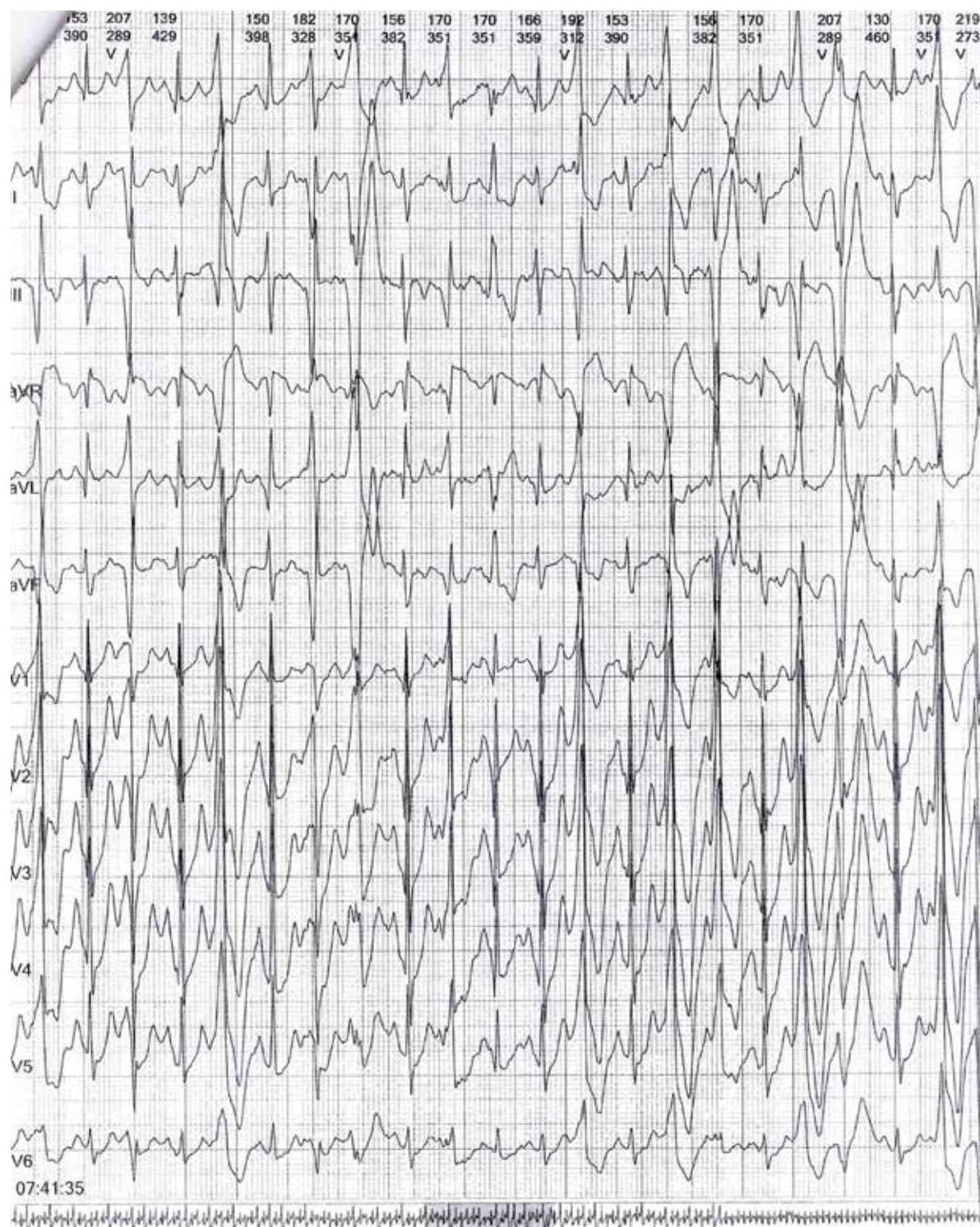


Figura 1. Holter cardíaco de 24 h: extrasístoles ventriculares no sostenidas

El procedimiento se realizó sin complicaciones y se adicionó a la terapia propafenona 150 mg cada 12 h. Después de 8 años del procedimiento la paciente requirió tres hospitalizaciones, en la última se cambia el tratamiento a amiodarona y carvedilol, lo que disminuyó

considerablemente los eventos, no obstante, la paciente manifiesta en la actualidad incomodidad ante las descargas y le angustia la posibilidad que el dispositivo no funcione; sin embargo, tiene buena adherencia al tratamiento y a las medidas no farmacológicas.

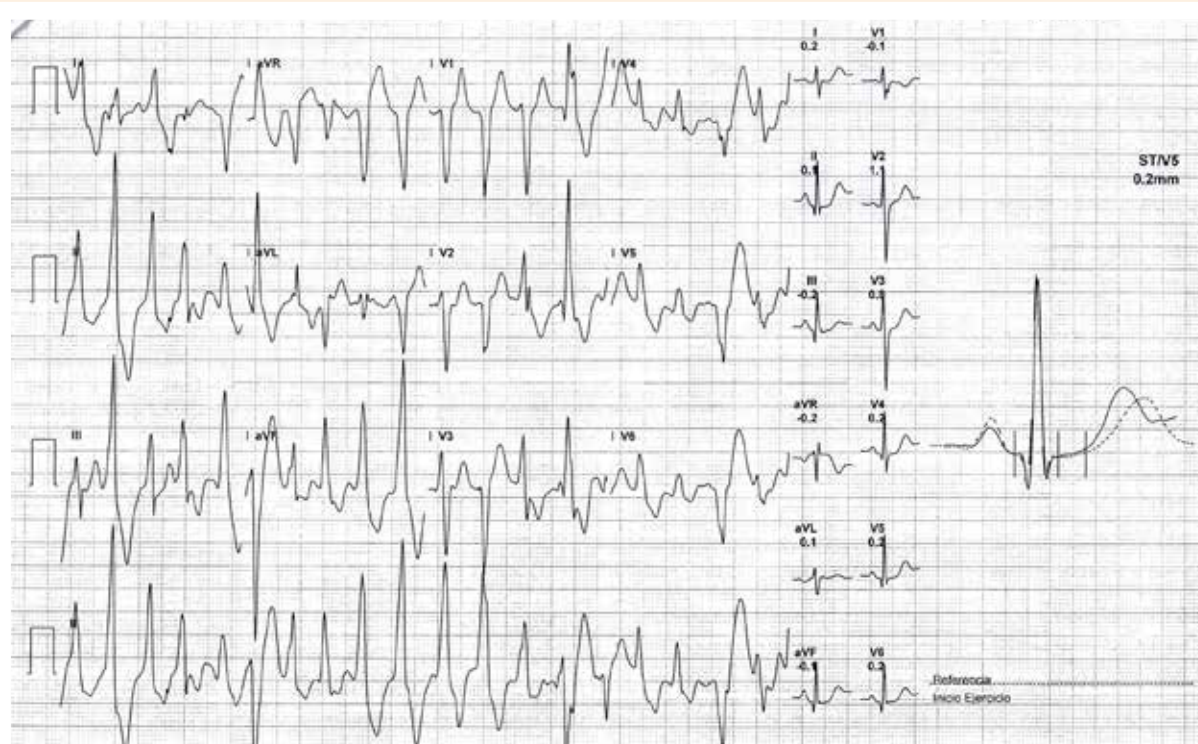


Figura 2. Prueba de esfuerzo modificada: taquicardia ventricular polimórfica a partir del segundo minuto del ejercicio.

Discusión

Entre las canalopatías primarias, la TVPC es una de las más letales con un impacto social importante por el grupo etario afectado ⁽⁷⁾. La manifestación clínica en este caso fue el síncope recurrente; las guías recomiendan el ECG como primer estudio en síncope, aunque en TVPC es un dilema por la normalidad en el ritmo de base ⁽⁶⁾. Algunas series de casos informan que hasta el 60% de los pacientes son manejados con otros diagnósticos relacionados con causas vasovagales y neurológicas lo que causa un retraso en el diagnóstico de TVPC hasta de 2 años ^(8,9), como sucedió en el presente reporte, donde el estudio inicial fue la prueba de mesa basculante; recientemente, el uso de esta herramienta en niños ha presentado controversias por la variabilidad de interpretación; además, un resultado positivo no descarta causas potencialmente deletéreas y la toma de decisiones basadas en ello no está exenta de riesgos para el paciente ⁽¹⁰⁾.

En este caso, la TVPC se consideró con el Holter de 24 h, el diagnóstico de certeza se establece con la prueba de esfuerzo ⁽⁶⁾ donde se pudo apreciar la progresión de latidos ectópicos ventriculares hasta taquicardia polimórfica, por lo que se realizó la prueba genética ⁽⁶⁾.

La mutación descrita en este reporte fue en el gen RyR2, que es un gran canal iónico con peso de 546kD de forma homotetramérica, en el cardiomiocito está localizado en retículo sarcoplásmico (RS), su función es regular la liberación de calcio (Ca^{2+}) desde el lumen del RS hacia el citoplasma durante la contracción cardíaca ⁽¹¹⁾. Actualmente, las mutaciones registradas de RyR2 con cambio de sentido (*missense*) son alrededor de 150, muchas de estas asociadas al desarrollo de TVPC ⁽¹²⁾; las mutaciones se distribuyen en tres puntos calientes llamados dominios, agrupando un número de aminoácidos: N terminal (164–433), dominio central (2,246–2,504) y C-terminal (3,778–4,959) ⁽¹³⁾.

En este reporte la variante fue *c.14311G>A(p.v4771I)* que es una mutación *missense* considerada patógena, y que ha sido reportada en asociación con TVPC ⁽¹⁴⁾, se encuentra localizada en la región C-terminal que conforma el poro del canal. En esta mutación se da un cambio de una valina por isoleucina, si bien el cambio es de un aminoácido no polar por otro no polar y supone pequeñas modificaciones en las propiedades fisicoquímicas de hidrofobicidad y masa, este residuo de valina es altamente conservado entre las especies y está localizado en uno de los tres puntos calientes para mutaciones con potencial fisiológico, por ende, se asume un rol importante de esta mutación en la ganancia de función de la RyR2 ^(13,15).

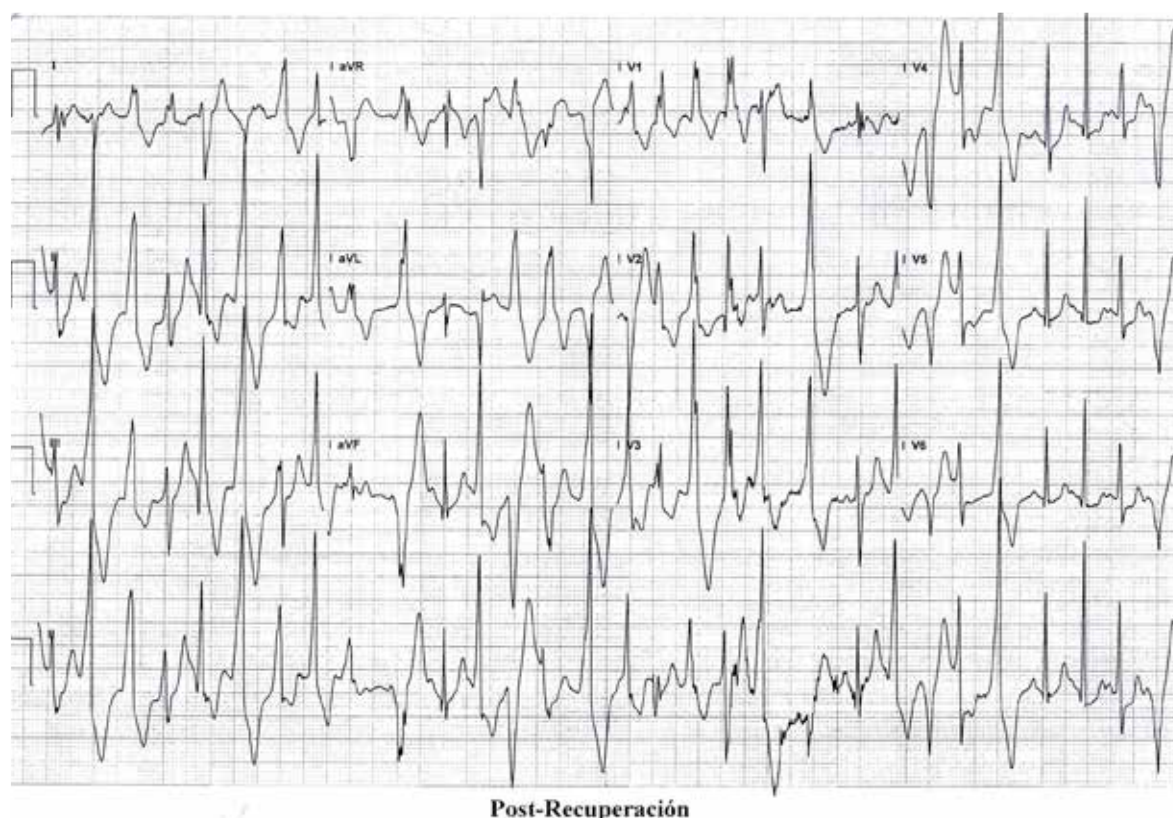

Figura 3. Taquicardia ventricular polimórfica en la etapa de recuperación de la ergometría

Existen varias hipótesis del porqué las mutaciones en RyR2 permiten la TVPC, la mayormente aceptada es que las mutaciones sensibilizan los canales de RyR2 al calcio luminal del retículo sarcoplásmico permitiendo su apertura a una concentración más baja de calcio intracelular, lo que se ha denominado liberación de calcio inducida por sobrecarga de almacenamiento (SOICR, del inglés *store overload-induced calcium release*). Según esta hipótesis, al disminuir el umbral de activación se permite fugas de calcio durante la diástole lo cual precipita las arritmias ⁽¹¹⁾. Otra teoría más reciente sugiere que las mutaciones alteran la interacción interdominios desestabilizando el cierre del canal y permitiendo fugas del Ca^{2+} contenido en el RS ^(11,13).

Con respecto al tratamiento de la TVPC, el manejo inicial en la paciente fue reducir actividades de alto impacto y la administración de betabloqueadores, primera línea de manejo para TVPC ⁽⁶⁾, pero no son suficientes para controlar los eventos, por lo que se lleva a ablación con catéter *array*, dicho procedimiento es considerado como terapia adyuvante en cuadros refractarios, aunque hay pocos reportes de éxito ^(6,7), tal y como se evidenció en esta paciente. Luego de la falla terapéutica se decide el implante de CDI, lo cual ha sido recomendado en las guías ^(6,7); no obstante, se ha registrado que el 50% de los niños tienen descargas inadecuadas lo

que genera dolor, ansiedad y depresión aumentando el riesgo de arritmias ⁽¹⁶⁾. La propafenona, al igual que la flecainida, han logrado demostrar la inhibición de actividad RyR2 con resultados clínicos a largo plazo favorables, aunque los recientes estudios cuestionan el mecanismo de acción de la flecainida sobre el RyR2 ⁽⁷⁾; en algunas situaciones de recurrencia es necesario el uso de combinaciones de antiarrítmicos, como en este caso ⁽¹⁷⁾. Pese a todos los efectos secundarios del dispositivo, los padres y la paciente consideran que ante el eventual riesgo de muerte súbita los beneficios del tratamiento superan el riesgo. Finalmente, las investigaciones recientes aplicando la tecnología de edición de genes CRISPR/Cas9 parece ser prometedor en esta patología ⁽¹²⁾.

Conclusión

Considerar la TVPC en los niños con síncope inducido por emociones o actividad física es importante por la gravedad de esta condición; en países como Colombia contar con herramientas de la biología molecular es esencial para el diagnóstico e intervención terapéutica adecuada, así como la identificación oportuna en los familiares de los pacientes con TVPC, permitiendo un diagnóstico presintomático y consejería genética.

Referencias bibliográficas

- Schwartz P, Ackerman M, Wilde A. (2017). Channelopathies as Causes of Sudden Cardiac Death. *Cardiac Electrophysiology Clinics*, 9(4), 537-549. <https://doi.org/10.1016/j.ccep.2017.07.005>
- Pflaumer A, Davis AM. Guidelines for the diagnosis and management of Catecholaminergic Polymorphic Ventricular Tachycardia. *Heart Lung Circ*. 2012 Feb;21(2):96-100. doi: 10.1016/j.hlc.2011.10.008. Epub 2011 Nov 25. PMID: 22119737.
- Roston TM, Cunningham TC, Sanatani S. Advances in the diagnosis and treatment of catecholaminergic polymorphic ventricular tachycardia. *Cardiol Young*. 2017 Jan;27(S1):S49-S56. doi: 10.1017/S1047951116002237. PMID: 28084961.
- Seidlmayer LK, Riediger F, Pagonas N, Nordbeck P, Ritter O, Sasko B. Description of a novel RyR2 mutation in a juvenile patient with symptomatic catecholaminergic polymorphic ventricular tachycardia in sleep and during exercise: a case report. *J Med Case Rep*. 2018 Oct 9;12(1):298. doi: 10.1186/s13256-018-1825-6. PMID: 30296944; PMCID: PMC6176516.
- Pérez-Riera AR, Barbosa-Barros R, de Rezende Barbosa MPC, Daminello-Raimundo R, de Lucca AA Jr, de Abreu LC. Catecholaminergic polymorphic ventricular tachycardia, an update. *Ann Noninvasive Electrocardiol*. 2018 Jul;23(4):e12512. doi: 10.1111/anec.12512. Epub 2017 Oct 19. PMID: 29048771; PMCID: PMC6931575.
- Priori SG, Wilde AA, Horie M, Cho Y, Behr ER, Berul C, et al. HRS/EHRA/APHR expert consensus statement on the diagnosis and management of patients with inherited primary arrhythmia syndromes: document endorsed by HRS, EHRA, and APHR in May 2013 and by ACCF, AHA, PACES, and AEPC in June 2013. *Heart Rhythm*. 2013 Dec;10(12):1932-63. doi: 10.1016/j.hrthm.2013.05.014. Epub 2013 Aug 30. PMID: 24011539.
- Sumitomo N. Current topics in catecholaminergic polymorphic ventricular tachycardia. *J Arrhythm*. 2016 Oct;32(5):344-351. doi: 10.1016/j.joa.2015.09.008. Epub 2015 Nov 24. PMID: 27761157; PMCID: PMC5063269.
- Roston TM, Vinocur JM, Maginot KR, Mohammed S, Salerno JC, Etheridge SP, et al. Catecholaminergic polymorphic ventricular tachycardia in children: analysis of therapeutic strategies and outcomes from an international multicenter registry. *Circ Arrhythm Electrophysiol*. 2015 Jun;8(3):633-42. doi: 10.1161/CIRCEP.114.002217. Epub 2015 Feb 24. PMID: 25713214; PMCID: PMC4472494.
- Kawata H, Ohno S, Aiba T, Sakaguchi H, Miyazaki A, Sumitomo N, et al. Catecholaminergic polymorphic ventricular tachycardia (CPVT) associated with ryanodine receptor (RyR2) gene mutations—long-term prognosis after initiation of medical treatment. *Circ J* 2016;80:1907-15
- Sanatani S, Chau V, Fournier A, Dixon A, Blondin R, Sheldon RS. Canadian Cardiovascular Society and Canadian Pediatric Cardiology Association Position Statement on the Approach to Syncope in the Pediatric Patient. *Can J Cardiol*. 2017 Feb;33(2):189-198. doi: 10.1016/j.cjca.2016.09.006. Epub 2016 Oct 3. PMID: 27838109.
- Wleklinski MJ, Kannankeril PJ, Knollmann BC. Molecular and tissue mechanisms of catecholaminergic polymorphic ventricular tachycardia. *J Physiol*. 2020 Jul;598(14):2817-2834. doi: 10.1113/JP276757. Epub 2020 Apr 27. PMID: 32115705; PMCID: PMC7699301
- Wei H, Zhang XH, Clift C, Yamaguchi N, Morad M. CRISPR/Cas9 Gene editing of RyR2 in human stem cell-derived cardiomyocytes provides a novel approach in investigating dysfunctional Ca²⁺ signaling. *Cell Calcium*. 2018 Jul;73:104-111. doi: 10.1016/j.ceca.2018.04.009. Epub 2018 Apr 27. PMID: 29730419; PMCID: PMC5993620.
- Jiang D, Jones PP, Davis DR, Gow R, Green MS, Birnie DH, et al. Characterization of a novel mutation in the cardiac ryanodine receptor that results in catecholaminergic polymorphic ventricular tachycardia. *Channels (Austin)*. 2010 Jul-Aug;4(4):302-10. doi: 10.4161/chan.4.4.12666. Epub 2010 Jul 14. PMID: 20676041; PMCID: PMC3322479.
- National Center for Biotechnology Information. ClinVar; [VCV000201357.5], <https://www.ncbi.nlm.nih.gov/clinvar/variation/VCV000201357.5>
- Pérez Ruescas C. Estudio genético de muerte súbita en la Región de Murcia [Tesis Doctoral]. España: Universidad de Murcia;2015. Recuperado a partir de: <https://digitum.um.es/digitum/handle/10201/45837>
- Sumitomo N. Devide therapy in children and patients with congenital heart disease. *J Arrhythmia*. 2014;30:428-432.
- Viskin S, Chorin E, Viskin D, Hochstadt A, Schwartz AL, Rosso R. Polymorphic Ventricular Tachycardia: Terminology, Mechanism, Diagnosis, and Emergency Therapy. *Circulation*. 2021 Sep 7;144(10):823-839. doi: 10.1161/CIRCULATIONAHA.121.055783. Epub 2021 Sep 7. PMID: 34491774