

Radiologe 2022 · 62:130–139
<https://doi.org/10.1007/s00117-021-00955-8>
 Angenommen: 9. Dezember 2021
 Online publiziert: 7. Januar 2022
 © The Author(s), under exclusive licence to Springer Medizin Verlag GmbH, ein Teil von Springer Nature 2021



Röntgenbefunde bei diffusen parenchymatösen Lungenerkrankungen

Daria Kifjak^{1,2,3} · Johannes Leitner^{1,2} · Raphael Ambros^{1,2} · Benedikt H. Heidinger^{1,2} · Ruxandra-Lulia Milos^{1,2} · Lucian Beer^{1,2} · Florian Prayer^{1,2} · Sebastian Röhrich^{1,2} · Helmut Prosch^{1,2}

¹ Department of Biomedical Imaging and Image-guided Therapy, Medizinische Universität Wien, Wien, Österreich

² Universitätsklinik für Radiologie und Nuklearmedizin, Medizinische Universität Wien, Wien, Österreich

³ Department of Radiology, University of Massachusetts Chan Medical School, Worcester, USA

In diesem Beitrag

- **Systematischer Zugang**
Muster • Zusätzliche Befunde • Verteilung
- **Erscheinungsbild der wichtigsten diffusen parenchymatösen Erkrankungen in Thorax-Röntgen**
Infektiöse Erkrankungen • Nicht-infektiöse Erkrankungen

Zusammenfassung

Klinisches Problem: Diffuse parenchymatöse Lungenerkrankungen umfassen eine heterogene Krankheitsgruppe des Lungenparenchyms, der Alveolarräume, der Gefäße sowie Atemwege, welche durch diverse Pathomechanismen, wie Entzündung sowie fibrotische Veränderungen, ausgelöst werden können. Da sich die Therapieansätze sowie Prognosen zwischen den Erkrankungen wesentlich unterscheiden, ist die korrekte Diagnosestellung von grundlegender Bedeutung. In der klinischen Routine spielt neben der Anamnese, der Klinik, den Laborbefunden und der Bronchoskopie die Bildgebung eine zentrale Rolle in der Diagnosefindung.

Empfehlungen für die Praxis: Die Diagnose diffuser parenchymatöser Lungenerkrankungen stellt eine enorme Herausforderung sowohl für Kliniker, Radiologen als auch Pathologen dar und sollte daher bevorzugt im multidisziplinären Rahmen erfolgen. Da sich die Patienten häufig mit einer unspezifischen, respiratorischen Symptomatik präsentieren, ist das Thorax-Röntgen die erste bildgebende Methode, welche eingesetzt wird. Bereits hier sind oft die verschiedenen Muster diffuser parenchymatöser Lungenerkrankungen (z. B. Milchglasverdichtungen und Konsolidierungen), deren Verteilung (z. B. kranial-kaudal) sowie zusätzliche Befunde, wie mediastinale Lymphadenopathie, bereits erkennbar. Der bildgebende Referenzstandard und somit integraler Bestandteil bei der Beurteilung einer diffusen parenchymatösen Lungenerkrankung ist jedoch die hochauflösende („high resolution“, HR) Computertomographie (CT) des Thorax. In manchen Fällen ist das Muster der HR-CT pathognomonisch, in anderen jedoch unspezifisch für eine Erkrankung, sodass weitere diagnostische Schritte nötig sind.

Schlüsselwörter

Thoraxröntgen · Idiopathische interstitielle Pneumonien · Sarkoidose · Langerhans-Zell-Histiozytose · Hochauflösende Computertomographie

Hintergrund

Diffuse parenchymatöse Lungenerkrankungen (oft auch als interstitielle Lungenerkrankungen bezeichnet) umfassen eine heterogene Gruppe von mehr als 200 Erkrankungen des Lungenparenchyms, die sowohl vom pulmonalen Interstitium, den Alveolarräumen, den kleinen Atemwegen oder Gefäßen ausgehen können [1]. Die genaue Diagnose dieser Erkrankungen ist

auf Grund der Vielfalt an Differentialdiagnosen, verbunden mit der Seltenheit der einzelnen Erkrankungen, eine besondere Herausforderung. Sie beruht neben der Anamnese, Klinik, Laborbefunden und Bronchoskopie zu einem großen Teil auf der Bildgebung [1, 2].

Das bildgebende Verfahren der Wahl ist zweifelsfrei die hochauflösende Computertomographie (high resolution CT, HR-CT). Diese kann in vielen Fällen zur Dia-



QR-Code scannen & Beitrag online lesen

Tab. 1 Muster bei diffusen parenchymatösen Lungenerkrankungen mit den häufigsten Krankheitsbildern

Muster	Erkrankungen
Muster mit erhöhter Dichte	
<i>Milchglas</i>	<i>Akut:</i>
	Infektionen/Pneumonien (Coronavirus disease 2019 (COVID-19), Cytomegalovirus (CMV), Varizella Zoster Virus (VZV), Herpes Simplex Virus (HSV), Pneumocystis jirovecii)
	Aspiration
	Lungenödem
	Alveoläre Hämorrhagien (z. B. Antikoagulation, Vaskulitis)
	Pneumonitis
	Atemnotsyndrom des Erwachsenen (ARDS)
	Medikamentenreaktionen
	<i>Chronisch:</i>
	Nicht Spezifische Interstitielle Pneumonie (NSIP)
	Desquamative Interstitielle Pneumonie (DIP)
	Exogen Allergische Alveolitis (EAA)
	Organisierende Pneumonie (OP)
	Chronische Eosinophile Pneumonie (CEP)
Alveolarproteinose	
<i>Konsolidierungen</i>	Infektionen/Pneumonien
	Organisierende Pneumonie (OP)
	Chronisch eosinophile Pneumonie (CEP)
	Lymphoproliferative Erkrankungen (z. B. Lymphome)
	Lungenkarzinom, Metastasen
Fremdkörper	
Muster mit verminderter Dichte	
<i>Emphysem</i>	COPD, alpha-1-Antitrypsinmangel
<i>Zysten</i>	Gewöhnliche Interstitielle Pneumonie (UIP)/Idiopathische Pulmonale Fibrose (IPF) (Honeycombing)
	Pneumozystis jirovecii Pneumonie
	Langerhans-Zell-Histiozytose (LCH)
	Lymphozytische Interstitielle Pneumonie (LIP)
	Birt-Hogg-Dubé Syndrom
	Lymphangioliomyomatose (LAM)
Zystische Metastasen	
<i>Kavernen</i>	Infektionen (Streptococcus, Staphylococcus aureus, Klebsiella, Haemophilus influenzae, Mycobacterium tuberculosis); typische und atypische Mycobacterien; Pilze (Aspergillus, Pneumocystis jirovecii); Parasiten
	Lungenabszess
	Septische Emboli
	Granulomatose mit Polyangiitis
Noduläres Muster	Sarkoidose
	Infektionen (Pilze, Miliartuberkulose)
	Respiratorische Bronchiolitis (RB)
	Exogen Allergische Alveolitis (EAA)
	Langerhans-Zell-Histiozytose (LCH)
	Pneumonien (Cytomegalovirus (CMV), Influenza, Parainfluenza-Virus, Masern, Respiratorisches Synzytial-Virus (RSV))
	Pneumokoniosen (Silikose, Talkose, Beryllium-induziert)
	Malignome (disseminiertes, primäres Lungenkarzinom, Metastasen, Lymphom)
	Lungenhämosiderose

gnose einer Erkrankung führen, oder zumindest die Differentialdiagnose eingengen. Die HR-CT ist eine in tiefer Inspiration durchgeführte CT ohne Kontrastmittel mit Lungenrekonstruktionen mit einer Schichtdicke ≤ 1 mm. Im Vergleich zu der HR-CT, ist die Wertigkeit von Thorax-Röntgen Untersuchungen zur Abklärung von diffusen parenchymatösen Lungenerkrankungen deutlich eingeschränkt. Dies ist vor allem der Projektionsradiographie, den daraus resultierenden Überlagerungseffekten, sowie dem relativ niedrigen Kontrast der Thorax-Röntgen Aufnahmen geschuldet. So sind beispielsweise bei der Lymphangioliomyomatose (LAM) lineare Verdichtungen das vorherrschende Muster im Thorax-Röntgen, wohingegen das vorherrschende Muster in der HR-CT diffuse Zysten sind [2]. Ferner gilt es zu bedenken, dass in bis zu 10 % der Fälle eine Thorax-Röntgen Aufnahme vollkommen normal aussehen kann, obwohl eine diffuse Lungenerkrankung vorliegt [2, 3]. Aus diesem Grund sollte man im Falle eines unauffälligen Thorax-Röntgen, bei weiterhin bestehendem klinischen Verdacht auf eine interstitielle Lungenerkrankung, eine HR-CT anschließen [3].

Systematischer Zugang

Diffuse parenchymatöse Lungenerkrankungen können sich aufgrund ihrer komplexen Pathologie sehr vielfältig präsentieren. Umso wichtiger ist es, sich an eine strukturierte und praktikable Vorgehensweise bei der Erstellung der Befunde zu halten. Eine mögliche Vorgehensweise für die Befundung ist die folgende [4]:

1. Identifizierung des (der) vorliegenden *Muster(s)*
2. Beschreibung *zusätzlicher Befunde*
3. Identifizierung der *Verteilung* der Veränderungen

Muster

Die Identifizierung des vorherrschenden Musters ist in Zusammenschau mit den erhobenen klinischen Parametern der erste Schritt in Richtung einer Eingrenzung möglicher Differentialdiagnosen. Dabei wird zwischen vier Mustergruppen unterschieden: i) erhöhte Dichte (z. B. Milchglas, Konsolidierungen, Atelektasen),

Tab. 1 (Fortsetzung)	
Muster	Erkrankungen
Retikuläres Muster	<i>Akut:</i>
	Lungenödem
	Pneumonien (viral, Chlamydien, Mykoplasmen)
	Transfusionsyndrom
	<i>Chronisch:</i>
	Idiopathische Pulmonale Fibrose (IPF)
	Kollagenosen
	Asbestose
	Strahleninduzierte Pneumonitis
	Malignome (lymphogene Metastasierung, bronchovaskuläre Form des Kaposi-Sarkoms)
	Sarkoidose

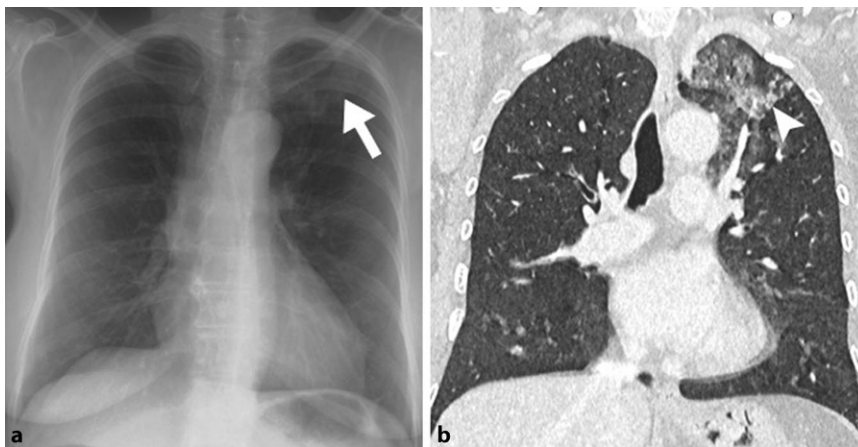


Abb. 1 ▲ 40 Jahre alte Patientin mit einer pulmonalen Einblutung in den linken Oberlappen. **a** Thoraxröntgen p/a: Milchglasartige Verschattung links apikal (weißer Pfeil), **b** HR-CT: Milchglasartige Verdichtung im Oberlappen links (weiße Pfeilspitze). HR-CT „high resolution“ Computertomographie

ii) verminderte Dichte (z. B. Emphysem, Zysten, Kavernen) iii) noduläre Muster und iv) retikuläre Muster ([3]; ■ Tab. 1).

Milchglasartige Verdichtungen

Milchglasverdichtungen sind im Röntgen-Thorax als Areal mit gering reduzierter Strahlentransparenz charakterisiert, im HR-CT als eine Anhebung der Dichte des Lungenparenchyms definiert, wobei die Bronchialwände und pulmonalen Gefäße weiterhin sichtbar bleiben ([3, 5]; ■ Abb. 1). Mögliche Gründe können einerseits eine inkomplette Ausfüllung der Alveolarräume (z. B. mit Sekret, Blut, Tumorzellen, Transsudat), andererseits ein partieller Kollaps von Alveolen oder eine Substanzvermehrung des Interstitiums bei Entzündung oder Fibrose sein [3, 6]. Im Gegensatz zur HR-CT sind Milchverdichtungen im Röntgen-Thorax

aufgrund der Überlagerungseffekte sowie Belichtungsunterschiede häufig schwer erkennbar. Fokale Milchglasverdichtungen sind im Thorax-Röntgen besser als globale Milchglasverdichtungen detektierbar [6]. Es gibt ein breites Spektrum an Differentialdiagnosen, welche sowohl akute als auch chronische Erkrankungen beinhaltet. Zu den akuten Erkrankungen zählen beispielsweise Infektionen (z. B. Zytomegalievirus (CMV), Varizella-Zoster-Virus (VZV), Herpes-simples-Virus (HSV)), das Lungenödem, alveoläre Hämorrhagien (z. B. spontan bei Antikoagulation oder Vaskulitiden), sowie Veränderungen beim akuten Atemnotsyndrom (ARDS). Bei den chronischen Erkrankungen handelt es sich überwiegend um interstitielle Pneumonien (z. B. nicht-spezifische interstitielle Pneumonie (NSIP), Exogen allergische

Alveolitis (EAA) oder eine lymphoide interstitielle Pneumonie (LIP) [3, 6].

Konsolidierungen

Konsolidierungen sind definiert als eine Dichteanhebung des Lungenparenchyms mit fehlender Abgrenzbarkeit von Bronchialwänden und Gefäßen [3, 6]. Diese sind im Röntgen-Thorax als Transparenzminderungen zu sehen ([5]; ■ Abb. 2). Innerhalb kurzer Zeit neu-aufgetretene (akut) Konsolidierungen finden sich am häufigsten bei Pneumonien, einem alveolären Lungenödem, im Rahmen eines ARDS, Medikamentenreaktionen oder der akuten interstitiellen Pneumonie (AIP), akuten eosinophilen Pneumonien sowie der organisierenden Pneumonie (OP). Zu den Differentialdiagnosen chronischer Erkrankungen gehören beispielsweise die chronische OP, chronisch eosinophile Pneumonien (CEP), lymphoproliferative Erkrankungen (Lymphome) sowie Lungenkarzinome [2, 3].

Noduläres Muster

Das noduläre Muster besteht radiomorphologisch aus multiplen, kleinen Knötchen (<1 cm), welche anhand ihrer Größe, Dichte sowie Verteilung unterschieden werden können [3, 7]. Differentialdiagnostisch kommen beispielsweise die Sarkoidose, die Silikose, Malignome (z. B. miliargestreute Metastasen), die respiratorische Bronchiolitis (RB) sowie Infektionen (z. B. Pilzinfektion, Miliartuberkulose) in Frage [2, 3, 8]. In vielen Fällen kann das Thorax-Röntgen normal aussehen, das HR-CT jedoch eine diffuse Beteiligung der gesamten Lunge zeigen, wie es bei der unkomplizierten RB oder in 90% der EAA [8]. Bei anderen Erkrankungen, wie beispielsweise der Silikose, kann das Thorax-Röntgen bereits frühe Veränderungen im Sinne kleiner, gut umschriebener, runder, oft verkalkter Knötchen, welche bevorzugt die posterioren, oberen Areale der Lungen betreffen, zeigen [8].

Im Gegensatz zur HR-CT, ist im Röntgenthorax eine Zuordnung von Noduli zu einem anatomischen Kompartiment (zentrilobulär, perilymphatisch oder zufällig) meist nicht möglich [9].

Retikuläres Muster

Der Begriff des retikulären Musters ist der Darstellung im Thorax-Röntgen geschul-

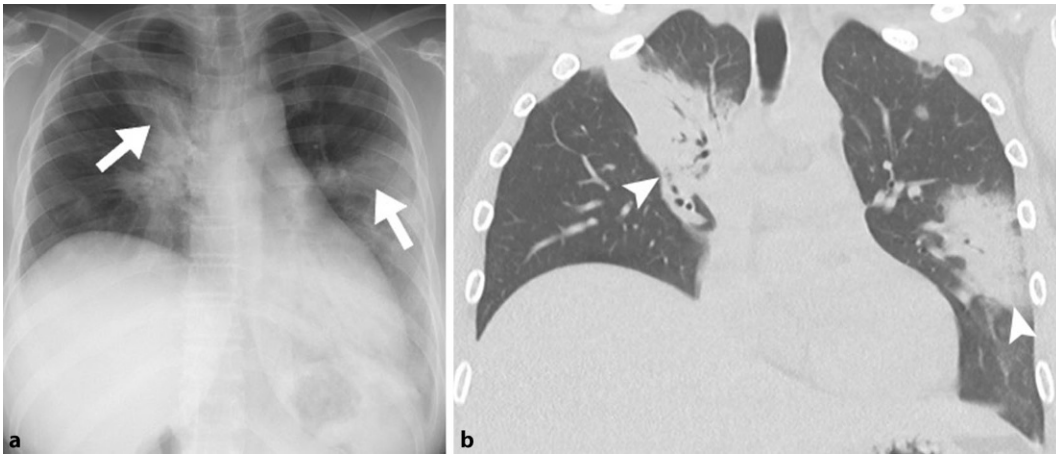


Abb. 2 ▲ 35 Jahre alte Patientin mit histologisch nachgewiesener organisierender Pneumonie (OP). **a** Thoraxröntgen p/a: ausgedehnte Konsolidierungen parilarial im rechten sowie lateral im linken Mittelfeld (weiße Pfeile), **b** HR-CT: parilarial im rechten OL sowie peribronchovascular und lateral im linken OL verteilte Konsolidierungen mit pos. Aerobronchogramm (weiße Pfeilspitzen). HR-CT „high resolution“ Computertomographie, OL Oberlappen

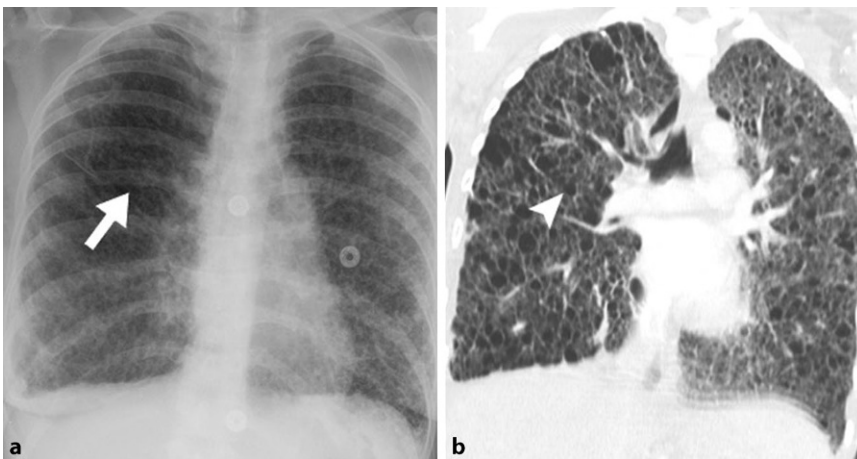


Abb. 3 ▲ 32 Jahre alte Patientin mit einer Lymphangiomyomatose (LAM). **a** Thoraxröntgen p/a: bilateral diffus verteiltes retikuläres Muster (weißer Pfeil), **b** HR-CT: diffus, bilateral verteilte dünnwandige Zysten (weiße Pfeilspitze). HR-CT „high resolution“ Computertomographie

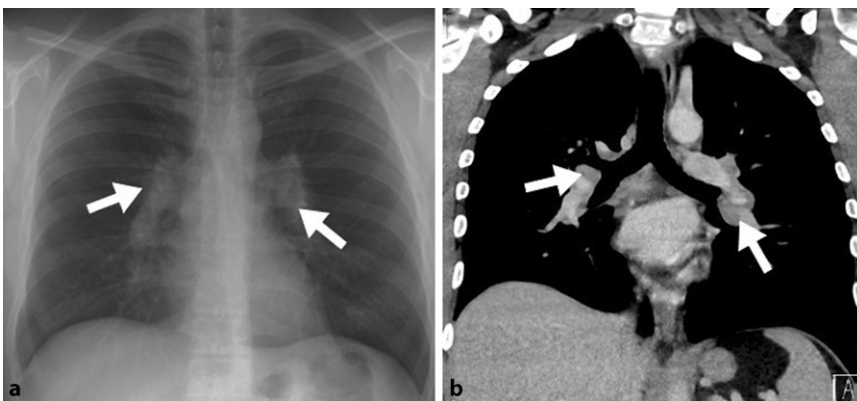


Abb. 4 ▲ 38 Jahre alter Patient mit bekannter Sarkoidose. **a** Thoraxröntgen p/a und **b** HR-CT: bilaterale, hiläre Lymphadenopathie (weiße Pfeile). HR-CT „high resolution“ Computertomographie

det, das auf Grund von verflochtenen/sich überlappenden linearen Verdichtungen an ein Netz erinnert [2, 3]. Das Korrelat in der HR-CT sind beispielsweise verdickte inter- und intralobuläre Septen oder Wände von Zysten [10–12]. Es ist der häufigste radiologische Befund, welcher sich bei Patienten mit interstitiellen Pneumonien wiederfindet. In Kombination mit dem Honigwabenmuster zeigt es sich insbesondere bei der idiopathischen pulmonalen Fibrose (IPF) [2, 3, 10]. Ferner, kann in der HR-CT zwischen glatt und nodulär verdickten interlobulären Septumlinien unterschieden werden, wobei die glatt verdickten beispielsweise bei Lungenödem, nodulär verdickte hingegen bei Sarkoidosen, vorkommen [7]. Glatt verdickte interlobuläre Septen können sowohl Zeichen eines Lungenödems als auch einer Fibrose sein. Nodulär verdickte septale Linien sieht man bei einer lymphogenen Metastasierung sowie Sarkoidose [2].

Zystische Veränderungen

Zysten sind definiert als luftgefüllte Räume, welche von einer relativ dünnen Wand umgeben sind [3, 13]. In der Röntgen-Thorax Aufnahme zeigen sich diese meist eher subtil als eine Aufhellung, manchmal als lineare oder ringförmige Verschattungen oder auch als retikuläres Muster ([2, 14, 15]; ▣ Abb. 3). Die HR-CT zeigt eine deutlich bessere Sensitivität in der Beurteilung von Zysten, welche sich als kreisförmige, zartwandige Aufhellungen, darstellen [3,

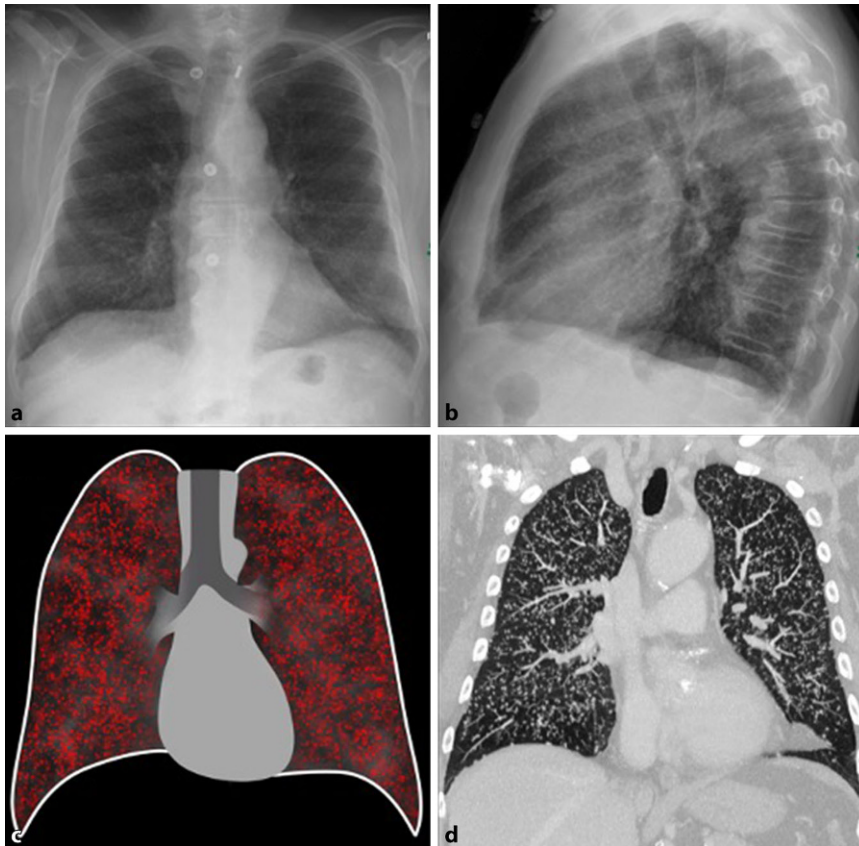


Abb. 5 ▲ Miliartuberkulose. **a, b** Thorax-Röntgen p/a und seitliche Aufnahme: Beidseits diffus verteilte mikronoduläre Verdichtungen, **c** schematische Darstellung der Miliartuberkulose, **d** HR-CT: zahllose mikronoduläre, diffus über beiden Lungenflügeln verteilte Veränderungen. *HR-CT* „high resolution“ Computertomographie

14]. Eine besondere Form des zystischen Musters ist das Honigwabemuster, auf Englisch als „honeycombing“ bezeichnet. Dieses beschreibt in der CT eine Ansammlung von mindestens zwei oder drei Zysten ähnlichen Durchmessers (3–25 mm) in mehrreihiger Anordnung, und ist das Hauptmerkmal des Musters der gewöhnlichen interstitiellen Pneumonie (UIP), welche sich u. a. in der IPF findet [10, 16]. Die UIP mit Honigwabemuster ist mit Erkrankungen mit progressiven Verläufen sowie schlechter Prognose wie der IPF vergesellschaftet, weshalb eine frühe Diagnose von fundamentaler Bedeutung ist [16].

Weitere Differentialdiagnosen zystischer Veränderungen beinhalten beispielsweise die *Pneumocystis jirovecii* Pneumonie, die Langerhans-Zell-Histiozytose (Langerhans cell histiocytosis, LCH), die lymphozytäre interstitielle Pneumonie (LIP), das Birt-Hogg-Dubé Syndrom, die LAM sowie zystische Metastasen [3, 14].

Zusätzliche Befunde

Zusätzliche radiomorphologische Befunde können weitere Information liefern, welche bei der Erstellung der Differentialdiagnose wichtig sind. Dazu gehören unter anderem Veränderungen des Lungenvolumens, Traktionsbronchiektasien, Lymphadenopathie sowie pleurale Veränderungen [3].

Änderungen des Lungenvolumens

Änderungen des Lungenvolumens finden sich beispielsweise bei der Lungenfibrose als Verlust des Lungenvolumens und beim Lungenemphysem, das durch eine Zunahme des Lungenvolumens gekennzeichnet ist [17].

Traktionsbronchiektasien bzw. Bronchiolektasien

Die Traktionsbronchiektasien sind definiert als eine irreversible Erweiterung und Verformung der Bronchien und Bron-

chiolen in Bereichen von Lungenfibrose. Differentialdiagnostisch kommen dabei beispielsweise die IPF, postradiogene Lungenveränderungen, Asbestose sowie Lungenbeteiligung im Rahmen von Kollagenosen in Frage [3]. Im Röntgen-Thorax ist eine sichere Diagnose von Traktionsbronchiektasien allerdings auf Grund des Überlagerungseffektes meist schwierig [18].

Lymphadenopathie

Die projektionsradiographisch sichtbare, intrathorakale (z. B. mediastinale und hiläre) Lymphadenopathie ist häufig mit einer Sarkoidose assoziiert (■ **Abb. 4**), wobei diese auch bei Silikosen, Berylliosen sowie der LIP auftreten kann [3]. Neben der IPF und OP, findet sich eine mediastinale Lymphadenopathie ebenso manchmal bei NSIP-Patienten [19].

Pleurale Veränderungen

Zu den pleuralen Veränderungen zählen sowohl Pleuraergüsse als auch pleurale Verdickungen. Pleurale Verdickungen findet man bei medikamentenassoziierten interstitiellen Lungenerkrankungen oder bei Lungenbeteiligungen im Rahmen von Kollagenosen. Pleuraplaques sind fokale Verbreiterungen der Pleura und sind häufig Folge einer Asbestexposition und können zusammen mit Asbestose (=asbestassozierte Lungenfibrose) auftreten.

Eine Sonderform des Pleuraergusses ist der Chylothorax. Dieser tritt in 20–40 % der Patienten mit einer LAM auf und ist einer der diagnostischen Kriterien [3]. Obwohl das Thorax-Röntgen eine hohe Sensitivität in der Detektion von Pleuraergüssen bietet, kann es nicht zwischen Pleuraergusstypen unterscheiden [20].

Verteilung

Im letzten Schritt wird die Verteilung des vorgefundenen Musters bestimmt. Dabei unterscheidet man im Thoraxröntgen grundsätzlich folgende Verteilungsmöglichkeiten: 1) kraniokaudale Verteilung, 2) periphere oder zentrale Verteilung [4].

Kraniokaudale Verteilung

Einige diffuse interstitielle Lungenerkrankungen betreffen überwiegend die

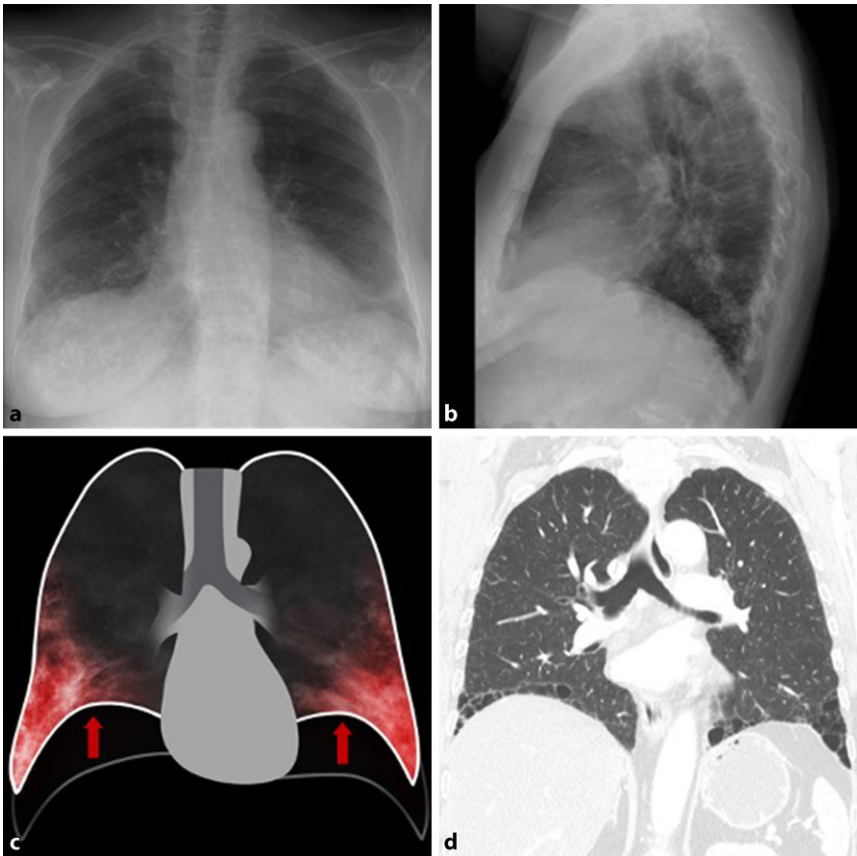


Abb. 6 ▲ UIP-Muster. **a, b** Thorax-Röntgen p/a und seitliche Aufnahme: Beidseits dorsobasal betonte Retikulationen mit Zeichen des Volumensverlustes., **c** schematische Darstellung des unterlappenbetonten UIP Musters mit Volumenverlust (rote Pfeile), **d** HR-CT: unterlappenbetontes Honeycombing mit geringem Volumenverlust. *UIP* gewöhnliche interstitielle Pneumonie, *HR-CT* „high resolution“ Computertomographie

Lungen-Oberfelder (z. B. Sarkoidosen, Silikosen, Pneumokoniosen), andere die Lungen-Mittelfelder (z. B. nicht-tuberkulöse Bakterien (NTM)), wohingegen andere eher die Lungen-Unterfelder betreffen (z. B. IPF, NSIP) [4, 21].

Periphere oder zentrale Verteilung

Eine periphere Verteilung ist charakteristisch für die organisierende Pneumonie, die NSIP oder die UIP. Eine zentrale Verteilung ist typisch für das kardiale Lungenödem oder die pulmonale alveoläre Proteinose [4].

Erscheinungsbild der wichtigsten diffusen parenchymatösen Erkrankungen in Thorax-Röntgen

Infektiöse Erkrankungen

Miliare Tuberkulose

Die miliare Form der Tuberkulose (TB) kann im Rahmen einer primären oder post-primären Infektion mit dem *Mycobacterium tuberculosis* auftreten und ist die Folge einer hämatogenen Streuung. Die miliare TB kommt vor allem in immunkompromittierten und pädiatrischen Patienten vor. Im Falle einer primären TB zeigt sich meist ein fulminanter Krankheitsverlauf. Im Thorax-Röntgen zeigen sich zahllose mikronoduläre (1–3 mm), diffus über beide Lungenflügel verteilte, interstitielle Veränderungen ([22–24]; ■ **Abb. 5**). Differentialdiagnostisch kann auch an eine Sarkoidose, eine miliare Metastasierung oder eine Pilzinfektion gedacht werden [25]. Ein falsch

positiver Befund von mikronodulären Veränderungen kann durch interstitielle retikuläre Veränderungen vorgetäuscht werden. In diesem Fall können nur die Kreuzungstellen der interstitiellen retikulären Veränderungen im Summationsbild sichtbar werden, und somit noduläre Veränderungen vortäuschen [26].

Nicht-infektiöse Erkrankungen

Idiopathische interstitielle Pneumonien (IIPs)

Bei den IIPs handelt es sich um eine heterogene Gruppe, die sich radiologisch typischerweise als gewöhnliche interstitielle Pneumonie (UIP), nicht-spezifische interstitielle Pneumonie (NSIP), organisierende Pneumonie (OP), respiratorische Bronchiolitis mit interstitieller Lungenerkrankung (RB-ILD), desquamative interstitielle Pneumonie (DIP), akute interstitielle Pneumonie (AIP), lymphoid interstitielle Pneumonie (LIP) und idiopathische pleuroparenchymale Fibroelastose (PPFE) zeigen [27].

Gewöhnliche interstitielle Pneumonie (UIP) und Idiopathische pulmonale Fibrose (IPF)

Die IPF tritt typischerweise ab einem Alter von 50 Jahren und bevorzugt bei Männern auf [27, 28]. Mit einer Überlebensrate von 2,5–3,5 Jahren gehört diese zu einer Erkrankung mit der schlechtesten Langzeitprognose [27]. Eine positive Raucheranamnese stellt dabei einen Risikofaktor dar. Der Krankheitsbeginn ist schleichend und gekennzeichnet durch eine progrediente Dyspnoe [27, 28]. Das morphologische Muster einer IPF ist die UIP, welche zwar charakteristisch, jedoch nicht spezifisch für die IPF ist [27]. So können differentialdiagnostisch eine EAA, Kollagenosen sowie Vaskulitiden einem UIP-Muster zugrunde liegen [27, 29].

Frühformen der Erkrankung zeigen in der Regel ein unauffälliges Bild im Thorax-Röntgen. Fortgeschrittene Formen hingegen zeichnen sich durch basal betonte, retikuläre Verdichtungen und Volumenverlust, insbesondere der Unterlappen, aus [27]. Als indirekte Zeichen des Volumenverlustes können unter anderem Verziehungen der großen Interlobärsepten sowie hochstehende Zwerchfellkuppeln in beiden Ebenen der Thorax-Röntgen Aufnahme dienen. Die weitere Abklärung

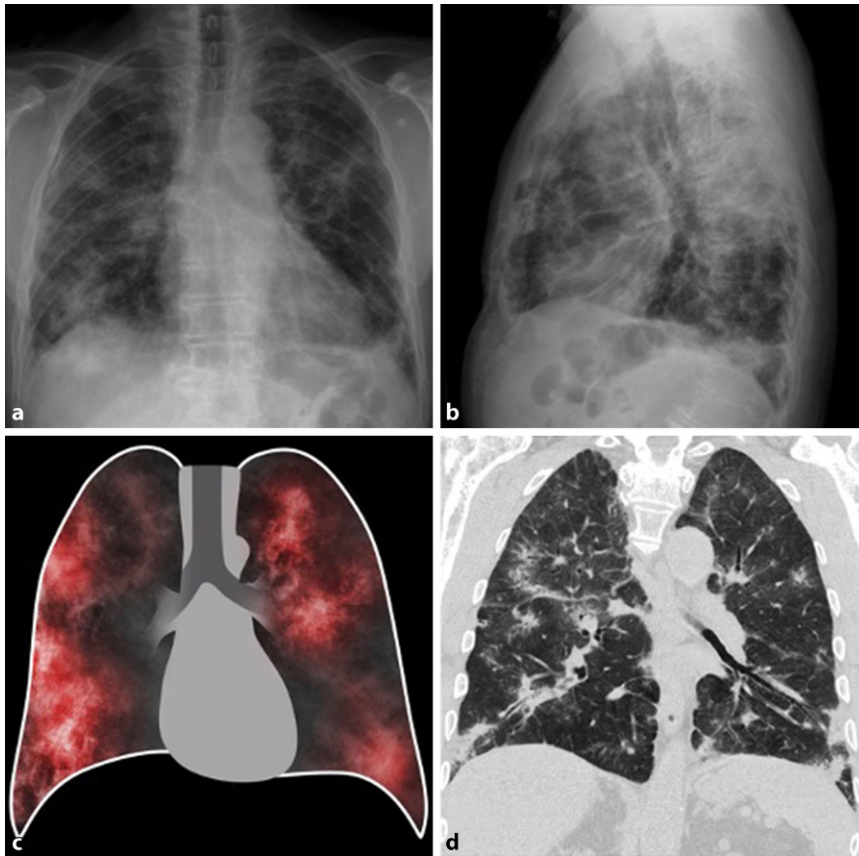


Abb. 7 ▲ Kryptogene organisierende Pneumonie (COP). **a, b** Thorax-Röntgen p/a und seitliche Aufnahme: bilateral diffus verteilte, fleckige Verdichtungen, **c** schematische Darstellung mit peripher betonten fleckigen Transparenzminderungen **d** HR-CT: subpleural und peribronchial verteilte Konsolidierungen mit Aerobronchogramm und erweiterten Bronchien, mit teilweise Pleurakontakt. HR-CT „high resolution“ Computertomographie

mittels HR-CT ist wesentlich, da im Falle eines typischen UIP-Musters (■ **Abb. 6**), gekennzeichnet von Honeycombing, retikulären Strukturalterationen sowie Traktionsbronchiektasien basaler Betonung sowie dem Fehlen nicht-typischer UIP-Muster (z. B. ausgedehnte Milchglasareale, Mikronoduli, Konsolidierungen), mit entsprechender Symptomatik eine weitere Abklärung mittels Biopsie nicht indiziert ist [27, 28].

Nicht-spezifische interstitielle Pneumonie (NSIP). Die NSIP, als zweithäufigste IIP nach der UIP, hat einen Altersgipfel von etwa 40–50 Jahren, eine deutlich bessere Prognose und spricht manchmal auf Cortikosteroidtherapie an [27, 30]. Histologisch findet sich bei der NSIP eine homogene Verdickung der alveolären Septen auf Basis von Entzündung oder Fibrose oder einer Kombination aus beiden [31, 32]. Zu Beginn der NSIP zeigt

das Thorax-Röntgen keine Auffälligkeiten. In dem fortgeschrittenen Stadium der Erkrankung zeigen sich bilateral fleckige, retikuläre oder noduläre Verdichtungen. Typische NSIP-Veränderungen in der HR-CT beinhalten subpleurale, symmetrisch verteilte, meist basal betonte, fleckige, milchglasartige, retikuläre sowie mikronoduläre Verdichtungen. In einem fortgeschrittenen Stadium zeigen sich ebenso Traktionsbronchiektasien sowie Konsolidierungen [30].

Organisierende Pneumonie (OP). Die OP ist eine überschießende Reparatur von Lungengewebe, das entweder nach Schädigung (z. B. Infektion, Medikamententoxizität, Gasen, Kollagenosen) oder nach Organtransplantation sowie gemeinsam mit Vaskulitiden, malignen Erkrankungen und interstitiellen Lungenerkrankungen auftreten kann [33]. Man spricht von einer kryptogenen Form der OP (cryptoge-

ne organisierende Pneumonie, COP) nur wenn nach ausführliche Abklärung keine andere Ursache dafür gefunden wurde (Ausschlussdiagnose) ([33]; ■ **Abb. 7**).

Im Thorax-Röntgen fallen Konsolidierungen auf, die häufig am Anfang als entzündlich interpretiert werden. In der HR-CT zeigen sich die Veränderungen häufig als subpleural und peribronchial verteilte Konsolidierungen z. T. mit Aerobronchogramm, reversibel erweiterten Bronchien und breitem Pleurakontakt oder (den für die OP suggestiveren) arkadenförmigen Aussparungen subpleural. Milchglas in der Peripherie der Konsolidierungen ist ebenso häufig zu sehen wie eine Migrationstendenz der Konsolidierungen im zeitlichen Verlauf. Ferner sind manchmal bandförmige Konsolidierungen zu sehen, die sich aufgrund von positivem Aerobronchogramm oder aufgrund der kurvenförmigen subpleuralen Anordnung von Plattenateletasen unterscheiden und neben dem „reverse halo sign“ recht charakteristisch sind [27, 33].

Desquamative Interstitielle Pneumonie (DIP) und Respiratorische Bronchiolitis mit Interstitieller Lungenerkrankung (RB-ILD). Die DIP repräsentiert den Endzustand der RB-ILD. Obwohl beide Erkrankungen mit einer positiven Raucheranamnese assoziiert sind, kommen differentialdiagnostisch auch Infektionen sowie die Exposition gegenüber organischem Staub als Ursache in Frage [27, 30]. Bei RB-ILD kann das Thorax-Röntgen unauffällig sein, da die Veränderungen subtil sind. In der HR-CT zeigt sich die RB-ILD meist mit zentrilobulären Noduli, Milchglasverschattungen, Bronchialwandverdickungen sowie einem zentroazinären Lungenemphysem. Im Rahmen der DIP sind die Veränderungen im Thorax-Röntgen unspezifisch und zeigen diffuse Verdichtungen. Die HR-CT zeigt bei DIP diffuse milchglasartige Verdichtungen. Zusätzlich können einzelne kleine, scharf berandete Zysten auftreten [30].

Akute interstitielle Pneumonie (AIP). Die AIP entspricht dem histologischen Bild eines diffusen Alveolarschadens (DAD) und ist eine akut einsetzende und klinisch rasch fortschreitende interstitielle Pneumonie, die dem klinischen Bild eines

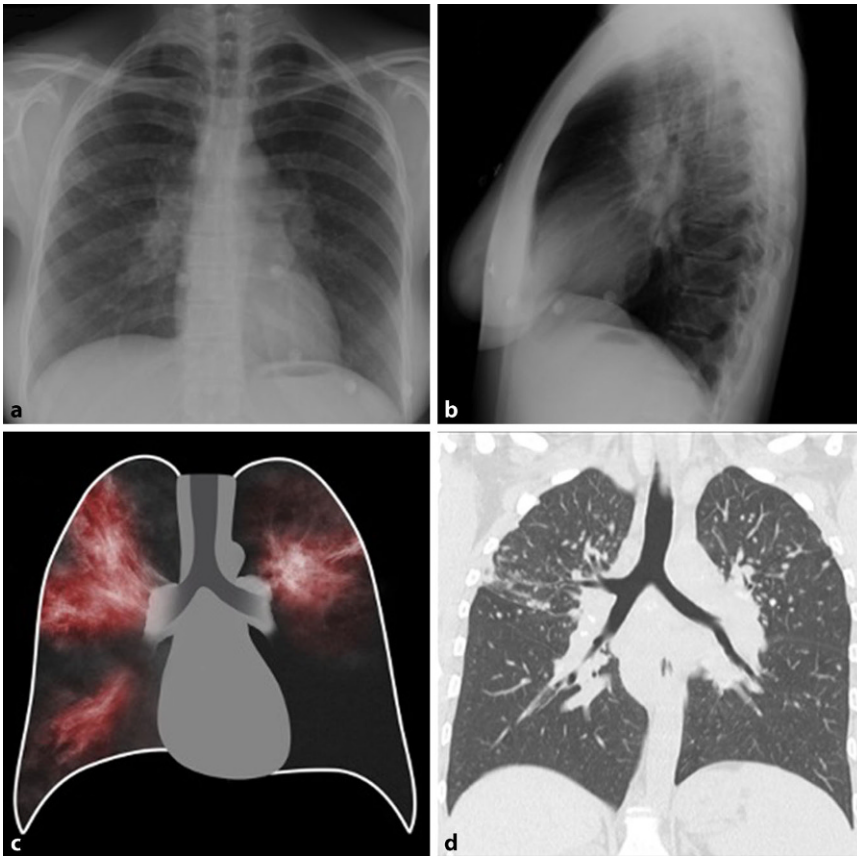


Abb. 8 ▲ Sarkoidose. **a, b** Thorax-Röntgen p/a und seitliche Aufnahme: bilaterale, hiläre Lymphadenopathie **c** schematische Darstellung mit bds. perihilären Veränderungen und bds. hilärer Lymphadenopathie **d** HR-CT: mediastinale sowie hiläre Adenopathie bds. mit überlappenbetonten mikronodulären Veränderungen. HR-CT „high resolution“ Computertomographie

ARDS entspricht [27]. Initiale Veränderungen entsprechen peripher betontem Milchglas, das sich mit fortschreitender Erkrankung diffus verteilt und Konsolidierungen bilden kann. Nach Abklingen der akuten Symptomatik können residuäre fibrotische Veränderungen im Sinne von retikulären Verdichtungen mit peripherer und anteriorer Verteilung verbleiben [27].

Lymphoide interstitielle Pneumonie (LIP). Die LIP ist die seltenste Form der IIPs und tritt gehäuft in Patienten mit Kollagenosen, HIV-Infektion oder anderer Formen der Immundefizienz auf. Seltener ist die LIP idiopathisch.

Da die typischen pulmonalen Veränderungen in Form von Milchglas mit Mosaikmuster und seltener auch Konsolidierungen sehr unspezifisch sind, ist die Anamnese oft wegweisend. Zusätzlich können perivaskuläre, dünnwandige Zysten vorkommen [27].

Pleuroparenchymale Fibroelastose (PPFE). Die PPFE zeichnet sich durch apical und subpleural verteilte Konsolidierungen und miteinander Architekturstörung aus, die sich im Thorax-Röntgen als irreguläre pleuroparenchymale Verdickungen zeigen. Zusätzlich können Traktionsbronchiektasien und Volumenverlust, insbesondere der Oberlappen, beobachtet werden [34].

Sarkoidose

Bei Patienten mit Sarkoidose ist das Thorax-Röntgen in 90% der Fälle pathologisch [35]. Zu den typischen Veränderungen im Thorax-Röntgen zählt die symmetrische, bilaterale, hiläre sowie mediastinale (v.a. paratracheale) Lymphadenopathie (Abb. 8). Der Aspekt der Symmetrie ist hilfreich, um andere Differentialdiagnosen wie Lymphome, Tuberkulose oder Metastasen auszuschließen [8, 35]. In 20% der Fälle zeigen die Patienten eine diffuse Mitbeteiligung des Lungenparenchyms, meist

der Lungenoberfelder mit einem retikulo-nodulären Muster, welches im späteren Verlauf zu einer Fibrose führen kann [8]. Die Thorax-Röntgen basierte Stadieneinteilung der Sarkoidose nach Scadding umfasst 5 Stadien (0 (Normalbefund) bis IV (irreversible Lungenfibrose)) [36]. Bei höherer Sensitivität, zeigt die HR-CT charakteristischerweise gut-definierte mikronoduläre (2–5 mm) Veränderungen in einer perilymphatischen Verteilung entlang der bronchovaskulären Bündel, der interlobulären Septen und Fissuren sowie subpleurale Veränderungen [8, 35].

Langerhans-Zell-Histiozytose (LCH)

Die LCH ist eine seltene Erkrankung, welche überwiegend im jungen Erwachsenenalter (20. bis 40. Lj) vor allem bei Rauchern die Lunge betrifft. Oft sind die Symptome sehr mild und unspezifisch können jedoch bis zu einem Pneumothorax reichen. Im Thorax-Röntgen können, neben den oben erwähnten Spontanpneumothoraces, insbesondere symmetrische retikulo-noduläre Veränderungen über beiden Lungenflügeln mit oder ohne zusätzliche zystische Veränderungen, zu sehen sein. Diese finden sich in Lungen mit einem normalen oder sogar erhöhten Lungenvolumen mit Betonung der Mittel- und Oberfelder (Abb. 9). Lytische Knochenläsionen (vor allem bei Kindern) sollten den Verdacht erhärten. Bei Pleuraergüssen oder hilärer bzw. mediastinaler Lymphadenopathie sollte hingegen an andere Differentialdiagnosen gedacht werden. In weit fortgeschrittenen Fällen können Zeichen einer sekundären pulmonal-arteriellen Hypertonie oder überwiegend zystische Veränderungen des Lungenparenchyms zu sehen sein [37]. In diesem Fall ist zur weiteren Abklärung und gegebenenfalls zur Bestimmung einer Biopsiestelle eine HR-CT des Thorax nahezu unumgänglich. In dieser zeigen sich, getrennt durch normal erscheinendes Lungenparenchym, dick- und dünnwandige Zysten sowie schlecht begrenzte bzw. bizarr konfigurierte noduläre, teils kavernierende Veränderungen (1–15 mm). Die nodulären Veränderungen sind zentrilobulär angeordnet und finden sich diffus verteilt, sparen jedoch meist die basalen Lungenabschnitte aus. Im zeitlichen Verlauf nehmen die nodulären Veränderungen ab und es bleiben dünnwandige

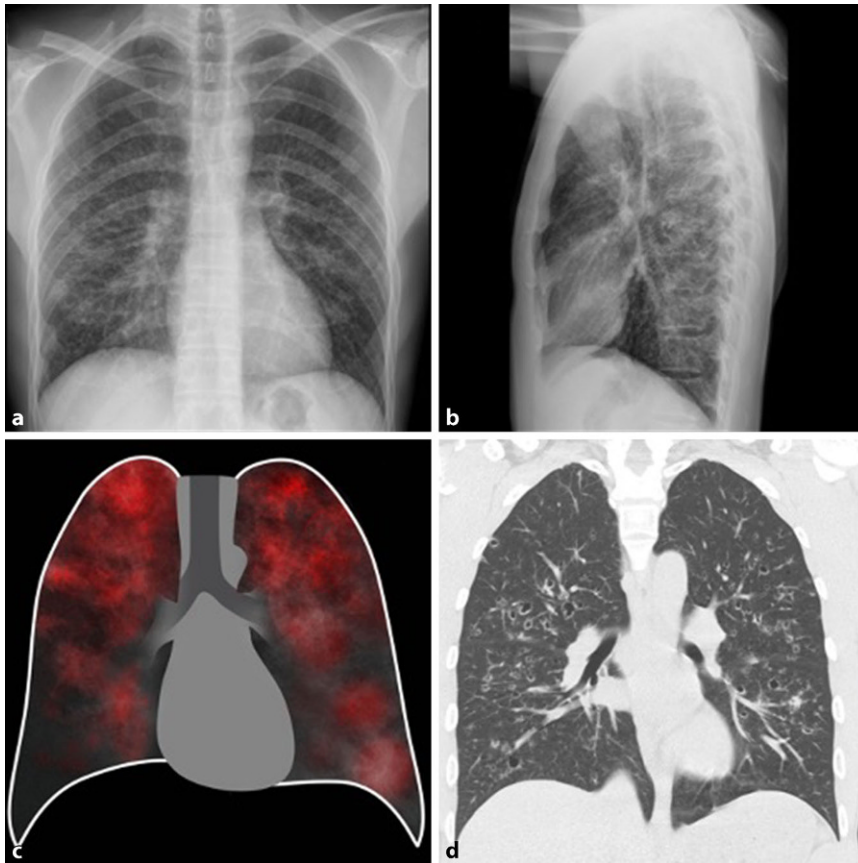


Abb. 9 ▲ Langerhans-Zell-Histiozytose (LCH). **a, b** Thorax-Röntgen p/a und seitliche Aufnahme: zystische-noduläre, bilateral diffus verteilte Veränderungen, links mit Betonung des Oberfelds, **c** schematische Darstellung der teils zystischen Veränderungen mit einer Betonung der Oberlappen, **d** HR-CT: noduläre, zentrilobulär angeordnete, diffus verteilte Veränderungen mit Aussparung der basalen Lungenabschnitte. HR-CT „high resolution“ Computertomographie

Zysten (1–30 mm) bis hin zu einem generalisierten Emphysem als Produkt der vormalig kavernierenden Veränderungen zurück [38, 39].

Fazit für die Praxis

- Die Diagnose diffuser parenchymatöser Lungenerkrankungen stellt eine enorme Herausforderung sowohl für Kliniker, Radiologen als auch Pathologen dar und sollte daher bevorzugt im multidisziplinären Rahmen erfolgen.
- Die erste bildgebende Methode bei Patienten, welche mit einer respiratorischen Symptomatik zugewiesen werden, ist das Thorax-Röntgen. Es lassen sich bereits viele Muster (z. B. Milchglasverdichtungen, Konsolidierungen), die Verteilung (kraniokaudal) sowie zusätzliche Befunde (z. B. mediastinale Lymphadenopathie), die auf eine diffuse parenchymatöse Lungenerkrankung hinweisen können, darstellen.
- Die HR-CT („high resolution“ Computertomographie) ist zweifelsfrei ein integraler

Bestandteil der Beurteilung jedes Patienten mit einer diffusen parenchymatösen Lungenerkrankung. In manchen Fällen ist das Muster der HR-CT pathognomonisch, in anderen jedoch unspezifisch für eine Erkrankung, sodass weitere diagnostische Schritte nötig sind.

Korrespondenzadresse

Assoc. Prof. PD Dr. Helmut Prosch
 Universitätsklinik für Radiologie und Nuklearmedizin, Medizinische Universität Wien
 Währinger Gürtel 18–20, 1090 Wien, Österreich
 helmut.prosch@meduniwien.ac.at

Einhaltung ethischer Richtlinien

Interessenkonflikt. D. Kifjak, J. Leitner, R. Ambros, B.H. Heidinger, R.-I. Milos, L. Beer, F. Prayer, S. Röhrich und H. Prosch geben an, dass kein Interessenkonflikt besteht.

Für diesen Beitrag wurden von den Autoren keine Studien an Menschen oder Tieren durchgeführt.

Für die aufgeführten Studien gelten die jeweils dort angegebenen ethischen Richtlinien.

Literatur

1. Lynch J III, Weigt S, Fishbein M (2007) Diffuse parenchymal lung disease. *Prog Respir Res* 36:11–21
2. Ryu JH et al (2002) Diagnostic approach to the patient with diffuse lung disease. *Mayo Clin Proc* 77(11):1221–1227 (quiz 1227)
3. Ryu JH et al (2007) Diagnosis of interstitial lung diseases. *Mayo Clin Proc* 82(8):976–986
4. Nishino M, Itoh H, Hatabu H (2014) A practical approach to high-resolution CT of diffuse lung disease. *Eur J Radiol* 83(1):6–19
5. Wormanns D, Hamer OW (2015) Glossary of terms for thoracic imaging—German version of the Fleischner society recommendations. *Rofo* 187(8):638–661
6. Diederich S (2010) High resolution computed tomography of the lungs: ground glass opacity and its differential diagnosis. *Radiologe* 50(12):1141–1152
7. Mueller-Mang C, Ringl H, Herold C (2017) Interstitial lung diseases. In: Nikolaou K, Bamberg F, Laghi A, Rubin GD (Hrsg) *Multislice CT. Medical radiology*. Springer, Cham, S 261–288 https://doi.org/10.1007/174_2017_151
8. Boitsios G, Bankier AA, Eisenberg RL (2010) Diffuse pulmonary nodules. *AJR Am J Roentgenol* 194(5):W354–W366
9. Zompatori M et al (2004) Diagnostic imaging of diffuse infiltrative disease of the lung. *Respiration* 71(1):4–19
10. Marten K (2009) Reticular pattern in thin-section CT: from morphology to differential diagnosis. *Radiologe* 49(9):873–881 (quiz 882)
11. Oikonomou A (2014) Role of imaging in the diagnosis of diffuse and interstitial lung diseases. *Curr Opin Pulm Med* 20(5):517–524
12. Hansell DM et al (2008) Fleischner Society: glossary of terms for thoracic imaging. *Radiology* 246(3):697–722
13. Ryu JH, Swensen SJ (2003) Cystic and cavitory lung diseases: focal and diffuse. *Mayo Clin Proc* 78(6):744–752
14. Cantin L, Bankier AA, Eisenberg RL (2010) Multiple cystlike lung lesions in the adult. *AJR Am J Roentgenol* 194(1):W1–W11
15. Wormanns D, Hamer O (2015) Glossar thoraxradiologischer Begriffe entsprechend der Terminologie der Fleischner Society. *Rofo* 187(08):638–661
16. Lynch DA et al (2018) Diagnostic criteria for idiopathic pulmonary fibrosis: a Fleischner Society White Paper. *Lancet Respir Med* 6(2):138–153
17. Tseng HJ et al (2017) Pulmonary function tests for the radiologist. *Radiographics* 37(4):1037–1058
18. Westcott JL, Cole SR (1986) Traction bronchiectasis in end-stage pulmonary fibrosis. *Radiology* 161(3):665–669
19. Souza CA et al (2006) Idiopathic interstitial pneumonias: prevalence of mediastinal lymph node enlargement in 206 patients. *AJR Am J Roentgenol* 186(4):995–999
20. Majdalany BS et al (2017) ACR Appropriateness Criteria® chyllothorax treatment planning. *J Am Coll Radiol* 14(5S):S118–S126
21. McDonnell MJ et al (2017) Patterns of disease in patients with middle-lobe predominant bronchiectasis. *Respiration* 93(6):406–414

22. Grant LA, Griffin N (2019) Grainger & Allison's diagnostic radiology essentials, 2. Aufl. Elsevier, Edinburgh
23. Kienzl-Palma D, Prosch H (2016) Thorakale Manifestation der Tuberkulose. *Radiologe* 56(10):866–873
24. Nachiappan AC et al (2017) Pulmonary tuberculosis: role of radiology in diagnosis and management. *Radiographics* 37(1):52–72
25. Elicker BM, Webb WR (2013) Fundamentals of high-resolution lung CT: common findings, common patterns, common diseases, and differential diagnosis. Wolters Kluwer Health, Lippincott Williams & Wilkins, Philadelphia, S 204–206
26. Voegeli E (2009) *Praktische Thoraxradiologie* Bd. 5. Huber, Bern, S 128
27. Müller-Mang C et al (2007) Idiopathic interstitial pneumonias: from classification to diagnostic work-up. *Radiologe* 47(5):384–392
28. Raghu G et al (2018) Diagnosis of idiopathic pulmonary fibrosis. An official ATS/ERS/JRS/ALAT clinical practice guideline. *Am J Respir Crit Care Med* 198(5):e44–e68
29. Baur X, Fischer A, Budnik LT (2015) Spotlight on the diagnosis of extrinsic allergic alveolitis (hypersensitivity pneumonitis). *J Occup Med Toxicol* 10:15
30. Mueller-Mang C et al (2007) What every radiologist should know about idiopathic interstitial pneumonias. *Radiographics* 27(3):595–615
31. Katzenstein AL, Fiorelli RF (1994) Nonspecific interstitial pneumonia/fibrosis. Histologic features and clinical significance. *Am J Surg Pathol* 18(2):136–147
32. Jegal Y et al (2005) Physiology is a stronger predictor of survival than pathology in fibrotic interstitial pneumonia. *Am J Respir Crit Care Med* 171(6):639–644
33. Baque-Juston M et al (2014) Organizing pneumonia: What is it? A conceptual approach and pictorial review. *Diagn Interv Imaging* 95(9):771–777
34. Reddy TL et al (2012) Pleuroparenchymal fibroelastosis: a spectrum of histopathological and imaging phenotypes. *Eur Respir J* 40(2):377–385
35. Ganeshan D et al (2018) Sarcoidosis from head to toe: what the radiologist needs to know. *Radiographics* 38(4):1180–1200
36. Scadding JG (1961) Prognosis of intrathoracic sarcoidosis in England. A review of 136 cases after five years' observation. *Br Med J* 2(5261):1165–1172
37. Tazi A (2006) Adult pulmonary Langerhans' cell histiocytosis. *Eur Respir J* 27(6):1272–1285
38. Schaefer-Prokop C et al (2001) High-resolution CT of diffuse interstitial lung disease: key findings in common disorders. *Eur Radiol* 11(3):373–392
39. Collins J (2008) *Chest radiology: the essentials*. Wolters Kluwer, Lippincott Williams & Wilkins, Philadelphia

Chest radiography findings in diffuse parenchymal lung diseases

Clinical issue: Diffuse parenchymal lung diseases include a heterogeneous group of diseases of the lung parenchyma, the alveolar spaces, the vessels and the airways, which can be triggered by various pathomechanisms, such as inflammation and fibrotic changes. Since the therapeutic approaches and prognoses differ significantly between the diseases, the correct diagnosis is of fundamental importance. In routine clinical practice, next to the patients' history, the clinical presentation, the laboratory findings and the bronchoscopy, imaging plays a central role in establishing a diagnosis.

Practical recommendations: The diagnosis of diffuse parenchymal lung diseases is an enormous challenge for clinicians, radiologists as well as pathologists and should therefore preferably be carried out in a multidisciplinary setting. Since patients often present with unspecific, respiratory symptoms, chest radiographs are the first imaging method used. Many patterns of diffuse parenchymal lung diseases (e.g., ground-glass opacities and consolidations), their distribution (e.g., cranial-caudal) and the presence of additional findings (e.g., mediastinal lymphadenopathy) are often already detectable on chest X-rays. However, the imaging reference standard and thus, an integral part of the assessment of diffuse parenchymal lung disease, is the chest HR-CT. In some cases, the pattern of the HR-CT is pathognomonic, in others it is unspecific for a disease, so that further diagnostic steps are necessary.

Keywords

Chest radiography · Diffuse parenchymal lung disease · Idiopathic interstitial pneumonias · Sarcoidosis · Langerhans cell histiocytosis