



## Reporte de caso

# Taquicardia atrial focal incesante como causa de cardiomiopatía. A propósito de un caso

Juan Manuel Muñoz Moreno<sup>1,a\*</sup>, Carlos Lobato Jeri<sup>1,a</sup>, Richard Soto Becerra<sup>2,b</sup>, Luis Parada Porras<sup>3,c</sup>, Walter Alarco León<sup>4,d</sup>

Recibido: 28 de abril de 2021  
Aceptado: 15 de junio de 2021

### Filiación de los autores

- <sup>1</sup> Servicio de Cardiología Clínica, Instituto Nacional Cardiovascular -INCOR. Lima, Perú.
  - <sup>2</sup> Unidad de electrofisiología. Instituto Nacional Cardiovascular INCOR. Lima, Perú.
  - <sup>3</sup> Instituto Nacional Cardiovascular INCOR. Lima, Perú.
  - <sup>4</sup> Unidad de Insuficiencia Cardíaca, Trasplante Cardíaco e Hipertensión Pulmonar. Instituto Nacional Cardiovascular INCOR. Lima, Perú.
- <sup>a</sup> Médico residente de cardiología.  
<sup>b</sup> Cardiólogo electrofisiólogo.  
<sup>c</sup> Tecnólogo del CARTO.  
<sup>d</sup> Cardiólogo clínico.

### \*Correspondencia

Jr. Lloque Yupanqui 1040. Jesús María.  
+51 993-763-168

### Correo

juanmanuelmm2811@gmail.com

### Conflictos de interés

Ninguno.

### Financiamiento

Autofinanciado.

### Citar como:

Muñoz Moreno JM, Lobato Jeri C, Soto Becerra R, Parada Porras L, Alarco León W. Taquicardia atrial focal incesante como causa de cardiomiopatía. A propósito de un caso. Arch Peru Cardiol Cir Cardiovasc. 2021;2(2):141-146. doi: 10.47487/apcyccv.v2i2.135

## RESUMEN

La taquicardia atrial focal es un tipo de taquiarritmia supraventricular poco prevalente, generalmente presente en jóvenes, y constituye una causa rara de taquicardiomiopatía (10%). Presentamos un caso clínico de taquicardiomiopatía en un varón de 30 años, sin comorbilidades, con diagnóstico de taquicardia atrial focal incesante, refractaria a terapia médica y cardioversión eléctrica, por lo que se realizó ablación endocárdica, la misma que fue exitosa, y que en seguimiento ambulatorio a los 6 meses evidenció una recuperación de la fracción de eyección del ventrículo izquierdo y la reducción de cavidades izquierdas a rangos normales, con disminución progresiva de disnea.

**Palabras clave:** Taquicardia Supraventricular; Cardiomiopatía Dilatada; Ablación por Catéter (fuente: DeCS BIREME).

## ABSTRACT

### Incessant focal atrial tachycardia as a cause of cardiomyopathy. About a case

focal atrial tachycardia is a rare type of supraventricular tachyarrhythmia, generally present in young people, and is a rare cause of tachycardiomyopathy (10%). We present a clinical case of tachycardiomyopathy in a 30-year-old man, without comorbidities, who was diagnosed with incessant focal atrial tachycardia, refractory to medical therapy, and electrical cardioversion. Successful endocardial ablation was performed, and in outpatient follow-up at 6 months, he showed a recovery of the left ventricular ejection fraction and reduction of the left chambers to normal ranges, with progressive decrease of dyspnea.

**Keywords:** Tachycardia Supraventricular; Cardiomyopathy, Dilated; Catheter Ablation (source: MeSH NLM).

La taquicardia atrial focal (TAF) es considerada una causa poco frecuente de cardiomiopatía dilatada (CMD) adquirida, reportada en aproximadamente un 10% de casos<sup>(1)</sup>. La presentación clínica clásica de estos pacientes es con síntomas y signos de falla cardíaca y CMD con disfunción del ventrículo izquierdo (VI); además, se debe destacar que no necesariamente se presentan en taquiarritmia, por lo tanto, es necesario mantener un alto índice de sospecha<sup>(1,2)</sup>. Es importante un diagnóstico oportuno de la taquicardiomiopatía (TCM), debido al alto potencial de recuperación con el tratamiento adecuado<sup>(2)</sup>.

## Reporte de caso

Varón de 30 años, procedente de Lima, sin comorbilidades, acudió por palpitaciones al servicio de emergencia de su hospital de origen, donde estuvo hospitalizado durante 10 días con el diagnóstico de taquicardia supraventricular. Fue medicado con betabloqueador y un antagonista de canales de calcio no dihidropiridínico durante un año; asimismo, se realizó hasta en dos oportunidades, cardioversión eléctrica programada, la cual no tuvo éxito debido a la recurrencia de la taquiarritmia. Posteriormente, el paciente refirió incremento de palpitaciones de inicio y fin súbito que se presentaban de forma intermitente durante el día, agregándose disnea progresiva a moderados esfuerzos, por lo que fue referido a nuestra Institución.

Al ingreso a hospitalización, manifestó que en los últimos días las palpitaciones se habían vuelto más frecuentes, añadiéndose *discomfort* torácico. Durante la evaluación inicial se observó en el monitor que el paciente, en todo momento, se encontraba en taquicardia, a una frecuencia cardíaca (FC) mayor a 150 lpm; al examen físico se encontró crepitantes en tercio inferior de ambos campos hemitórax. Se realizó un electrocardiograma (ECG) de doce derivadas (**Figura 1**) que mostró hallazgos

compatibles con taquicardia atrial focal, de probable origen en vena pulmonar superior derecha.

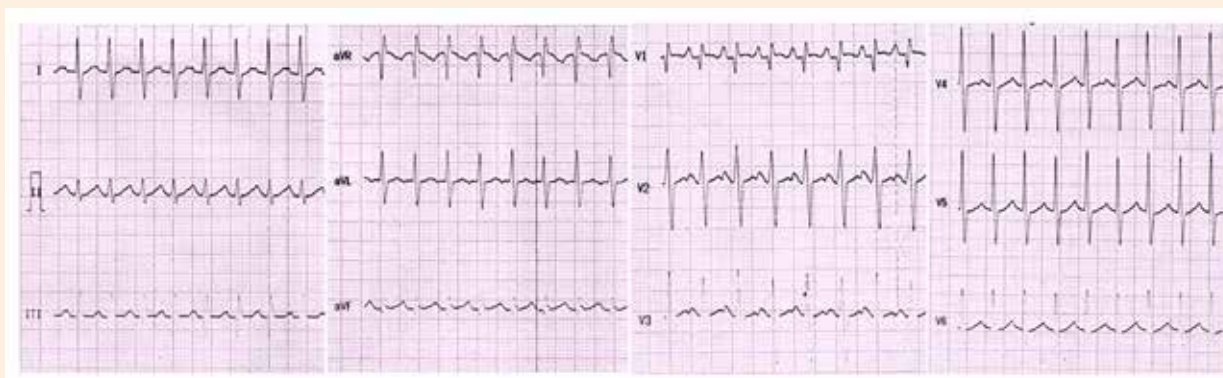
La radiografía de tórax reveló cardiomegalia (**Figura 2**) y en el ecocardiograma transtorácico se evidenció una fracción de eyección del ventrículo izquierdo (VI) en 40%, además de dilatación de cavidades izquierdas (**Figura 3A y 3B**). Entre otros exámenes auxiliares, se realizó un perfil tiroideo cuyo resultado se encontró dentro del rango normal.

El diagnóstico de taquicardia atrial focal incesante fue establecido y, ante la alta sospecha de taquicardiomiopatía por los hallazgos descritos, se realizó ablación con punción transeptal, empleando sistema de mapeo tridimensional (**Figura 4**). El ECG de doce derivadas posablación, mostró ritmo sinusal con una FC en rango normal y ondas T negativas difusas (**Figura 5**). Fue dado de alta al día siguiente sin ninguna complicación, y se suspendieron los antiarrítmicos.

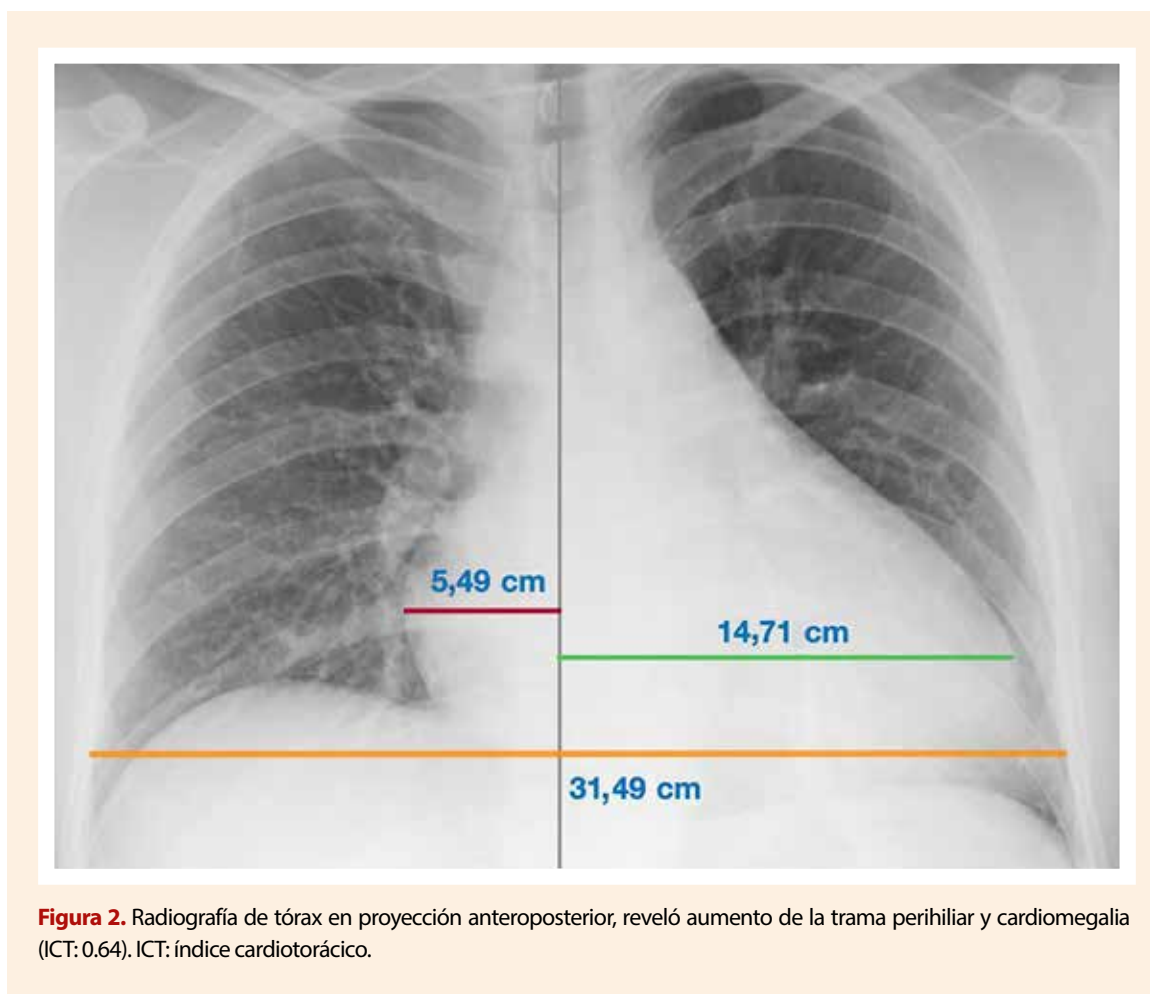
En seguimiento ambulatorio, cursó con mejoría progresiva de los síntomas. A los 6 meses posablación, el paciente no evidenció palpitaciones ni disnea. En el ecocardiograma transtorácico control se observó una fracción de eyección del VI recuperada en 58% y reducción de cavidades izquierdas (**Figura 3C y 3D**) confirmando el diagnóstico inicial de taquicardiomiopatía.

## Discusión

La TCM, también denominada cardiomiopatía inducida por taquicardia, se define como la presencia de disfunción reversible del VI, debido únicamente al incremento de la frecuencia ventricular, considerada generalmente mayor a 100 latidos/min, e independientemente del origen de la taquicardia<sup>(1)</sup>. Esta patología se reporta en el 10% de pacientes con TAF, y hasta en un 37% en



**Figura 1.** Electrocardiograma de doce derivadas basal: taquicardia QRS estrecho, regular, frecuencia cardíaca de 187 lpm, ondas P visibles, relación AV 1:1, intervalo RP largo (>90 ms) de 200 mseg y RP>PR. Se observó la morfología de las ondas P: positivas en V1, I y derivadas inferiores (II, III y aVF), y bifásica en aVL.



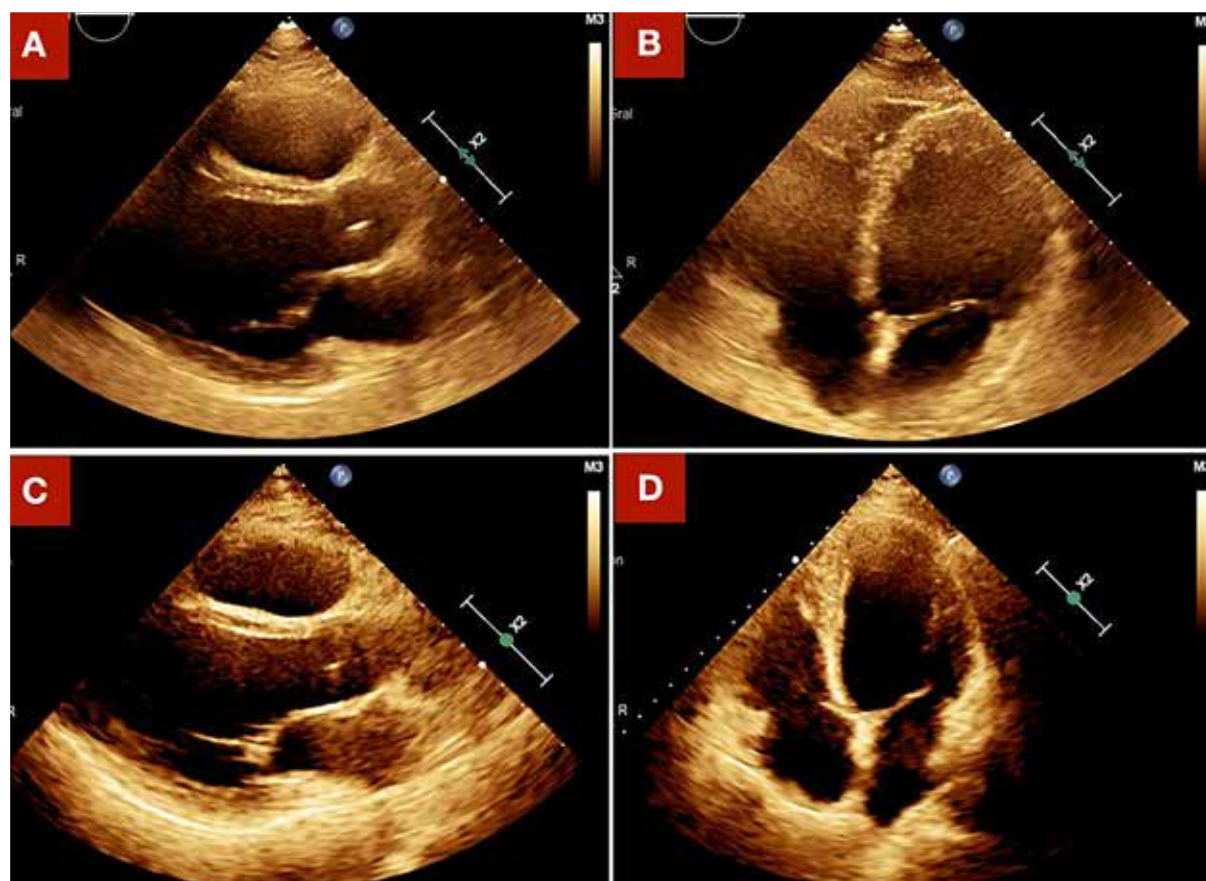
**Figura 2.** Radiografía de tórax en proyección anteroposterior, reveló aumento de la trama perihiliar y cardiomegalia (ICT: 0.64). ICT: índice cardiotorácico.

el subgrupo de TAF incesante<sup>(1,3,4)</sup>. Entre otras causas frecuentes de TCM, se encuentran la fibrilación auricular y las contracciones ventriculares prematuras con una carga  $\geq 10\%$ <sup>(1,2)</sup>.

La TAF es un tipo de taquiarritmia supraventricular, cuyo mecanismo de activación atrial se origina en una pequeña área circunscrita desde la cual se propaga centrífugamente<sup>(5)</sup>. La prevalencia estimada de TAF es de 0,34% en menores de 50 años asintomáticos, y aumenta a 0,46% en sintomáticos<sup>(6)</sup>. Se denomina TAF incesante cuando dicha arritmia está presente en al menos el 50% del tiempo que el paciente se encuentra monitorizado, y ocurre hasta en el 25% del total de casos de TA focal<sup>(5)</sup>. El mecanismo involucrado generalmente es el automatismo anormal; sin embargo, la reentrada y la actividad desencadenada también pueden ocasionarla<sup>(5,7)</sup>. El paciente cumplía la definición de TA focal incesante, puesto que durante todo el tiempo que estuvo monitorizado, previo al procedimiento, se mantuvo en TAF; esto quedó registrado en el ECG de doce derivadas, donde puede observarse que en los ocho latidos captados siempre estuvo en TAF (Figura 1).

Existen pocos casos reportados en la literatura médica sobre TAF incesante como causa de cardiomiopatía, debido a su baja prevalencia en la población general. El origen más frecuente de la TA focal es la aurícula derecha (>60%)<sup>(4,5)</sup>, en este caso el origen fue en la aurícula izquierda, específicamente en la vena pulmonar superior derecha. Estas estructuras solo representan el 19% del total de casos. Un dato interesante es que generalmente (59%) van a presentarse en la forma incesante<sup>(5)</sup>.

En la localización del sitio de origen de la taquicardia, la morfología de la onda P en el ECG de doce derivadas es fundamental. Existen diversos algoritmos propuestos, Issa ZF plantea que en una TA izquierda originada de las VP, la onda P es totalmente positiva en la derivada V1 (en el 100% de los casos, debido a la localización posterior de estas estructuras); isobifásica en aVL (86%) y negativa en aVR (96%). Además, si el origen son las VP superiores, la onda P es positiva en las derivadas inferiores y, si específicamente viene de las VP derechas, en la derivada aVL puede ser bifásica o positiva, y en la derivada I usualmente positiva<sup>(5)</sup>. Todas estas características se cumplen en nuestro paciente (Figura 1), por tanto, se planteó como origen de la TAF la VP superior derecha.



**Figura 3.** Ecocardiograma transtorácico preablación: A. Vista paraesternal eje largo, mostró dilatación del ventrículo izquierdo (VI), en diástole 60 mm y en sístole 45 mm. B. Vista apical 4-cámaras, mostró una fracción de eyección del VI en 40%. A los 6 meses posablación: C. Vista paraesternal eje largo, mostró dimensiones normales del VI, en diástole 54 mm y en sístole 37 mm. D. Vista apical 4-cámaras, mostró una fracción de eyección normal del VI en 58%.

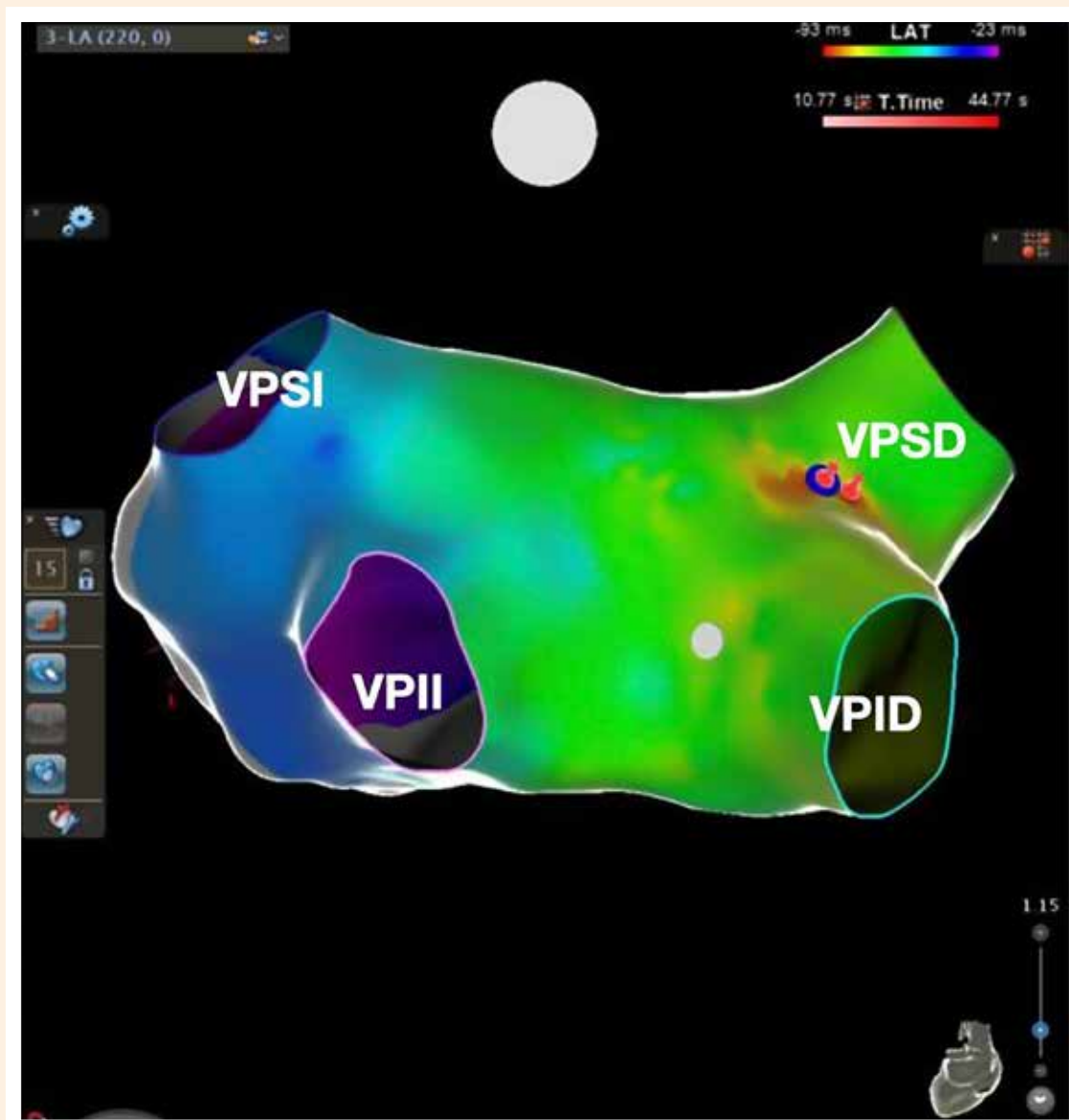
La piedra angular en el tratamiento de la TCM es la normalización de la frecuencia cardíaca mediante medicación, cardioversión eléctrica o ablación con catéter<sup>(8)</sup>. En la terapia aguda de la TAF, la cardioversión eléctrica está recomendada en pacientes hemodinámicamente inestables (IB), o en estables cuando la terapia farmacológica no logra revertir o controlar la taquicardia (IB)<sup>(6)</sup>. En el tratamiento crónico de la TAF, los fármacos antiarrítmicos recomendados con mayor evidencia (IIaC) son los betabloqueadores, antagonistas de canales de calcio no dihidropiridínicos (en ausencia de falla cardíaca con fracción de eyección del VI reducida), propafenona o flecainida (en ausencia de cardiopatía estructural o isquémica), estos medicamentos se deben considerar si el paciente no desea ablación o esta no es factible<sup>(6)</sup>.

La indicación de ablación con catéter está recomendada para TAF recurrente, especialmente si es incesante o ha causado TCM (IB)<sup>(6)</sup>. En concordancia con lo descrito, el paciente se encontraba dentro de este último escenario, así que se optó por realizar ablación endocárdica. El empleo

del mapeo computarizado tridimensional (CARTO<sup>®</sup>) facilita la sobreposición de los intervalos de activación, codificados por colores, sobre una imagen anatómica, tras lo cual se administra energía de radiofrecuencia al foco identificado, tal como puede observarse en la Figura 4<sup>(9)</sup>.

El pronóstico de los pacientes con TCM sometidos a ablación con catéter es favorable, debido a que constituye una técnica altamente efectiva, con tasas de éxito reportadas de hasta 85 a 90%, y una incidencia muy baja de complicaciones (1-3%)<sup>(5,6,9)</sup>.

En la TCM también se ha descrito que algunos pacientes responden a la taquiarritmia incesante con una remodelación eléctrica de los ventrículos, manifestada en el ECG, como ondas T negativas difusas, es lo que se denomina memoria cardíaca<sup>(8)</sup>. Este fenómeno fue reportado por primera vez en un caso de taquicardia atrial por Campbell en 1942, refiriendo que estos cambios en las ondas T eran un proceso completamente reversible que indicaba cierto grado de



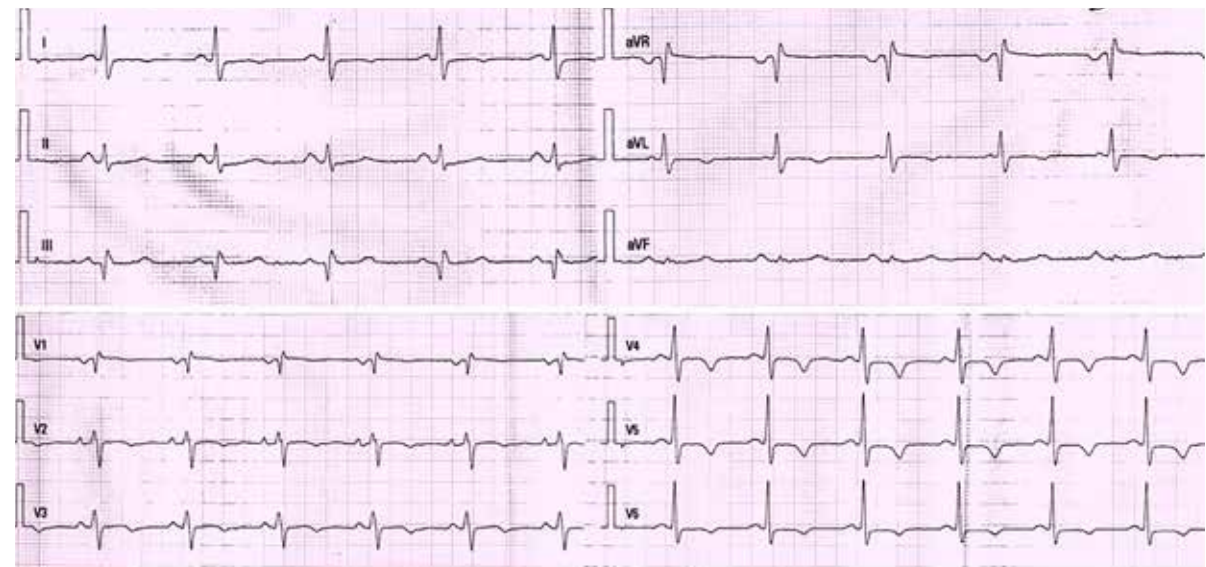
**Figura 4.** Ablación endocárdica de vena pulmonar superior derecha: mapa de activación con sistema de mapeo tridimensional (CARTO) de una taquicardia atrial focal que se origina en ostium de vena pulmonar superior derecha (VPSD). La aurícula izquierda se muestra con una representación codificada por colores según los intervalos de tiempo. El área roja representa la activación temprana y el círculo sólido de color azul, el área de activación más temprana donde la ablación por radiofrecuencia resultó en la terminación de la taquicardia. VPID: vena pulmonar inferior derecha. VPSI: vena pulmonar superior izquierda. VPII: vena pulmonar inferior izquierda.

agotamiento o tensión del músculo cardíaco <sup>(10)</sup>. De acuerdo con lo descrito, el paciente presentó en el electrocardiograma posablación, estas ondas T negativas de memoria cardíaca, en precordiales, I y AVL (Figura 5).

Finalmente, el diagnóstico de TCM solo puede confirmarse después de la recuperación de la fracción de eyección del VI (FEVI), que generalmente ocurre entre 1 a 6 meses posteriores a la eliminación de la taquiarritmia <sup>(1,2)</sup>. También se ha observado en el seguimiento de estos pacientes, una mejoría en la clase funcional New York Heart Association (NYHA) <sup>(2)</sup>.

## Conclusión

La taquicardiomiopatía consiste en la disfunción reversible del VI, ocasionada por el incremento de la frecuencia ventricular. Debemos sospecharla en pacientes jóvenes, sin comorbilidades, que presenten una TAF incesante, previo a la dilatación de cavidades izquierdas, disfunción del VI y la aparición de síntomas de falla cardíaca. La ablación con catéter es la técnica de elección en este grupo



**Figura 5.** Electrocardiograma de doce derivadas posablación endocárdica, mostró ritmo sinusal a una frecuencia cardíaca de 65 lpm, ondas T negativas en I, aVL, V2-V6, y aplanada en V1.

de pacientes, por las altas tasas de éxito y la baja incidencia de complicaciones.

#### Contribuciones de los autores

JMMM: concepción y diseño del artículo, análisis e interpretación de imágenes, redacción, revisión crítica del artículo,

aprobación de la versión final. CLJ: diseño del artículo, redacción, revisión crítica del artículo, aprobación de la versión final. RSB: revisión crítica del artículo, asesoría académica, aprobación de la versión final. LPP: asesoría académica, aprobación de la versión final. WAL: revisión crítica del artículo, asesoría académica, aprobación de la versión final.

#### Referencias bibliográficas

- Huizar JF, Ellenbogen KA, Tan AY, Kaszala K. Arrhythmia-Induced Cardiomyopathy: JACC State of the Art Review. *J Am Coll Cardiol.* 2019;73(18):2328-2344. doi: 10.1016/j.jacc.2019.02.045.
- Martin CA, Lambiase PD. Pathophysiology, diagnosis and treatment of tachycardiomyopathy. *Heart.* 2017;103(19):1543-1552. doi: 10.1136/heartjnl-2016-310391.
- Medi C, Kalman JM, Haqqani H, Vohra JK, Morton JB, Sparks PB, et al. Tachycardia-mediated cardiomyopathy secondary to focal atrial tachycardia: long-term outcome after catheter ablation. *J Am Coll Cardiol.* 2009;53(19):1791-7. doi: 10.1016/j.jacc.2009.02.014.
- Sugumar H, Prabhu S, Voskoboinik A, Kistler PM. Arrhythmia induced cardiomyopathy. *J Arrhythm.* 2018;34(4):376-83. doi: 10.1002/joa3.12094.
- Issa ZF, Miller JM, Zipes DP. Focal Atrial Tachycardia. En: Meloni D, Director. *Clinical Arrhythmology and Electrophysiology. A Companion to Braunwald's Heart Disease.* 3th. ed. Philadelphia: Elsevier; 2019. p. 305-37.
- Brugada J, Katritsis DG, Arbelo E, Arribas F, Bax JJ, Blomström-Lundqvist C, et al. 2019 ESC Guidelines for the management of patients with supraventricular tachycardia. The Task Force for the management of patients with supraventricular tachycardia of the European Society of Cardiology (ESC). *Eur Heart J.* 2020;41(5):655-720. doi: 10.1093/eurheartj/ehz467.
- Gopinathannair R, Etheridge SP, Marchlinski FE, Spinale FG, Lakkireddy D, Olshansky B. Arrhythmia-Induced Cardiomyopathies: Mechanisms, Recognition, and Management. *J Am Coll Cardiol.* 2015;66(15):1714-28. doi: 10.1016/j.jacc.2015.08.038.
- Cismaru G, Muresan L, Mihai P, Rosu R, Gusetu G, Pop D, et al. Role of the Electrophysiologist in the Treatment of Tachycardia-Induced Cardiomyopathy. En: *The Role of the Clinical Cardiac Electrophysiologist in the Management of Congestive Heart Failure.* 1st. ed. Croatia: InTech; 2017. p. 123-38. doi: 10.5772/66515.
- Lee G, Sanders P, Kalman JM. Catheter ablation of atrial arrhythmias: state of the art. *Lancet.* 2012;380(9852):1509-19. doi: 10.1016/S0140-6736(12)61463-9.
- Campbell M. Inversion of T waves after long paroxysms of tachycardia. *Br Heart J.* 1942;4(1-2):49-56. doi: 10.1136/hrt.4.1-2.49.