

Case series

Dépistage de l'atteinte oculaire chez les enfants sourds

Screening for ocular involvement in deaf children



Belghmaidi Sarah^{1,*}, Belhoucha Btissam², Hajji Ibttissam¹, Rochdi Youssef², Albab Nabil¹, Nouri Hassan², Aderdour Lahcen², Raji Abdelaziz², Moutaouakil Abdeljalil¹

¹Service d'Ophtalmologie, CHU Mohammed VI, Marrakech, Maroc, ²Service d'ORL, CHU Mohammed VI, Marrakech, Maroc

*Auteur correspondant: Belghmaidi Sarah, Service d'Ophtalmologie, CHU Mohammed VI, Marrakech, Maroc

Mots clés: Syndromes de surdit , syndromes de c civit , atteinte oculaire, enfants

Received: 24/11/2018 - Accepted: 21/05/2019 - Published: 05/07/2019

R sum 

L'association de la surdit  aux troubles visuels est fr quente. Ces troubles vont de simple anomalie de la r fraction jusqu'  la maladie grave qui peut constituer un handicap. D'o  l'int r t d'un d pistage pr coce. L'objectif de cette  tude est de montrer l'importance de la collaboration multidisciplinaire et la n cessit  de l'examen ophtalmologique chez chaque enfant pr sentant une surdit    travers cette  tude prospective. Il s'agit d'une  tude prospective monocentrique colligeant 200 enfants suivis pour hypoacousie de janvier 2014   janvier 2015. Chaque enfant a b n fici  d'un examen ophtalmologique complet; examen ORL; et un examen g n ral. Cent cinquante-cinq dossiers ont  t  collig s. Une atteinte oculaire  tait constat e chez 47 patients soit 30,4% des enfants. Elle est bilat rale chez 45 patients. Les principales  tiologies  taient syndromiques (syndrome d'Usher (8 cas), syndrome de Waardenbourg (5 cas), syndrome d'Alport (3 cas), syndrome de Wolfram (2 cas), syndrome de Goldenar (3 cas), syndrome de Cogan (3 cas), syndrome de Frakeschetti (1 cas), syndrome de Charge (1 cas), syndrome otomandibulaire (1 cas), syndrome de Stickler (1 cas), syndrome d'Alstrom (1 cas), syndrome de Refsum (1 cas), syndrome de Susac (1 cas) et KID syndrome (1 cas)). Le d pistage de l'atteinte oculaire a permis de raccourcir le d lai d'attente pour implant cochl aire de 9 mois   3 mois. Les atteintes oculo auditives sont tr s nombreuses du fait de la similitude embryologique et cellulaire de ces deux organes, notamment la r tine et l'oreille interne. Le diagnostic de ces atteintes est facilit  par l'existence d'une dysmorphie faciale, en revanche, il reste difficile lorsqu'il existe que les atteintes neurosensorielles visuelles et auditives. La pr cocit  du diagnostic des atteintes oculo auditives permet un meilleur d veloppement psychomoteur et une insertion sociale optimale. Donc la prise en charge pluridisciplinaire pr coce est n cessaire afin de permettre la meilleure r education psychomotrice, orthophonique et visuelle.

Pan African Medical Journal. 2019;33:174. doi:10.11604/pamj.2019.33.174.17771

This article is available online at: <http://www.panafrican-med-journal.com/content/article/33/174/full/>

  Belghmaidi Sarah et al. The Pan African Medical Journal - ISSN 1937-8688. This is an Open Access article distributed under the terms of the Creative Commons Attribution License (<http://creativecommons.org/licenses/by/2.0>), which permits unrestricted use, distribution, and reproduction in any medium, provided the original work is properly cited.

The association between deafness and visual disorders is frequent. These disorders range from simple refractive disorder to severe disease that can lead to disability. Hence the interest of early screening. This study aims to highlight the importance of multidisciplinary management and of the need for ophthalmological examination in each deaf child. We conducted a prospective monocentric data collection from medical records of 200 children followed for hypoacusia from January 2014 to January 2015. Each child underwent complete ophthalmological examination, ENT examination and clinical examination. Data from 155 medical records were collected. Ocular involvement was found in 47 patients, reflecting a rate of 30.4%. Bilateral involvement was found in 45 patients. The main syndromic causes were: Usher syndrome (8 cases), Waardenbourg syndrome (5 cases), Alport syndrome (3 cases), Wolfram syndrome (2 cases), Goldenhar syndrome (3 cases), Cogan syndrome (3 cases), Franceschetti-Kleinsyndrome (1 case), Charge syndrome (1 case), otomandibular syndrome (1 case), Stickler syndrome (1 case), Alström syndrome (1 case), Refsum disease (1 case), Susac syndrome (1 case) and KID Syndrome (1 case). Screening for ocular involvement allowed to shorten the average length of cochlear implantation from 9 months to 3 months. There are numerous ocular and auditory involvements because of the embryological and cellular similarities of these two organs, including the retina and the inner ear. The diagnosis of these involvements is facilitated by the presence of facial dysmorphism; on the other hand, diagnosis is difficult when there are visual and auditory sensorineural involvements. Early diagnosis of ocular and auditory involvements allows for best psychomotor development and optimal social inclusion. Therefore multidisciplinary management is necessary to allow for the best psychomotor, orthophonic and visual rehabilitation.

Key words: Deafness syndrome, blindness syndrome, ocular involvement, children

Introduction

La déficience auditive est le déficit sensoriel le plus fréquent à la naissance. C'est un problème de santé publique en raison des chiffres élevés de prévalence et de la répercussion sur le développement de la communication, sur la scolarité et l'insertion sociale ultérieure de l'enfant. Un enfant sur mille naît sourd profond, ce qui représente environ 25% des surdités présentes à la naissance. À 3 ans, la prévalence des surdités sévères et profondes est de 3/1000 [1-3]. Les troubles visuels et neurovisuels sont fréquemment associés à la surdité. Ces troubles vont du simple trouble de la réfraction jusqu'à la maladie grave qui peut constituer un handicap. Le dépistage des troubles visuels chez les enfants sourds ou malentendants fait appel à la compétence de l'ensemble des professionnels de santé au contact de l'enfant car seule la précocité du dépistage et du diagnostic est gage de la réussite thérapeutique et permet d'éviter un polyhandicap sensoriel [1-5]. L'objectif de travail est de montrer l'importance de la collaboration multidisciplinaire, et la nécessité de l'examen ophtalmologique chez chaque enfant présentant une surdité à travers cette étude prospective.

Méthodes

Il s'agit d'une étude prospective monocentrique colligeant 200 enfants suivis pour hypoacusie de janvier 2014 à janvier 2015. Une consultation multidisciplinaire commune ophtalmologique, ORL

et pédiatrique a été créée à raison d'une fois par semaine afin de mieux prendre en charge les enfants ayant plusieurs atteintes neurosensorielles. Chaque enfant a bénéficié d'un examen ophtalmologique complet; examen ORL; et un examen général. Les données ont été collectées sur une fiche standardisée incluant à la fois l'atteinte auditive qu'oculaire et précisant les critères suivants: L'âge, le sexe, le déroulement de la grossesse et de l'accouchement, l'examen ophtalmologique avec photographies du segment antérieur et postérieur, l'examen ORL avec audiogramme, les examens paracliniques: PEA, ERG, EOG, et la prise en charge oculaire et auditive. Tous les malades ayant un retard mental ont été exclus de l'étude: les infirmités motrices cérébrales (30 cas) et les trisomies (15). Nous avons retenu dans cette étude 155 enfants. Pour l'étude génétique, nous avons dressé les arbres généalogiques des patients ayant une atteinte syndromique.

Résultats

Cent cinquante-cinq dossiers ont été colligés, l'âge moyen de nos patients était 7 ans (allant d'un an à 15 ans), la répartition selon le sexe était 96 filles et 59 garçons. L'examen oto-rhino-laryngologique a objectivé à l'otoscopie un tympan d'aspect normal chez tous les patients, une audiométrie comportementale ou tonale en fonction de l'âge a été réalisée. Des PEA ont été demandés chez 135 patients qui ont objectivé une surdité de perception chez 127. La perte moyenne était de 73db [40 - 120]. Une atteinte oculaire était constatée chez 47 patients soit 30,4% des enfants. Elle est bilatérale chez 45

patients. Les principales étiologies étaient syndromiques (syndrome d'Usher (8cas), syndrome de Waardenbourg (5 cas), syndrome d'Alport (3 cas), syndrome de Wolfram (2 cas), syndrome de Goldenar (3 cas), syndrome de Cogan (3 cas), syndrome de Francheschetti (1 cas), syndrome de Charge (1 cas), syndrome otomandibulaire (1 cas), syndrome de Stickler (1 cas), syndrome d'Alstrom (1 cas), syndrome de Refsum (1 cas), syndrome de Susac (1 cas) et KID syndrome (1 cas)). Suivies des étiologies métaboliques (7 cas de mucopolysaccharidose), puis infectieuse: syphilis (2 cas), Vogt koyanakharrada (1 cas), rubeole (3 cas) et l'histiocytose langhansienne (1 cas). La meilleure acuité visuelle corrigée moyenne était de 5/10 allant de 1/10 à 10/10. Une atteinte cornéenne a été objectivée chez 14 patients: 7 avaient des opacités nuageuses stromales antérieures, 5 kératites interstitielles, et deux dermoïdes de limbe. L'iris a été touché chez 5 cas: hétérochromie chez 4 (Figure 1) et colobome chez un. Quatre enfants avaient une atteinte cristallinienne, un lenticône antérieure était trouvé chez deux enfants (Figure 2), et une cataracte chez trois. Une atteinte rétinienne était retrouvée chez 16 patients: rétinopathie pigmentaire chez 9 (Figure 3), une atrophie optique chez deux, une rétine albinoïde chez 4 et une maculopathie chez un cas et un colobome infra papillaire chez un patient (Figure 4). L'examen des annexes a objectivé un ectropion chez un enfant avec une dystopie canthale externe, une dacryocystite chez un, et un dystopie orbitaire chez un cas. Un strabisme a été trouvé chez 5 enfants. Les patients ayant une atteinte oculaire avaient une surdité de perception dans 42 cas dont 33 cas de surdité sévère à profonde et 5 cas une surdité de transmission. Les caractéristiques cliniques de chaque pathologie sont résumées dans le Tableau 1. Sur le plan thérapeutique, une chirurgie de cataracte a été réalisée chez trois enfants avec implantation dans un délai moyen de deux semaines, une greffe de cornée chez deux, Une exérèse du dermoïde a été faite chez deux et une cure d'ectropion chez un cas. Un traitement optique a été proposé chez 30 enfants par des verres correcteurs chez 28 et lentilles rigides perméables au gaz chez deux. Tous ces enfants ont bénéficié d'une rééducation orthoptique avec prise en charge de l'amblyopie. La prise en charge ORL a consisté en 5 cas d'appareillage auditif, et 20 cas d'implant cochléaires. Un bilan d'implantation pour les autres patients est en cours (Tableau 2).

Discussion

Notre étude a démontré l'importance d'un dépistage systématique de l'atteinte oculaire chez les enfants présentant une surdité afin d'améliorer les conditions et le délai de prise en charge chez ces patients ayant une atteinte multisensorielle. La vision et l'audition sont deux sens essentiels complémentaires dans le développement psychomoteur d'un enfant; l'atteinte de l'un entraîne le surdéveloppement de l'autre pour permettre une autonomie sociale. Les atteintes oculo auditives sont très nombreuses du fait de la similitude embryologique et cellulaire de ces deux organes, notamment la rétine et l'oreille interne [1-3]. Plus de 300 maladies et syndromes génétiques comportant une surdité sont actuellement décrits [5-8]. Selon notre étude 30,4% des enfants sourds présentent une anomalie ophtalmologique. Le diagnostic des syndromes oculo-auditifs est facilité par l'existence d'une dysmorphie faciale, en revanche, il reste difficile lorsqu'il existe que les atteintes neurosensorielles visuelles et auditives [9-12]. Notre étude a permis le dépistage de l'atteinte oculaire chez 31% des enfants grâce à la création d'une consultation multidisciplinaire. 48% de ces patients n'avaient pas de signes d'appels ophtalmologiques. Une prise en charge ophtalmologique et auditive précoce est essentielle pour insérer l'enfant dans la société. Les anomalies ophtalmologiques curables telles que la chirurgie de cataracte ont été traitées dans un délai moyen de 2 semaines. Une rééducation orthoptique a été prescrite chez tous ces enfants afin de rééduquer la fonction visuelle défaillante. Les enfants ayant une atteinte ophtalmologique d'aggravation progressive avec risque de cécité ont bénéficié d'une implantation cochléaire dans les brefs délais pour permettre de réhabiliter le plus rapidement possible la voie auditive, comme le syndrome d'Usher qui associe une surdité profonde, une rétinopathie pigmentaire progressive avec risque de cécité et une aréflexie vestibulaire. Dans ce cas l'indication d'implantation cochléaire est impérative du fait de le handicap auditif et visuel associés ne rendant possible qu'un projet oraliste de communication [13-15]. Dans notre série on a implanté 05 cas de syndrome d'Usher, les 2 autres sont en cours. 20 enfants parmi 42 ayant une surdité de perception ont bénéficié d'une implantation cochléaire. Les autres enfants sont en attente à cause du problème socio-économique source majeur du retard de prise en charge dans notre contexte. La rééducation orthophonique prolongée est essentielle pour développer l'utilisation corticale des informations auditives fournies par l'implant et entraîner la boucle audio-phonatoire. Il est recommandé de maintenir et développer toute forme de communication à partir des différentes

afférences sensorielles, visuelles, tactiles, proprioceptives et auditives (communication multimodale) au cours des rencontres effectuées avec l'enfant et sa famille dans le cadre de l'intervention précoce [14, 16, 17]. Le dépistage précoce de ces troubles est essentiel par examen ophtalmologique détaillé, complet et qu'il faudra savoir répéter. Ce protocole de dépistage a permis de raccourcir le délai d'implantation de 9 mois à 3 mois chez quelques enfants [15-17].

Conclusion

Le diagnostic des pathologies oculo auditifs est difficile, il nécessite une collaboration multidisciplinaire. La précocité du diagnostic permet un meilleur développement psychomoteur et une insertion sociale optimale. Donc la prise en charge pluridisciplinaire précoce est nécessaire afin de permettre la meilleure rééducation psychomotrice, orthophonique et visuelle, et éviter ainsi l'enfermement de l'enfant dans un mutisme total.

Etat des connaissances actuelles sur le sujet

- La nature de l'atteinte oculaire dans les différents syndromes oculo auditifs;
- Les modalités diagnostiques et thérapeutiques des syndromes oculo auditifs.

Contribution de notre étude à la connaissance

- C'est la première étude faite au CHU de Marrakech rapportant les difficultés diagnostiques et thérapeutiques de ces enfants sourds dans notre contexte.

Conflits des intérêts

Les auteurs ne déclarent aucun conflit d'intérêts.

Contributions des auteurs

Tous les auteurs ont contribué à la réalisation de cette étude. Tous ont lu et approuvé la version finale du manuscrit.

Tableaux et figures

Tableau 1: les caractéristiques cliniques des maladies et syndromes oculo auditifs

Tableau 2: le type et le délai de la prise en charge ORL

Figure 1: hétérochromie irienne chez une fillette qui présente un syndrome de Waardenbourg

Figure 2: lenticone avec cataracte dans le cadre du syndrome d'Alport

Figure 3: fond de l'œil objectivant une rétinopathie pigmentaire dans le cadre d'un syndrome d'Usher

Figure 4: colobome infra papillaire

Références

1. Boumendil J, Allali J, Giocanti A, Orssaud C, Speeg-Schatz C, Roche O *et al.* Syndromes oculo-auditifs. *Ophthalmologie*. Janvier 2014; 11(1). **Google Scholar**
2. Dufier JP. Oeil et génétique. Rapport SFO. 2005.
3. Noël-Pétrouff N. Liens entre pathologies visuelles et auditives. *Revue Francophone d'Orthoptie*. Janvier 2014; 7(1): 36-42. **Google Scholar**
4. Blanchard M, Thierry B, Marlin S, Denoyelle F. Aspects génétiques de la surdité. *Archives de pédiatrie*. Août 2012; 19(8): 886-889. **PubMed | Google Scholar**
5. Lawn JE, Reef S, Baffoe-Bonnie B, Adadevoh S, Caul EO, Griffin GE. Unseen blindness, unheard deafness, and unrecorded death and disability: congenital rubella in Kumasi, Ghana. *Am J Public Health*. 2000 Oct;90(10):1555-61. **PubMed | Google Scholar**
6. Kokotas H, Petersen MB, Willems PJ. Mitochondrial deafness. *Clin Genet*. 2007; 71: 379-91. **PubMed | Google Scholar**
7. Liu XY, Newton VE, Read AP. Waardenburg syndrome type II: phenotypic findings and diagnostic criteria. *Am J Med Genet*. 1995 Jan 2;55(1):95-100. **PubMed | Google Scholar**

8. Reynolds JE, Marazita ML, Meyer JM, Stevens CA, Eaves LJ, Arnos KS *et al.* Major-locus contributions to variability of the craniofacial: dystopia canthorum in Waardenburg syndrome. *Am J Hum Genet.* 1996;58(2): 384-92. **PubMed | Google Scholar**
9. Waardenburg PG. A new syndrome combining developmental anomalies of the eyelids, eyebrows and nose root with pigmentary defects of the iris and head hair and with congenital deafness. *Am J Hum Genet.* 1951;3(3):195-253. **PubMed | Google Scholar**
10. Tassabehji M, Newton VE, Liu XZ, Brady A, Donnai D, Krajewska-Walasek M *et al.* The mutational spectrum in Waardenburg syndrome. *Hum Mol Genet.* 1995;4(11):2131-7. **PubMed | Google Scholar**
11. De Laey JJ, Meire F, Standaert L, Zeng LH. Waardenburg syndrome. *Bull Soc Belge Ophtalmol.* 1985;216(Pt2):59-68. **PubMed**
12. Arias S, Mota M. Apparent non-penetrance for dystopia in Waardenburg syndrome type I, with some hints on the diagnosis of dystopia canthorum. *J Genet Hum.* 1978;26(2):103-31. **PubMed | Google Scholar**
13. Blanco-Kelly F, Jaijo T, Aller E, Avila-Fernandez A, López-Molina MI, Giménez A *et al.* Clinical aspects of Usher syndrome and the USH2A gene in a cohort of 433 patients. *JAMA Ophthalmol.* 2015;133(2): 157-64. **PubMed | Google Scholar**
14. Zein WM, Falsini B, Tsilou ET, Turrieff AE, Schultz JM, Friedman TB *et al.* Cone responses in Usher syndrome types 1 and 2 by microvolt electroretinography. *Invest Ophthalmol Vis Sci.* 2014 Nov 25;56(1):107-14. **PubMed | Google Scholar**
15. Petit C. Usher syndrome: from genetics to pathogenesis. *Annu Rev Genomics Hum Genet.* 2001;2:271-97. **PubMed | Google Scholar**
16. Cheng AK, Grant GD, Niparko JK. Meta-analysis of pediatric cochlear implant literature. *Ann Otol Rhinol Laryngol.* 1999;177:124-8. **PubMed | Google Scholar**
17. Loundon N, Garabedian EN, Mondain M, Piron JP, Roman S, Triglia JM. Pediatric cochlear implants. *Ann Otolaryngol Chir Cervicofac* 2003;120(3):139-51.

Tableau 1: les caractéristiques cliniques des maladies et syndromes oculo auditifs			
Pathologie	Atteinte oculaire	Atteinte ORL	Atteinte générale
Syndrome usher (8 cas)	Rétinopathie pigmentaire (figure 1)	Surdité de perception	
Syndrome d'alport (3 cas)	Lenticone antérieur (figure 2) Cataracte Maculopathie d'alport (1 cas)	Surdité de perception	Insuffisance rénale terminale (1 cas)
Syndrome de Waardenbourg (5 cas)	Achromie irienne (1 cas) Hétérochromie irienne (3 cas) : (figure 3) Fond d'œil albinoïde	Surdité de perception	Elargissement de la base du nez (1 cas) Hypertrichose soucilière (1 cas).
Syndrome de Wolfram (2 cas)	Atrophie optique (2 cas)	Surdité de perception	Diabète insulinodépendant
Syndrome de Goldenar (3 cas)	Dermoïde du limbe (2 cas)	Surdité de transmission Enchondrome prétragien microtie	Atteinte vertébrale (1 cas)
Syndrome de Franceschetti (1cas)	Dysplasie orbitaire Dystopie canthale externe Dacryocystite chronique Ectropion	Surdité de transmission	
Syndrome de CHARGE (1 cas)	Colobome irien Colobome infrapapillaire (figure 4)	Surdité de transmission	Malformation cardiaque Retard mental
Syndrome otomandibulaire (1 cas)	Dystopie orbitaire (1 cas)	Surdité de transmission Hypoplasie mandibulaire	
KID syndrome (2 cas)	Kératite néovasculaire	Surdité de perception	Erythrokratodermie
Syndrome de stickler (1 cas)	Cataracte Myopie axiale	Surdité de perception rétrognatisme	hyperlaxité
Syndrome d'alstrom (1 cas)	Rétinopathie pigmentaire	Surdité de perception	Obésité, diabète
Syndrome de Refsum (1 cas)	Rétinopathie pigmentaire	Surdité de perception	Ataxie cérébelleuse, ichtyose
Syndrome cogan (3 cas)	Kératite interstitielle	Surdité de perception	Cardiomyopathie (1 cas) Arthralgies (1 cas)
Syndrome de susac (1 cas)	Occlusions de multiples branches de l'artère centrale de la rétine	Surdité de perception	céphalées
Mucopolysaccharidose (7 cas)	Dépôts floconneux stromaux antérieures	Surdité de perception	Retard staturo pondéral Dysmorphie faciale
Syphilis (2 cas)	Kératite interstitielle	Surdité de perception	
VKH (1 cas)	Uveite postérieure Poliose	Surdité de perception	Vitiligo alopécie
Rubéole (3 cas)	Cataracte congénitale (2 cas) Kératite (1 cas)	Surdité de	
Histiocytose langerhansienne (1 cas)	Dystopie orbitaire Lyse du plancher orbitaire	Surdité de perception Lyse de la pyramide pétreuse	Hépatomégalie Pancytopenie splénomégalie

Tableau 2: le type et le délai de la prise en charge ORL

	Surdité de perception	Surdité de transmission	Délai de la prise en charge	Implant cochléaire		Appareillage auditif
				implantés	en cours	
Les patients n'ayant pas d'atteinte oculaire	85	23	09 mois	09	30	23
les patients ayant une atteinte oculaire	42	5	03 mois	20	21	05

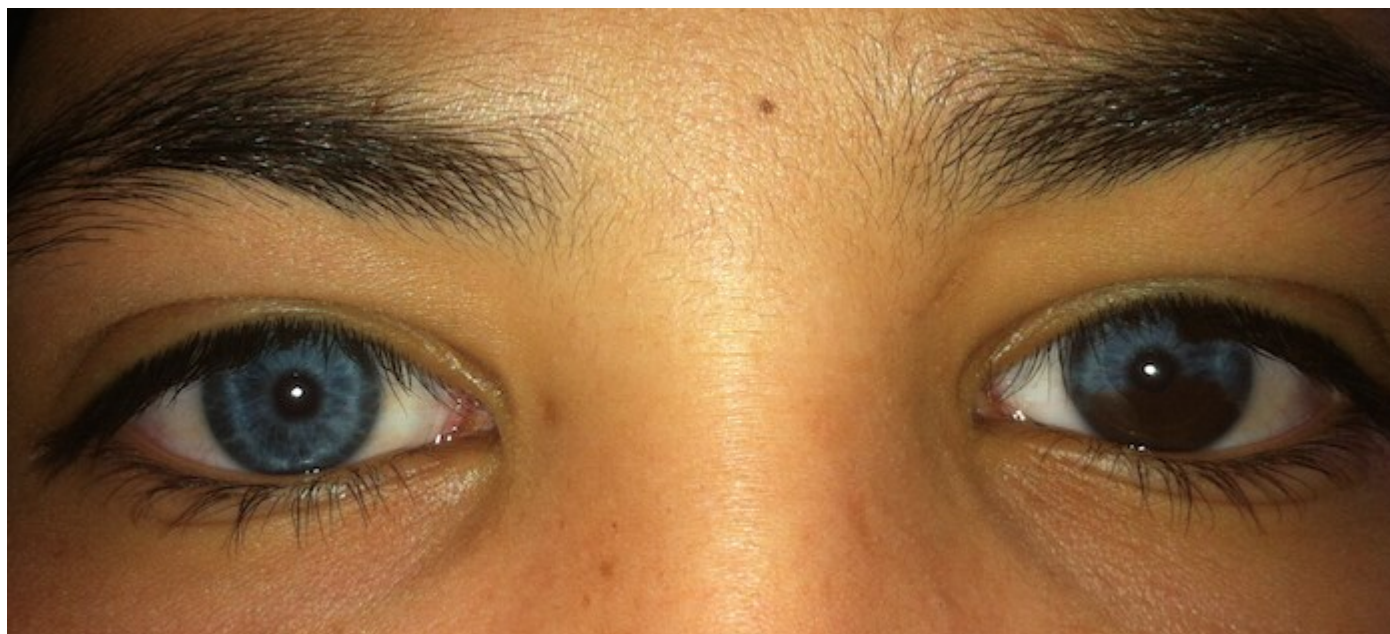

Figure 1: hétérochromie irienne chez une fillette qui présente un syndrome de Waardenbourg



Figure 2: lenticone avec cataracte dans le cadre du syndrome d'Alport

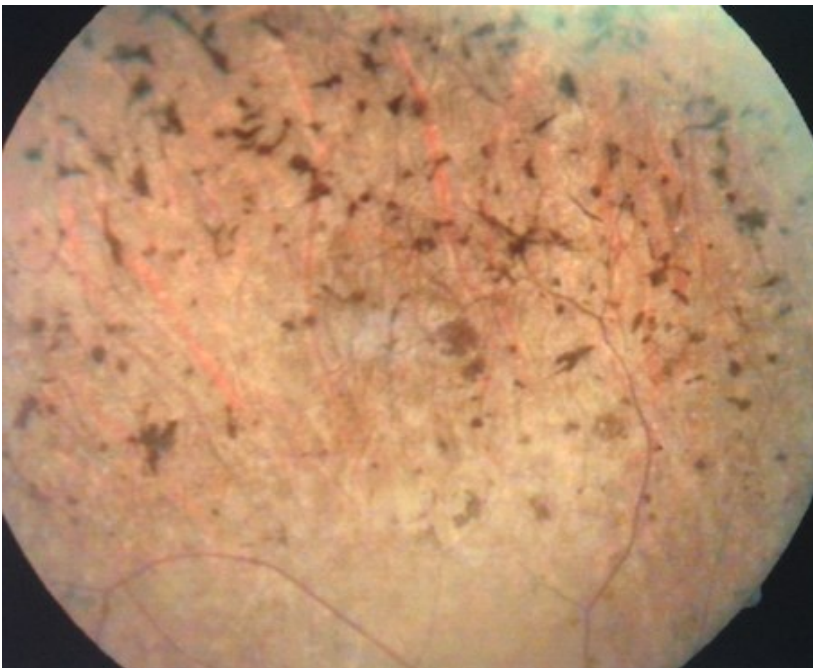


Figure 3: fond de l'œil objectivant une rétinopathie pigmentaire dans le cadre d'un syndrome d'Usher

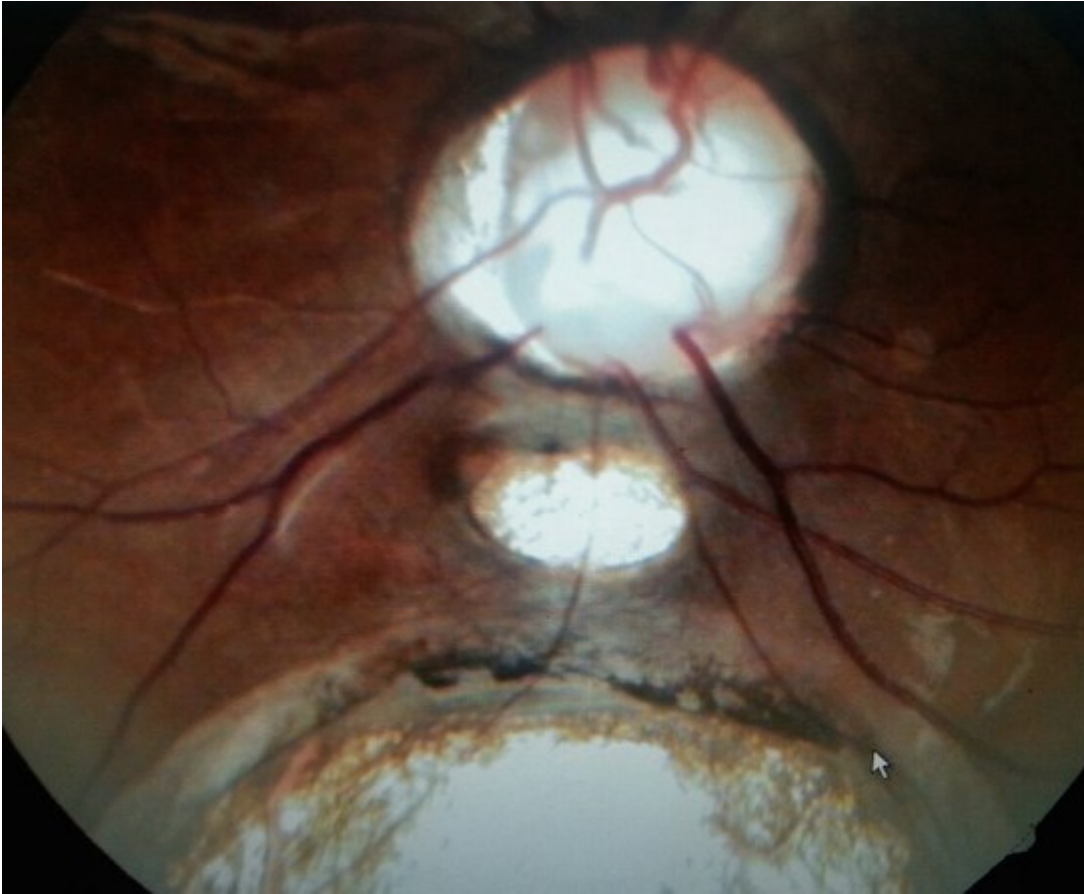

Figure 4: colobome infra papillaire