

Submitted: 02.04.2013

Accepted: 12.04.2013

Diagnostyka ultrasonograficzna z zastosowaniem dożylnych środków kontrastujących u dzieci i młodzieży – doświadczenia jednego ośrodka

Intravenous contrast-enhanced sonography in children and adolescents – a single center experience

Martin Stenzel

*Section of Pediatric Radiology, Institute of Diagnostic and Interventional Radiology I,
Friedrich-Schiller University Jena, Jena, Germany*

*Adres do korespondencji: Martin Stenzel, MD, Section of Pediatric Radiology, Institute
of Diagnostic and Interventional Radiology I, Friedrich-Schiller University Jena, Kochstr. 2,
D-07745 Jena, Germany, e-mail: martin.stenzel@med.uni-jena.de, tel.: +49 3641 38 265,
faks: +49 3641 38 257*

Słowa kluczowe

ultrasonografia,
ultrasonografia
z zastosowaniem
środka
kontrastującego,
dzieci, podanie
dożylnie, zastosowanie
pozarejestrycyjne

Streszczenie

Badania ultrasonograficzne są wykonywane w populacji pediatrycznej znacznie częściej niż u osób dorosłych. Metoda ta jest szeroko dostępna oraz nie naraża pacjenta na promieniowanie jonizujące. Wraz z wprowadzeniem do ultrasonografii środków kontrastujących przezwyciężono jedno z ograniczeń metody, jakim był brak możliwości oceny perfuzji. W Europie szeroko stosowanym ultrasonograficznym środkiem kontrastującym jest SonoVue®, który pozwala skutecznie obrazować unaczynienie oraz prawidłową albo upośledzoną perfuzję tkankową. Zastosowanie dożylnych środków kontrastujących u dzieci i młodzieży jest obecnie w Europie ograniczone, głównie z powodu braku krajowych i międzynarodowych wytycznych określających stosowanie, a także braku rejestracji środków kontrastujących u pacjentów poniżej 18. roku życia. W artykule przedstawiono wskazania, technikę badania, omówiono względy bezpieczeństwa oraz perspektywy stosowania dożylnych środków kontrastujących u dzieci i młodzieży na podstawie badań własnych przeprowadzonych w ostatnich 6 latach u 37 pacjentów. **Cel pracy:** Celem badania była ocena przydatności badań ultrasonograficznych poszerzonych o zastosowanie dożylnego środka kontrastującego SonoVue® u dzieci i młodzieży, z uwzględnieniem działań niepożądanych. **Materiał i metody:** Badania ultrasonograficzne z zastosowaniem dożylnego środka kontrastującego wykonano u 37 dzieci w ośrodku autora. Przeprowadzono 39 badań. Średnia wieku pacjentów wynosiła 11,1 roku (zakres od 1⁷/₁₂ do 17¹¹/₁₂ roku). Wskazaniami do badania były guzy, infekcje, urazy i niedokrwienie narządów wewnętrznych. Rodziców pacjentów oraz młodzież poinformowano o braku rejestracji stosowanego środka kontrastującego. **Wyniki:** We wszystkich wykonanych badaniach z zastosowaniem dożylnego ultrasonograficznego środka kontrastującego uzyskano dodatkowe, istotne z punktu widzenia klinicznego informacje, uzupełniające badania w opcji B-mode i z wykorzystaniem dopplera kodowanego kolorem. Większość badań dotyczyła oceny zmian w wątrobie (n=16), w 10 przypadkach w nerkach. Stwierdzono następujące nieprawidłowości: guzy (n=22), infekcje (n=9), urazy (n=5) oraz upośledzenie przepływu (n=4). Większość badań przeprowadzono w celu oceny zmiany zlokalizowanej w wątrobie (n=12). Odnotowano jeden przypadek odpowiadający kryteriom możliwej reakcji niepożądaney – u ośmioletniej dziewczynki 15 minut po zakończeniu badania wystąpiły nudności, które samoistnie ustąpiły. U żadnego pacjenta nie było konieczne leczenie reakcji niepożądanych. **Wnioski:** Badanie ultrasonograficzne z zastosowaniem dożylnego środka kontrastującego u dzieci jest możliwe do przeprowadzenia i pozwala

na dokładniejszą ocenę zmian ogniskowych (torbielowatych i litych) oraz perfuzji narządowej. Przy zastosowaniu odpowiedniej aparatury oraz właściwych ustawień stanowi doskonałą metodę, dzięki której można uniknąć pomyłek diagnostycznych. W badanej grupie nie odnotowano reakcji niepożądanych. Problemem pozostaje brak rejestracji ultrasonograficznych środków kontrastujących u dzieci.

Key words

contrast-enhanced ultrasonography, children, intravenous route, safety, off-label use

Abstract

Compared to adult patients, ultrasonography in children and adolescents is much more common, due to lack of ionizing radiation, and its wide availability. With the introduction of contrast-media for use in ultrasonography, one major drawback of the method could be overcome. In Europe, SonoVue® is the only widely available agent, which due to improved stability makes it possible to image normal and diseased tissue perfusion and vascularization with high accuracy. Inability to hold the breath and voluntary body movement of the patient is less of an obstacle compared to color Doppler techniques and makes the method very attractive for use in children, which, depending on age, may not be very cooperative. Use of intravenous contrast-medium in minors is currently very limited for several reasons: availability, lack of recommendation in national and international guidelines, and lack of official licensing. The article will touch medical indications, technique, safety considerations, and perspective of intravenous use of contrast-media in children and adolescents, including data from a 6-year period in 37 patients. **Purpose:** The purpose of the study was to collect data on ultrasonographic examinations, expanded by intravenous administration of the contrast agent SonoVue® in children and adolescents. Besides assessing diagnostic yield, data on adverse medication effects was collected. **Materials and methods:** The study includes contrast-enhanced ultrasound examinations in 37 children at a single institution. Indications for the examinations were tumor lesions, infections, traumatic organ injuries, and parenchymal organ ischemia. Parents of the patients and adolescent patients were informed about the off-label use of the contrast agent. Thirty-nine examinations were performed, the average age of the patient was 11.1 years (range 1 ⁷/₁₂ to 17 ¹¹/₁₂ years). **Results:** All of the examinations yielded additional diagnostic value, always expanding results from B mode and color coded sonography. Overall, most examinations were done to assess the liver (n=16), followed by the kidney in 10 cases. The different etiologies were encountered in the following order: tumor (n=22), infection (n=9), trauma (n=5), ischemia (n=4). Most examinations were performed to evaluate a hepatic lesion (n=12). There was one incident recorded that fit the criteria of a possible adverse effect. In an 8-year-old girl nausea was noted, that started 15 minutes after the end of the examination and resolved spontaneously. In none of the patients medical treatment for adverse effects was necessary. **Conclusion:** Ultrasonography in children, enhanced by intravenous use of contrast medium is feasible and allows for further evaluating cystic and solid tumors, and organ perfusion. Given that proper medical equipment and correct ultrasound machine settings are used, it is a robust method without diagnostic failures. In this small-sized case series there were no severe adverse effects, however, off-label use in children needs to be addressed.

Wstęp

Ultrasonografia (USG) stanowi obecnie podstawowe badanie obrazowe w diagnostyce chorób zapalnych, nowotworowych oraz urazów jamy brzusznej u dzieci i niemowląt. Jest to ogólnie przyjęta i szeroko dostępna metoda obrazowania, nienarządzająca pacjenta na promieniowanie jonizujące. Ma jednak pewne wady, do których należą zależność od badającego oraz nielatwa do uzyskania dokumentacja wysokiej jakości. Choć systemy archiwizacji danych PACS (*picture archiving computer systems*) poprawiają jakość dokumentowania badania, kluczową rolę w poprawnym formułowaniu diagnozy nadal odgrywa wyszkolenie ultrasonografistów – lekarzy i techników.

Introduction

Nowadays, ultrasonography is the primary imaging modality in infants and children in inflammatory, neoplastic, and traumatic disease of the abdomen. It is a well-established procedure with its clear advantages: wide availability and lack of radiation, and disadvantages: operator-dependency and difficult-to-ensure documentation of high quality. Picture archiving computer systems (PACS) improve the documentation issue to some degree. Still, well-trained sonographers – either doctors or technicians – lay the foundation for correct medical diagnoses.

Use of contrast-enhanced ultrasound (CEUS) with industrially manufactured substances (SHU 454, Echovist®)

Badania ultrasonograficzne z zastosowaniem środków kontrastujących (*contrast-enhanced ultrasound*, CEUS) wytworzonych przemysłowo przeprowadza się od około 1990 roku⁽¹⁾. Środki kontrastujące, które wówczas stosowano, to SHU 454 oraz Echovist®. Wkrótce po wprowadzeniu środka kontrastującego Echovist® na rynku pojawił się ultrasonograficzny środek kontrastujący drugiej generacji SHU 508 A (Levovist®)⁽²⁾. W kilku publikacjach zwrócono uwagę na przydatność dopęcherzowego użycia tego środka w diagnostyce odpływów pęcherzowo-moczowodowych (*vesicoureterorenal reflux*, VUR) u dzieci, jako potencjalnej alternatywy dla badań rentgenowskich⁽³⁻⁷⁾.

W 2001 roku pojawił się na rynku środek kontrastujący trzeciej generacji BR1 (SonoVue®)⁽⁸⁾. Ponownie dowiedziano, że w przypadku diagnostyki VUR badanie z jego użyciem może zastąpić badanie rentgenowskie^(9,10). Obecnie SonoVue® jest szeroko stosowany w specjalistycznych ośrodkach medycznych, jako wyraz nowoczesnego podejścia diagnostycznego u osób dorosłych. U pacjentów pediatrycznych poza diagnostyką odpływu pęcherzowo-moczowodowego preparat SonoVue® nie był dotychczas powszechnie używany. Wynika to z braku rejestracji dożylnych środków kontrastujących u osób poniżej 18. roku życia, czego skutkiem są także niewystarczające wiedza i doświadczenie w ich stosowaniu. Z tego względu w diagnostyce pediatrycznej tego rodzaju badania nadal są rzadkością.

Doświadczenia własne

Autor zetknął się z metodą CEUS przed 12 laty – początkowo oceniał głównie zmiany ogniskowe w wątrobie i nerkach u pacjentów dorosłych. Według wiedzy autora w tamtym czasie w Berlinie niewielu lekarzy angażowało się w badania przy użyciu tej techniki, byli to prof. Wolfram Wermke z Kliniki Gastroenterologii, Hepatologii i Endokrynologii Szpitala Uniwersyteckiego Charité oraz prof. Thomas Albrecht z Kliniki Radiologii i Terapii Interwencyjnej Szpitala Uniwersyteckiego Charité.

Autor nabywał doświadczenia z pacjentami pediatrycznymi, oceniając przydatność metody w zakresie wykrywania i klasyfikacji VUR⁽¹¹⁾. Wiedza zdobyta podczas stosowania dożylnego środka kontrastującego SonoVue® u pacjentów dorosłych została wykorzystana w badaniach wykonywanych u dzieci i młodzieży.

Tło lokalne

W kraju związkowym Turynia, zamieszkałym przez 2,2 miliona ludzi (około 280 000 osób poniżej 18. roku życia) większość badań z użyciem środków kontrastujących u dzieci przeprowadzają radiolodzy dziecięcy. Prace te dotyczą głównie diagnostyki odpływu pęcherzowo-moczowodowego.

Od maja 2009 do lutego 2013 roku wykonano około 90 badań USG z dożylnym podaniem kontrastu u pacjentów

started around the year 1990⁽¹⁾. Soon after the introduction of Echovist®, the second-generation echo enhancing agent SHU 508 A (Levovist®) came to market⁽²⁾. Due to its stability and its sensitive detection, several investigators could prove Levovist® to be a suitable alternative to X-ray imaging in investigating vesicoureterorenal reflux (VUR) in children⁽³⁻⁷⁾.

The third-generation agent BR1 (SonoVue®) was launched into market in 2001⁽⁸⁾. Again, it could be shown that in investigations for VUR, it can replace X-ray examinations^(9,10).

SonoVue® is now widely used in specialized medical centers and defines state-of-the-art sonography for diagnosing the adult patient population. Except for investigation of VUR, it has not been adopted to examine pediatric patients.

There are two reasons for that. Firstly, intravenous use of echo-enhancing agents is not approved by the national and international authorities. Secondly, this brings about lack of expertise in this new application in those routinely examining pediatric patients. Because of that, pediatric radiologists fall behind general radiologists and specialized clinicians.

Personal history

The author got in touch with CEUS imaging about 12 years ago, in the beginning mainly assessing focal liver and renal lesions in adult patients. To the authors' knowledge, at that time there were very few people engaged in the method in Berlin, Germany – Prof. Wolfram Wermke, Department of Gastroenterology, Hepatology, and Endocrinology, University Hospital Charité, and Prof. Thomas Albrecht, Department for Radiology and Interventional Therapy, University Hospital Charité.

Own experience in pediatric patients was gained by carrying out a feasibility study in detecting and grading VUR⁽¹¹⁾. Experience in intravenous use of the contrast medium SonoVue® was then transferred to examinations of pediatric patients.

A local perspective on the topic

In the federal state Thuringia, inhabiting 2.2 million people (about 280 000 below 18 years of age) most of the contrast-enhanced ultrasound examinations in patients less than 18 years are performed by pediatric radiologists. Most of the contrast-enhanced studies are performed to assess vesicoureterorenal reflux disease.

In the time period from May 2009 to February 2013 there were about 90 i.v. use contrast-enhanced ultrasound examinations performed in patients younger than 18 years, including 2 patients younger than 1 year (infants). All of the examinations were diagnostic. Only children with inconclusive non-enhanced B-mode ("fundamental") and

poniżej 18. roku życia, w tym u dwóch niemowląt. Do badań z użyciem środków kontrastujących kwalifikowano pacjentów z niejednoznacznymi wynikami badań podstawowych w opcji B-mode i metodą kolorowego dopplera. Z badań wyłączono pacjentów w ciężkim stanie ogólnym, z wrodzoną lub nabytą chorobą serca, nadwrażliwością na jakąkolwiek substancję, w tym na środki lecznicze, oraz pacjentki, u których nie można było wykluczyć ciąży.

Wymagania

Aparaty średniej i wysokiej klasy wszystkich głównych producentów (General Electric, Philips, Siemens, Toshiba, Zonare) są dostosowane do badań CEUS i wyposażone w odpowiednie głowice. Należy zauważyć, że takie wymagania spełniają głowice typu convex o niskiej częstotliwości, natomiast wysokoczęstotliwościowe głowice liniowe mogą nie być odpowiednie do prowadzenia tego rodzaju badań. Nie zaleca się wykonywania CEUS bez specjalnie przeznaczonych do tego ustawień fabrycznych.

Bezpieczeństwo

SonoVue® nie jest zarejestrowany jako środek do dożylnego podania pacjentom poniżej 18. roku życia w żadnym z państw europejskich. Sytuacja ta nie zmieni się w najbliższej przyszłości (osobista konsultacja z Bracco Imaging). W obecnej sytuacji prawnej w krajach Unii Europejskiej możliwe jest jednak pozarejestrowane stosowanie (*off-label use*) ultrasonograficznych środków kontrastujących u dzieci i młodzieży. Należy jednak przestrzegać następujących środków ostrożności:

1. Musi istnieć wyraźne wskazanie do badania CEUS. Należy rozważyć zastosowanie alternatywnych metod obrazowych (np. rezonans magnetyczny, MRI).
2. Stratyfikacja ryzyka musi objąć wywiad chorobowy, w szczególności dotyczący reakcji alergicznych.
3. Należy uzyskać świadomą zgodę co najmniej jednego rodzica oraz pacjenta, jeśli ukończył 16 lat. Przed uzyskaniem zgody należy zebrać szczegółowy wywiad dotyczący wskazań, możliwości użycia alternatywnych metod oraz ryzyka. Należy dokładnie podkreślić, iż stosowany środek nie jest zarejestrowany u dzieci.
4. Placówka musi spełniać wymagane kryteria bezpieczeństwa. Ze względu na ryzyko wystąpienia reakcji alergicznej musi dysponować odpowiednim zestawem ratunkowym oraz przeszkolonym personelem.

Przygotowanie pacjenta

Nie wymaga się, aby pacjent zgłosił się na badanie na czczo, jednak należy je przelożyć, jeśli spożył ciężki posiłek (zob. poniżej). Preferowany jest dostęp żylny o dużej średnicy z dwóch powodów: umożliwia podanie środka

color-coded sonography examinations were considered eligible for contrast-enhanced examinations. No critically ill patients, no patients with congenital or acquired heart disease, known hypersensitivity to any substance, including pharmaceutical agents, and unknown pregnancy status were examined.

Prerequisites

All of the major vendors (General Electric, Philips, Siemens, Toshiba, Zonare) support CEUS in their mid- and high-end machines. It is noticeable, however, that support of ultrasound probes differs. Whereas low-frequency curved arrays are always supported, high-frequency linear probes may be unsupported. It is not advisable to do CEUS without dedicated vendor maintained presets.

Safety

SonoVue® is not licensed for intravenous use in patients younger than 18 years of age in any of the European countries. This situation will not change in the near future (personal communication with Bracco Imaging). Consequently, use in children will be off-label. This, however, does not preclude its use in children and adolescents.

Several precautions should be met:

1. There should be a clearly defined indication for the contrast-enhanced ultrasound. Alternative imaging methods (e.g. magnetic resonance imaging, MRI) have to be considered.
2. Risk stratification includes taking medical history, in particular knowledge of allergic reactions.
3. Informed consent must be obtained from at least one parent and the patient him-/herself when 16 years or older. Prior to consent thorough information on indication, alternative methods, and risks need to be gained. The off-label use of the medication needs to be clearly addressed.
4. Examination environment must fulfill certain safety criteria. Based on prior knowledge there is a risk of allergic reactions. This means that emergency equipment and staff must be always available.

Patient preparation

Patients are not required to be in a fasting state, however, examination after a heavy meal should be postponed (see below). A large-bore venous indwelling catheter serves for two purposes: firstly, contrast-medium administration and the saline flush can be performed, secondly, in case of treatment of an adverse event medication and infusion can be administered. Prior the examination, the catheter should be flushed in order to guarantee its patency. Monitoring of blood pressure, pulse rate, oxygen

kontrastującego i soli fizjologicznej oraz – w przypadku leczenia zdarzenia niepożądanego – leków. Przed rozpoczęciem badania należy przepłukać cewnik, by był drożny. Dodatkowo można monitorować ciśnienie krwi, tętno, saturację oraz EKG. Choć nasze lokalne wytyczne nie wymagają takiego monitorowania, doświadczenie własne wskazuje, że jest ono przydatne. Autorowi znane są dwa przypadki wystąpienia silnych reakcji niepożądanych u dzieci, w wyniku których konieczna była interwencja anestezjologiczna (w Gdańsku w Polsce i w Halle/Saale w Niemczech).

Przeprowadzenie badania

Badanie z zastosowaniem ultrasonograficznego środka kontrastującego należy poprzedzić podstawowym badaniem w opcji B-mode. Idealną sytuacją jest możliwość uwidocznienia badanego obszaru niezależnie od fazy cyklu oddechowego pacjenta. Każde badanie z użyciem środków kontrastujących powinno być archiwizowane w formie długich sekwencji filmowych, umożliwiających późniejszą interpretację uzyskanych obrazów.

Indeks mechaniczny (MI) pozwala na ocenę działania fal ultradźwiękowych na tkankę oraz pęcherzyki środka kontrastującego. Jest on różny w zależności od aparatu USG, zazwyczaj ustawia się go na bardzo niskim poziomie, poniżej 0,1.

Obecnie w Europie najczęściej stosowanym ultrasonograficznym środkiem kontrastującym jest preparat SonoVue® (Bracco Imaging, Mediolan, Włochy), który cechuje wysoki poziom bezpieczeństwa. Autor stosuje go w roztworze o stężeniu 0,1 ml na wiek pacjenta (w latach). W przypadku potrzeby weryfikacji wyników taką samą objętość środka można podać powtórnie. Świeżo przygotowany środek kontrastujący podawany jest w bolusie przez umieszczony tymczasowo cewnik dożylny lub stały cewnik typu Hickman®, przepłukany odpowiednią objętością roztworu soli fizjologicznej.

Zgodnie z zaleceniami bezpieczeństwa podanymi przez producenta pacjenci powinni pozostawać pod stałą obserwacją lekarza przez co najmniej 30 minut po podaniu SonoVue®. Przed opuszczeniem pracowni diagnostycznej wszystkie dzieci należy przebadac pod kątem nieprawidłowych objawów przedmiotowych i podmiotowych (rumień w miejscu wkłucia, zaczerwienienie, wzrost ciepłoty ciała, świąd, pokrzywka, nudności, wymioty, zawroty głowy, duszność).

Rodzice powinni być poinstruowani o konieczności zgłaszania osobie wykonującej badanie wszelkich nieprawidłowości występujących w ciągu 24 godzin od podania środka kontrastującego.

Główne wskazania do CEUS

1. Ocena przepływu/obecności naczyń krwionośnych w obszarze zmiany, np. w torbielach złożonych wątroby lub nerki.

saturation, and ECG waves is an option. Our local policies do not include such a monitoring, however, prior knowledge makes monitoring advisable. As to the authors' knowledge there are two cases (Gdansk, Poland; Halle/Saale, Germany) in which a severe adverse event occurred in children (personal communication) making intensive care necessary.

The examination

A contrast-enhanced ultrasound examination should always start with the fundamental B-mode sonography. Ideally, the region of interest is visible independent of the respiratory cycle of the patient. In-depth knowledge of the ultrasound machine helps to avoid incomplete documentation of the examination. Often, video loops can be stored either prospectively or retrospectively. Often, the length of the loop is limited to a certain amount of seconds. The settings can be changed in the machine's preference menu.

The mechanical index (MI) is an estimate of effects of the ultrasound waves on the tissue and the contrast medium bubbles. It differs between different ultrasound machines. Usually, it is set very low, below 0.1.

Currently, in Europe there is only one pharmaceutical company that sells echo-enhancing agents. SonoVue® (Bracco Imaging, Milan, Italy) has been used for many years now and shows a very good safety profile. The author uses it in a concentration of 0.1 ml solution per patient age in years. When necessary, a second injection with the same amount of contrast medium can be given, depending on the need for verification of results.


The freshly prepared contrast agent is given via a temporarily placed venous indwelling catheter or a Hickman® long-term venous catheter as a bolus injection, flushed with an appropriate amount of physiologic saline solution.

According to safety considerations issued by the manufacturer, patients should be kept under strict medical supervision for at least 30 minutes following the administration of SonoVue®. Before leaving the department of radiology all children should be checked for any abnormal physical signs and symptoms (erythema at site of injection, general erythema, flushing, warm skin, pruritus, urticaria, nausea, emesis, vertigo, dyspnea).

It is advisable to instruct parents to report any abnormal findings occurring within 24 hours after contrast medium application to the examiner.

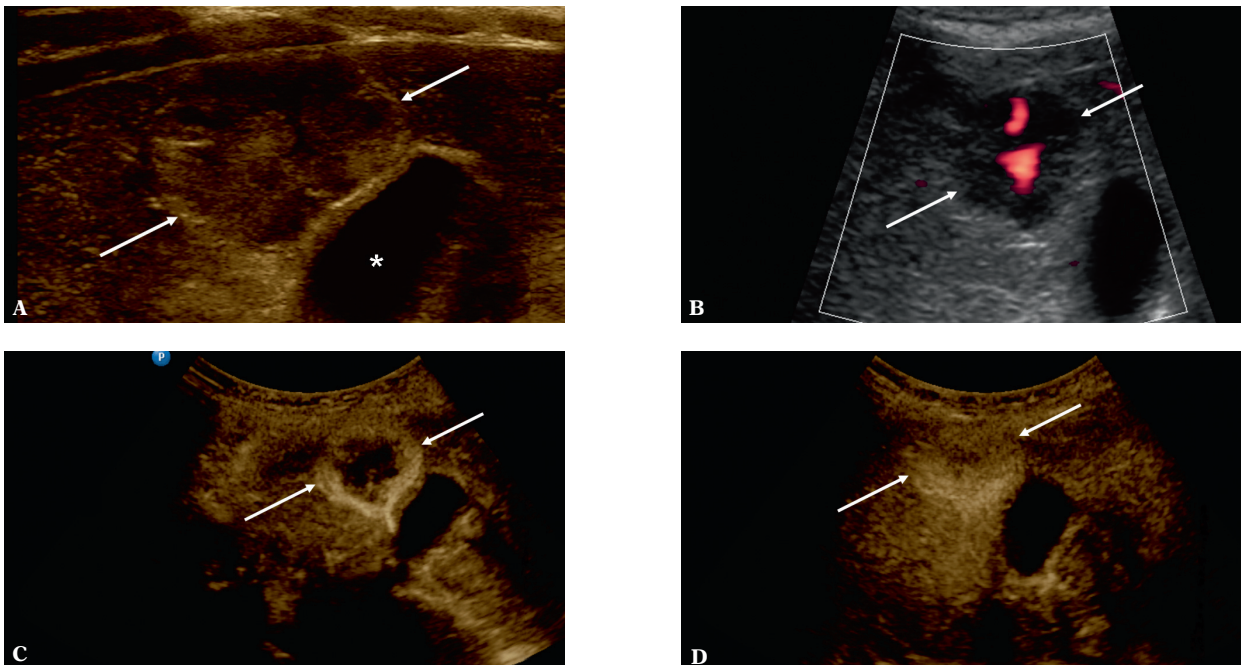
Main indications for intravenous CEUS

1. Detection of flow/presence of vessels in space-occupying lesions, e.g. in non-simple (complicated) hepatic and renal cysts.
2. Lack of perfusion/vessels in infarction zones, abscesses and hemorrhages



Ryc. 1. Pacjent nr 1: Torbiel wątroby (duże strzałki) z przegrodami (małe strzałki). W badaniu z zastosowaniem dopplera mocy nie uwidoczniło przepływu w przegrodzie (A). Widoczne silne wzmocnienie w przegrodach (B)

Fig. 1. Case 1: The hepatic cyst is marked by the big arrows. The small arrows mark the septae. In power Doppler perfusion of the septae cannot be demonstrated (A). Strong enhancement of the septae proves perfusion (B)



Ryc. 2. Pacjent nr 2: Zmiana ogniskowa w wątrobie (strzałki) oraz światło pęcherzyka żółciowego (gwiazdka). W opcji B-mode widoczna hiperechogeniczna zmiana ogniskowa (A). W badaniu z zastosowaniem dopplera mocy wyraźny centralny przepływ (B). 27 sekund po podaniu środka kontrastującego pojawia się silne obwodowe wzmocnienie (C). 148 sekund po podaniu środka kontrastującego widoczne jednorodne wzmocnienie (D)

Fig. 2. Case 2: The arrows mark the focal liver lesion. The asterisk marks the gall bladder lumen. B-mode shows a slightly hyperechoic mass (A). In power Doppler mode there is a central perfusion (B). 27 sec after contrast-medium application there is strong enhancement in the periphery (C). 148 sec after contrast-medium application the lesion fills in and shows mostly homogenous enhancement (D)

2. Brak oznak przepływu/obecności naczyń w okolicach objętych zawałem, krwotokiem lub w ropniach.
3. Wizualizacja perfuzji (żywności) tkanki po usunięciu guza w przypadku obecności guza resztkowego lub wznowy.
4. Różnicowanie charakteru zmian na podstawie kinetyki perfuzji oraz wzorców unaczynienia, szczególnie w przypadku guzów wątroby.
5. Obrazowanie ubytków perfuzji w przypadku urazu narządów mięsnych.
3. Visualization of perfused (viable) tissue after tumor surgery in case of residual tumor tissue or tumor relapse.
4. Differentiation of the character of the lesions on the basis of their perfusion kinetics and vasculature pattern, especially in liver tumors.
5. Imaging of perfusion defects in case of parenchymal trauma.
6. Documentation of contrast-medium extravasation and abnormal vessel contours in case of vessel laceration, fistulae, and aneurysms.

6. Uwidocznienie wynaczynienia, nieprawidłowego zarysu, przebiegu naczyń w przypadku ich uszkodzenia, obecności przetok i tętniaków.

Dzięki badaniu CEUS możemy uzyskać dodatkowe informacje o charakterze unaczynienia obrazowanych zmian widocznych w opcji B-mode oraz wykryć zmiany niewidoczne w klasycznym badaniu USG.

W tab. 1 przedstawiono wskazania do CEUS w badanej grupie pacjentów.

Kolejne cztery przykłady ukazują dodatkową wartość diagnostyczną badania CEUS w porównaniu z klasycznym obrazowaniem w opcji B-mode.

Przypadek 1.

Jedenastoletnia pacjentka z rozpoznaniem **torbieli złożonej wątroby**, którą corocznie kontrolowano w badaniu MRI. W badaniu USG w opcji B-mode w prawym płacie wątroby uwidoczniono pojedynczą zmianę torbielowatą o średnicy 82 mm, z obecnością przegrod. W badaniu z zastosowaniem dopplera mocy (ryc. 1 A) nie potwierdzono obecności przepływu w przegrodach, który był widoczny w MRI. W CEUS nie tylko potwierdzono obecność przepływu, ale także uwidoczniono unaczynienie w obrębie kolejnej przegrody (ryc. 1 B). Zmiana oceniana jest raz do roku w USG, w tym w CEUS.

The ultrasound examinations serve several purposes. Incidentally detected lesions in fundamental B-mode ultrasonography can be further characterized. Occult lesions in classic B-mode ultrasound can be demonstrated due to the higher sensitivity for perfusion defects. And finally, small and large vessels diseases can be characterized in much more detail than in power Doppler sonography alone.

At the University Hospital of Jena, there is one examiner specialized in intravenous CEUS in children. Tab. 1 shows indications for CEUS on a selected number of examined patients.

The following four examples will demonstrate the additional diagnostic value of CEUS as compared to classic B-mode sonography.

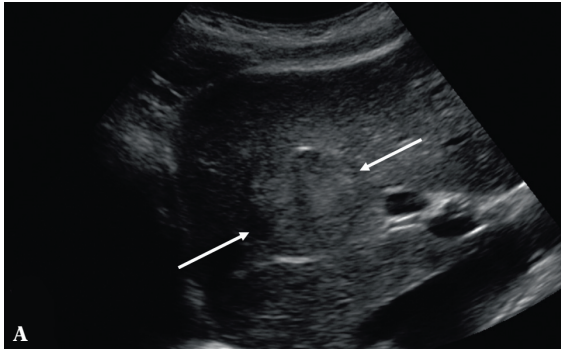
Case 1

The 11.9-year-old girl was known to have a **solitary complicated liver cyst**. So far she was followed up with MRI examinations once a year. Classic B-mode sonography delineated a solitary, septated cystic lesion in the right lobe of the liver, measuring 82 mm. Power Doppler did not depict perfusion of the septa (fig. 1 A), although it was proven on MRI scans. CEUS not only confirmed one perfused septum, but showed a second one (fig. 1 B). The patient is followed-up by annual ultrasound examinations, including CEUS.

Obrazowany narząd <i>Examined organs</i>	Rozpoznanie <i>Diagnoses</i>			
	Zmiana ogniskowa <i>Tumor</i>	Infekcja <i>Infection</i>	Uraz <i>Injury</i>	Niedokrwienie <i>Ischemia</i>
Wątroba <i>Liver</i>	12	2	2	
Nerka <i>Kidney</i>	2	3	1	4
Śledziona <i>Spleen</i>	1	1	2	
Trzustka <i>Pancreas</i>	1			
Nadnercze <i>Adrenal</i>	2			
Płuco <i>Lung</i>		1		
Pęcherz moczowy <i>Lymph nodes</i>	1			
Jajnik <i>Ovary</i>	1			
Węzły chłonne <i>Urinary bladder</i>	2	1		
Staw kolanowy <i>Knee joint</i>		1		

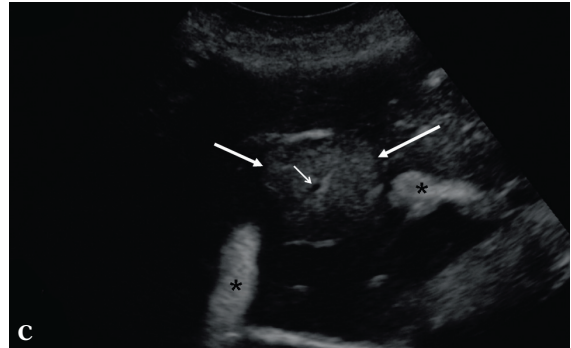
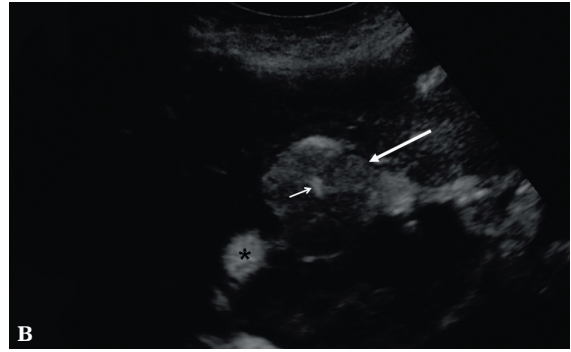
Tab. 1. Obrazowane narządy i stwierdzone odchylenia w badaniach (u jednego pacjenta badano zarówno wątrobę, jak i śledzionę)

Tab. 1. Organs examined and pathologies in 39 examinations (in one patient both liver and spleen were examined)



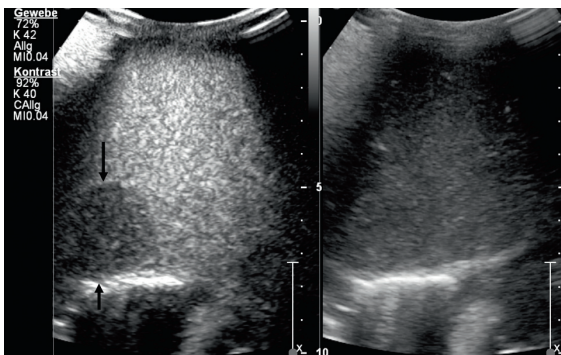
Ryc. 3. Pacjent nr 3: Zmiana ogniskowa w wątrobie (duże strzałki). Mała strzałka wskazuje część centralną zmiany, a gwiazdki naczynia wewnątrzwątrobowe. W opcji B-mode widoczna izoechogeniczna zmiana z hiperechogeniczną obwódką (A). 61 sekund po podaniu środka kontrastującego zmiana wykazuje silniejsze wzmocnienie w porównaniu z sąsiadującą tkanką wątroby. W części centralnej widoczne naczynie średniej wielkości (B) oraz niewielki obszar braku przepływu odpowiadający bliznie centralnej (C). Film przedstawia bliznę centralną oraz typowe unaczynienie (film 1 – dostępny na www.jultrason.pl)

Fig. 3. Case 3: The big arrows mark a focal liver lesion. The small arrow marks the center of the lesion. The asterisks depict intrahepatic vessels. In B-mode sonography the lesion is isoechogenic to normal liver tissue, although there is a partial hyperechogenic rim (A). 61 sec after contrast-medium application the lesion shows a stronger enhancement compared to the surrounding liver tissue. The very center shows a medium-sized vessel (B). Besides the central vessel, there is a small area lacking perfusion, in keeping with a central scar (C). Video shows the central scar and typical vessel (video 1 – available on the website www.jultrason.pl)



Ryc. 4. Pacjent nr 4: Obraz podzielony: CEUS (po lewej) oraz podstawowe badanie w trybie B-mode (po prawej). Widoczne szybkie wypłukiwanie (wash-out) środka kontrastującego ze zmian ogniskowych sugeruje obecność przerzutów (film 2 – dostępny na www.jultrason.pl)

Fig. 4. Case 4: Dual display of contrast-enhanced mode (left side), and fundamental B-mode (right side). Arrows mark the outer margin of the lesion. The metastasis is not detectable in B-mode. In contrast-enhanced mode there is homogenous reduced perfusion in the late phase, in keeping with a metastasis (video 2 – available on the website www.jultrason.pl)



Przypadek 2.

U 3-letniej pacjentki diagnozowanej z powodu dolegliwości bólowych jamy brzusznej w badaniu USG w V segmencie wątroby ujawniono hipoechogeniczną, dobrze odgraniczoną litą zmianę o wymiarach 14×21×42 mm (ryc. 2 A). W badaniu metodą dopplera mocy zmiana wykazywała obecność centralnego unaczynienia (ryc. 2 B). Badanie CEUS uwidocznilo wzorec przepływu typowy dla **naczygniaka** z wyraźnym wzmocnieniem obwodowym w fazie tętnicznej (ryc. 2 C) oraz następowym wypełnieniem w kierunku dośrodkowym (ryc. 2 D). W kontrolnym badaniu w opcji B-mode przeprowadzonym 18 miesięcy później (rodzice wielokrotnie odwoływali planowane wizyty) wielkość i echogeniczność zmiany nie uległy zmianie.

Case 2

The 3.9-year-old girl was examined for abdominal pain. At B-mode sonography, a lesion measuring 14×21×42 mm which was hypoechoic, well outlined, solid, located in the 5th segment of the liver was found (fig. 2 A). In power Doppler sonography the lesion showed central perfusion, representing a central vessel (fig. 2 B). CEUS exhibited contrast flow dynamics typical of a **hemangioma** with pronounced peripheral enhancement in the arterial phase (fig. 2 C) followed by gradual centripetal filling (fig. 2 D). A follow-up B-mode ultrasound examination 18 months later (planned visits were repeatedly cancelled by the parents) showed the lesion stable as to size and echogenicity.

Naczyniaki wątroby u dzieci i młodzieży, w odróżnieniu od pacjentów dorosłych, mogą mieć w badaniu różną echogeniczność.

Przypadek 3.

U 17-letniej pacjentki diagnozowanej z powodu przewlekłego bólu głowy wykonano USG jamy brzusznej. W wątrobie uwidoczono pojedynczą, dobrze odgraniczoną, miernie echogeniczną zmianę o wymiarach 42×41×33 mm (ryc. 3 A). Po dożylnym podaniu ultrasonograficznego środka kontrastującego uwidoczono unaczynienie zmiany pochodzące od jednego naczynia tętniczego (ryc. 3 B, film 1 – dostępny na www.jultrason.pl), niewielką bliznę centralną (ryc. 3 C, film 1 – dostępny na www.jultrason.pl) oraz brak wypłukiwania kontrastu (*wash-out*) w późnej fazie badania. Ustalono rozpoznanie **ogniskowego przerostu guzkowego** (*focal nodular hyperplasia*, FNH). Obraz nie zmienił się w badaniu kontrolnym wykonanym 15 miesięcy po postawieniu wstępnej diagnozy.

Przypadek 4.

Czteroletni pacjent został przyjęty do szpitala w złym stanie ogólnym. Chłopiec zgłaszał ból kończyny dolnej. W ciągu 2 tygodni poprzedzających hospitalizację stracił na masie ciała 2 kg. We wstępnym badaniu USG jamy brzusznej uwidoczono powiększoną wątrobę z licznymi litymi, hipoechogenicznymi zmianami ogniskowymi o różnej wielkości. Badanie CEUS umożliwiło lepsze zobrazowanie zmian (ryc. 4, film 2 – dostępny na www.jultrason.pl), których obraz sugerował obecność przerzutów nerwiaka zarodkowego (IV stopień zaawansowania). Pacjent był leczony według protokołu NB2004 dla grup wysokiego ryzyka. Leczenie zakończono przeszczepieniem komórek macierzystych (*stem cell transplantation*, SCT).

W badaniu obejmującym 37 pacjentów autor zanotował tylko jeden przypadek reakcji niepożądanego – u 8-letniej dziewczynki z podejrzeniem ostrego, odmiedniczkowego zapalenia nerek. Około 15 minut po dożylnym podaniu środka kontrastującego pacjentka zgłaszała nudności, które utrzymywały się przez kolejne 30 minut i ustąpiły bez konieczności leczenia.

Omówienie

W ostatnich kilkadziesiąt lat nastąpił istotny postęp w diagnostyce ultrasonograficznej, co pozwoliło na uzyskanie wysokiej jakości obrazów i ograniczenie ilości artefaktów. Charakterystyka unaczynienia oraz przepływu tkankowego ma kluczowe znaczenie w diagnostyce wielu jednostek chorobowych. Ocena przy zastosowaniu metody dopplera często nie pozwala na uzyskanie wystarczających informacji o wzorcu unaczynienia obrazowanych zmian.

In contrast to adult patients, hepatic hemangiomas in infants and children are not very often hyperechoic.

Case 3

The 17.1-year-old girl, suffering from chronic headaches had a general check-up examination of the abdomen. Transabdominal sonography revealed an incidental solitary hepatic mass of 42×41×33 mm, which was slightly hypoechoic and well circumscribed (fig. 3 A). CEUS showed a centrally located prominent vessel (fig. 3 B, video 1 – available on the website www.jultrason.pl), and a small scar (fig. 3 C, video 1 – available on the website www.jultrason.pl) and no late wash-out. Diagnosis of a **focal nodular hyperplasia** was made. The latest follow-up sonography 15 months after initial diagnosis showed the lesion stable as to size and echogenicity.

Case 4

The 4.2-year-old boy complained about pain in the leg and was brought to the hospital in bad general condition. He lost 2 kg within the last 2 weeks. The initial abdominal sonography showed hepatomegaly, and multiple, hypoechoic, solid, lesions of different size in the liver. Some of them were poorly outlined and difficult to differentiate from normal parenchyma in standard B-mode exam, but were clearly visible in CEUS (fig. 4, video 2 – available on the website www.jultrason.pl). The lesions represented **multiple metastases of neuroblastoma** stage 4.

The patient received chemotherapy (NB2004 high risk protocol). He recently underwent stem cell transplantation (SCT).

In our series of 37 patients the author saw only one adverse event in one 8-year-old girl examined for renal infection. She complained about nausea ca. 15 minutes after i.v. administration of the contrast which continued for about 30 minutes. No medical treatment was necessary.

Discussion

Over the last decades, medical diagnostic sonography has advanced considerably, resulting in high-resolution images with little artifact overlay. Characterization of vascularization and assessment of perfusion is crucial in arriving at correct diagnoses in many disease entities. Color, and especially power Doppler coded sonography give information on that, however, lack sensitivity. Especially in (restless) toddlers and in body regions of interest close to moving organs (e.g. lungs and heart) Doppler techniques have limited diagnostic value in assessment of parenchymal perfusion due to motion artifacts. Therefore, contrast agents are necessary to overcome these drawbacks.

W wielu sytuacjach niemożliwa jest także ocena dopplerowska zmian obrazowanych u niewspółpracujących pacjentów oraz zmian położonych w pobliżu ruchomych narządów (np. płuc i serca). Użycie środków kontrastujących pozwala wyeliminować powyższe wady.

W opinii autora niniejszego opracowania, bazującego na własnych doświadczeniach, stosowanie CEUS u dzieci i młodzieży jest bezpieczne i pozwala podnieść wartość diagnostyczną ultrasonografii. Z wyjątkiem jednego przypadku reakcji niepożądaną, która ustąpiła samoistnie, dożylnie zastosowanie SonoVue® było bezpieczne nawet u dzieci w wieku przedszkolnym. W piśmiennictwie można znaleźć kilka prac na temat zastosowania badań CEUS u pacjentów pediatrycznych. Największe jak dotychczas przeprowadzono na 51-osobowej grupie dzieci i młodzieży. Wykazano ogólną skuteczność CEUS – na poziomie 95,2%. W cytowanym badaniu użyto środka Levovist® (SHU 508 A) i nie zaobserwowano reakcji niepożądanych⁽¹²⁾.

Thorelius przedstawił wyniki stosowania CEUS u pacjentów dorosłych i dzieci z tęym urazem brzucha⁽¹³⁾. Manetta i wsp.⁽¹⁴⁾ oceniali przydatność SonoVue® w diagnostyce niewielkiego stopnia urazów wątroby i śledziony u dzieci. Valentino i wsp.⁽¹⁵⁾ przebadali 27 dzieci z tęym urazem brzucha i porównali uzyskane wyniki CEUS z badaniami techniką tomografii komputerowej z zastosowaniem środka kontrastującego. Wykazali wysoką skuteczność ultrasonografii, nie obserwując jednocześnie reakcji niepożądanych związanych z podażą dożylną SonoVue®⁽¹⁵⁾.

W kolejnym badaniu stwierdzono, że zastosowanie dożylnego środka kontrastującego SonoVue® pozwala ograniczyć liczbę przeprowadzanych procedur inwazyjnych. Badaniem objęto grupę 30 dzieci po zakończonej procedurze przeszczepienia wątroby⁽¹⁶⁾.

Pozarejestrowane stosowanie środków kontrastujących zostało pośrednio skomentowane w wytycznych European Federation of Societies for Ultrasound in Medicine and Biology (EFSUMB) oraz zaleceniach Dobrej Praktyki Klinicznej (GCP) w następujący sposób: „Zaleca się ostrożność w stosowaniu pozarejestrowanych ultrasonograficznych środków kontrastujących w tkankach, w których uszkodzenia układu mikronaczyniowego mogą mieć poważne implikacje kliniczne, np. w oku, mózgu i w badaniu noworodków”⁽¹⁷⁾. W ten sposób EFSUMB nie wyklucza stosowania CEUS u dzieci. Wydana w 2008 roku aktualizacja wytycznych i zaleceń Dobrej Praktyki Klinicznej dotycząca badań USG z użyciem środków kontrastujących w przypadku zmian o lokalizacji pozawątrobowej zawiera pojedyncze wskazania do stosowania CEUS u dzieci, są nimi uraz narządów mięszsowych jamy brzusznej oraz skręt powrózka nasiennego⁽¹⁸⁾.

Temat ten został również szczegółowo omówiony w kolejnym dokumencie EFSUMB zatytułowanym: *Update 2011 on non-hepatic applications* poprzez publikację korespondencji redaktora i zwolenników metody⁽¹⁹⁾.

In the author's experience contrast-enhanced sonography in children, and adolescents is safe and of additional diagnostic value. Diagnostic certainty in various disease entities can be achieved and expanded. Except one case which resolved spontaneously, it is shown that intravenous use of SonoVue® is safe, even in preschool-children. Several papers present results of CEUS applications in pediatric patients. The largest study reported so far of intravenous contrast agents use in 51 children and adolescents showed an overall accuracy of CEUS of 95.2%. The study utilized Levovist® (SHU 508 A) as contrast agent. No adverse reactions were observed⁽¹²⁾.

Thorelius reports on the use of CEUS in blunt abdominal trauma in adults and in children⁽¹³⁾. Children are also the subject of CEUS exams in another paper describing SonoVue® application in mild liver and splenic trauma⁽¹⁴⁾. Valentino *et al.* examined 27 children with blunt abdominal trauma and compared CEUS with contrast-enhanced computed tomography. A high accuracy of sonography was found and no adverse effects were observed in i.v. use of SonoVue®⁽¹⁵⁾.

The use of SonoVue® in post-transplant patients was studied in 30 pediatric liver transplant recipients. The authors concluded that CEUS improved diagnostic confidence and reduced the need for a more invasive approach⁽¹⁶⁾.

The off-label use issue is indirectly addressed by the European Federation of Societies for Ultrasound in Medicine and Biology (EFSUMB) guidelines and Good Clinical Practice (GCP) recommendations by stating that “Caution should be considered for off label use of UCAs in tissues where damage to microvasculature could have serious clinical implications, such as in the eye, the brain and the neonate”⁽¹⁷⁾. The EFSUMB thereby does not *per se* exclude CEUS use in children. The 2008 update on guidelines and good clinical practice recommendations for contrast enhanced ultrasound in non-hepatic lesions includes some indications for intravenous CEUS in children which are: abdominal solid organs injury and spermatic cord torsion⁽¹⁸⁾.

The topic is very recently dealt with in detail in another EFSUMB document entitled the *Update 2011 on non-hepatic applications* by the correspondence between editor and advocates of the method⁽¹⁹⁾.

Another recent publication discusses intracavitary and intravenous use of CEUS in children in the United States and Europe. Members of the board of the Society for Pediatric Radiology (SPR) established a task force with the mission of spreading knowledge about CEUS in children⁽²⁰⁾.

Whereas conventional B-mode ultrasound in children is performed by many (pediatric) radiologists, many pediatricians and some pediatric surgeons in Europe, information on the use of contrast-enhanced sonography in children became available recently⁽²¹⁾.

From the authors' own knowledge there are some centers in Germany who perform CEUS for diagnosing VUR, however, there are only a couple of centers who do intravenous examinations.

W kolejnej, niedawnej publikacji omawiano dojamowe i dożylnie zastosowania CEUS u dzieci w Stanach Zjednoczonych i w Europie. Członkowie Zarządu Towarzystwa Radiologii Pediatricznej (Society for Pediatric Radiology, SPR) powołali grupę zadaniową, której misją jest upowszechnianie wiedzy o CEUS u dzieci⁽²⁰⁾.

O ile konwencjonalne badania w opcji B-mode są wykonywane przez wielu radiologów (dziecięcych), pediatrów i chirurgów dziecięcych w Europie, o tyle informacje dotyczące stosowania środków kontrastujących u dzieci pojawiły się dopiero niedawno⁽²¹⁾. Według wiedzy autora w Niemczech istnieje kilka ośrodków wykonujących CEUS w diagnostyce VUR, jednak niewiele spośród nich przeprowadza badania z podaniem dożylnym.

Trzeba pamiętać, że ultrasonograficzne środki kontrastujące nie uzyskały dotąd rejestracji u dzieci. Z tego względu ich stosowanie nadal nie jest popularne wśród radiologów, choć uzasadnione – pod warunkiem udzielenia pełnej informacji rodzicom albo pacjentom nastoletnim oraz uzyskania świadomej zgody. Aby przekonać radiologów, klinicystów i rodziców do metod CEUS, należy podkreślać brak zagrożenia ze strony promieniowania jonizującego, konieczności sedacji czy znieczulenia. Istotne jest także zdobywanie przez radiologów umiejętności w zakresie stosowania ultrasonograficznych środków kontrastujących. Zagadnienie to omówiono szczegółowo w innych publikacjach⁽²²⁾.

Nie dysponujemy obecnie opracowaniami dotyczącymi dzieci, jednak duże wieloośrodkowe badania przeprowadzone u pacjentów dorosłych są bardzo obiecujące⁽²³⁾.

Wszyscy główni producenci sprzętu ultrasonograficznego dostosowali aparaty wyższych klas do badań CEUS. Dotyczy to przede wszystkim badań wykonywanych głowicą typu convex. Ponieważ badanie CEUS u dzieci oraz obrazowanie narządów położonych powierzchownie u pacjentów dorosłych wymaga zastosowania głowic liniowych, należy przekonać branżę ultrasonograficzną o potrzebie dostosowania do tej techniki większego zakresu głowic.

Konflikt interesów

Autor nie zgłasza żadnych finansowych ani osobistych powiązań z innymi osobami lub organizacjami, które mogłyby negatywnie wpłynąć na treść publikacji oraz rościć sobie prawo do tej publikacji.

Piśmiennictwo

- Schlieff R: Ultrasound contrast agents. *Curr Opin Radiol* 1991; 3: 198–207.
- Schlieff R, Bauer A: [Ultrasound contrast media. New perspectives in ultrasound diagnosis]. *Radiologie* 1996; 36: 51–57.
- Bosio M: Cystosonography with echocontrast: a new imaging modality to detect vesicoureteric reflux in children. *Pediatr Radiol* 1998; 28: 250–255.
- Darge K, Dütting T, Zieger B, Möhring K, Rohrschneider W, Tröger J: [Diagnosis of vesicoureteral reflux with echo-enhanced micturition urosonography]. *Radiologie* 1998; 38: 405–409.
- Mentzel HJ, Vogt S, Patzer L, Schubert R, John U, Misselwitz J *et al.*: Contrast-enhanced sonography of vesicoureterorenal reflux in children: preliminary results. *AJR Am J Roentgenol* 1999; 173: 737–740.
- Kenda RB, Novljan G, Kenig A, Hojker S, Fettich JJ: Echo-enhanced ultrasound voiding cystography in children: a new approach. *Pediatr Nephrol* 2000; 14: 297–300.
- Farina R, Arena C, Pennisi F, Di Benedetto V, Politi G, Di Benedetto A: Vesico-ureteral reflux: diagnosis and staging with voiding color Doppler US: preliminary experience. *Eur J Radiol* 2000; 35: 49–53.

It has to be taken into consideration that echo-enhancing agents so far are not approved by the authorities. For that reason their off-label use is rather uncommon to radiologists, however, is justifiable as long as parents and adolescent patients receive sufficient information and as long as informed consent is obtained. The availability of ultrasonography which is devoid of ionizing radiation and need of sedation or anesthesia must be emphasized to convince more radiologists and clinicians, and parents. Since radiologists are the ones who know about advantages and limitations of the various imaging methods, including use of contrast media, they are supposed to either become skilled in this method themselves or find ways to train sonographers. This topic is discussed in detail elsewhere⁽²²⁾. As long as there is lack of statistically relevant data in children, results from adult's comparative studies need to be employed. These are very promising as shown by a large national multicenter trial⁽²³⁾.

All major ultrasound machine manufacturing companies optimized their premium machines for CEUS recently, but mainly for scanning with low-frequency curved-array probes. While CEUS in children or superficial organs in adults require optimization of linear probes for CEUS, the industry needs to be convinced about the need for optimizing the technique across a broader range of ultrasound probes.

Conflict of interest

Author does not report any financial or personal links with other persons or organizations, which might affect negatively the content of this publication and/or claim authorship rights to this publication.

8. Schneider M: SonoVue, a new ultrasound contrast agent. *Eur Radiol* 1999; 9 Suppl 3: S347–S348.
9. Ascenti G, Zimbaro G, Mazziotti S, Chimenz R, Fede C, Visalli C *et al.*: Harmonic US imaging of vesicoureteric reflux in children: usefulness of a second generation US contrast agent. *Pediatr Radiol* 2004; 34: 481–487.
10. Darge K: Voiding urosonography with US contrast agents for the diagnosis of vesicoureteric reflux in children. II. Comparison with radiological examinations. *Pediatr Radiol* 2008; 38: 54–63.
11. Stenzel M, Dahse HP, Rößler E, Stobbe G: Methodenvergleich Miktionszystourethrographie (MCU) vs. Miktionsurosonographie (MUS) zur Detektion und Graduierung des VUR. *Ultraschall Med* 2004; 25 – P_09_17.
12. Riccabona M, Uggowitz M, Klein E, Lindbichler F, Ebner F, Fotter R: Echo-enhanced color Doppler sonography in children and adolescents. *J Ultrasound Med* 2000; 19: 789–796.
13. Thorelius L: Emergency real-time contrast-enhanced ultrasonography for detection of solid organ injuries. *Eur Radiol* 2007; 17 Suppl 6: F107–F111.
14. Manetta R, Pistoia ML, Bultrini C, Stavroulis E, Di Cesare E, Masciocchi C: Ultrasound enhanced with sulphur-hexafluoride-filled microbubbles agent (SonoVue) in the follow-up of mild liver and spleen trauma. *Radiol Med* 2009; 114: 771–779.
15. Valentino M, Serra C, Pavlica P, Labate AM, Lima M, Baroncini S *et al.*: Blunt abdominal trauma: diagnostic performance of contrast-enhanced US in children – initial experience. *Radiology* 2008; 246: 903–909.
16. Bonini G, Pezzotta G, Morzenti C, Agazzi R, Nani R: Contrast-enhanced ultrasound with SonoVue in the evaluation of postoperative complications in pediatric liver transplant recipients. *J Ultrasound* 2007; 10: 99–106.
17. Claudon M, Cosgrove D, Albrecht T, Bolondi L, Bosio M, Calliada F *et al.*: Guidelines and good clinical practice recommendations for contrast enhanced ultrasound (CEUS) – update 2008. *Ultraschall Med* 2008; 29: 28–44.
18. Piscaglia F, Nolsøe C, Dietrich CF, Cosgrove DO, Gilja OH, Bachmann Nielsen M *et al.*: The EFSUMB Guidelines and Recommendations on the Clinical Practice of Contrast Enhanced Ultrasound (CEUS): update 2011 on non-hepatic applications. *Ultraschall Med* 2012; 33: 33–59.
19. Piskunowicz M, Kosiak W, Irga N: Primum non nocere? Why can't we use second generation ultrasound contrast agents for the examination of children? *Ultraschall Med* 2011; 32: 83–86.
20. Riccabona M: Application of a second-generation US contrast agent in infants and children – a European questionnaire-based survey. *Pediatr Radiol* 2012; 42: 1471–1480.
21. Darge K: CEUS task force of the Society for Pediatric Radiology: Contrast-enhanced US (CEUS) in children: ready for prime time in the United States. *Pediatr Radiol* 2011; 41: 1486–1488.
22. Sidhu PS: The EFSUMB guidelines for contrast-enhanced ultrasound are comprehensive and informative for good clinical practice: will radiologists take the lead? *Br J Radiol* 2008; 81: 524–525.
23. Seitz K, Strobel D, Bernatik T, Blank W, Friedrich-Rust M, von Herbay A *et al.*: Contrast-Enhanced Ultrasound (CEUS) for the characterization of focal liver lesions – prospective comparison in clinical practice: CEUS vs. CT (DEGUM multicenter trial). *Ultraschall Med* 2009; 30: 383–389.