

Impacto da escleroterapia com espuma de polidocanol guiada por ultrassom em pacientes com úlcera venosa

Impact of ultrasound-guided polidocanol foam sclerotherapy in patients with venous ulcers

Melissa Andreia de Moraes Silva¹, Álefy Zanelato Pereira Araujo¹, Jéssica Funchal do Amaral¹, Seleno Glauber de Jesus-Silva¹, Rodolfo Souza Cardoso¹, Fausto Miranda Júnior²

Resumo

Contexto: A escleroterapia com espuma de polidocanol guiada por ultrassom tem sido utilizada no tratamento de pacientes com úlceras venosas. É um procedimento minimamente invasivo e de fácil execução, porém apresenta taxas de recidiva elevadas. **Objetivos:** Relatar a evolução a curto e médio prazo de pacientes com úlcera venosa tratados com escleroterapia com espuma de polidocanol guiada por ultrassom. **Métodos:** Foram reavaliados 19 pacientes submetidos ao tratamento de escleroterapia com espuma de polidocanol guiada por ultrassom no período de janeiro de 2013 a dezembro de 2014. Foram analisados tempo de cicatrização da úlcera, melhora de sintomas clínicos, recanalização das veias tratadas, recidiva dos sintomas e da úlcera venosa. **Resultados:** Foram analisados 15 pacientes do sexo feminino (78,9%) e quatro do sexo masculino (21,1%). A média geral de idade foi de 53 anos. O tempo de seguimento dos pacientes variou de 448 dias a 1.276 dias (média de 791 dias). O tempo médio de presença das úlceras foi de 53 meses. Na avaliação pós-procedimento, foram observadas recanalização total em 15,7%, recanalização parcial em 21% e oclusão em 47,3% das veias tratadas. Apenas em um caso foi observada recidiva da úlcera. Pela avaliação das médias do *Venous Clinical Severity Score* (VCSS), houve diferença significativa antes e após o procedimento, com variação entre os grupos de 11,2 ($p < 0,01$). **Conclusões:** A escleroterapia por espuma guiada por ultrassom apresenta altas taxas de sucesso terapêutico, com índices de cicatrização de úlceras venosas elevados.

Palavras-chave: escleroterapia; úlcera varicosa; cicatrização; recidiva.

Abstract

Background: Ultrasound-guided polidocanol foam sclerotherapy is used to treat patients with venous ulcers. It is a minimally invasive procedure and is simple to perform, but it has high relapse rates. **Objectives:** To report short to medium term results in patients with venous ulcers treated using ultrasound-guided polidocanol foam sclerotherapy. **Methods:** A sample of 19 patients who had been treated with ultrasound-guided polidocanol foam sclerotherapy between January 2013 and December 2014 were followed-up. Time taken for ulcers to heal, improvement of clinical symptoms, recanalization of treated veins, and relapse of symptoms and of venous ulcers were analyzed. **Results:** Fifteen of the patients analyzed were female (78.9%) and four were male (21.1%). Overall mean age was 53 years. Follow-up times ranged from 448 days to 1,276 days (mean of 791 days). The mean duration of active ulcers was 53 months. At postoperative follow-up assessments, total recanalization was observed in 15.7%, partial recanalization in 21%, and occlusion in 47.3% of the veins that had been treated. There was only one case of ulcer relapse. Analysis of mean Venous Clinical Severity Scores (VCSS) revealed a significant difference from before to after the procedure, with a variation of 11.2 ($p < 0.01$). **Conclusions:** Ultrasound-guided foam sclerotherapy has high rates of therapeutic success and achieves high rates of venous ulcer healing.

Keywords: sclerotherapy; varicose ulcer; healing; relapse.

¹ Faculdade de Medicina de Itajubá – FMI, Cirurgia Vascular, Itajubá, MG, Brasil.

² Universidade Federal de São Paulo – UNIFESP, Escola Paulista de Medicina, Cirurgia Vascular, São Paulo, SP, Brasil.

Fonte de financiamento: Nenhuma.

Conflito de interesse: Os autores declararam não haver conflitos de interesse que precisam ser informados.

Submetido em: Abril 21, 2017. Aceito em: Julho 24, 2017.

■ INTRODUÇÃO

As veias varicosas são manifestações resultantes da insuficiência venosa crônica (IVC) decorrente da hipertensão venosa de longa duração^{1,2}. Ocorre em 25% das mulheres e 15% dos homens em idade produtiva¹, trazendo um grande impacto socioeconômico e também na qualidade de vida desses indivíduos.

Estudos brasileiros encontraram uma prevalência da IVC de 35,5% da população³, sendo que a estimativa de prevalência de úlcera venosa varia entre 0,2 e 1,0%⁴. Outros estudos também publicados no país, por sua vez, verificaram a prevalência de sinais avançados relacionados a varizes e encontraram uma média de 19,7% para edema, 5,7% para hiperpigmentação, 1,4% para eczema e 0,6% para dermatofibrose⁵.

Desde 1994, a classificação das doenças venosas, baseada em dados clínicos (C), etiologia (E), distribuição anatômica (A) e a fisiopatologia (P), denominada classificação CEAP⁶, vem sendo utilizada globalmente, com algumas modificações realizadas em 2004 para aprimorá-la⁷. A avaliação clínica por si só não estabelece os níveis anatômicos envolvidos, sendo necessário o uso de exames complementares⁸. Dentre os métodos não invasivos, o mais utilizado é a ultrassonografia Doppler colorida, método indolor que pode ser aplicado quantas vezes forem necessárias, com a vantagem de confirmar o diagnóstico tanto pela avaliação do diâmetro das veias como pela presença de refluxo ou oclusões. É considerado um dos métodos para determinação acurada da distribuição e extensão da doença venosa⁹.

A escleroterapia com espuma de polidocanol, um dos tratamentos usados na IVC, possui a vantagem de: ser um procedimento minimamente invasivo e de fácil execução, podendo ser feita a nível ambulatorial e proporcionando ao paciente o retorno domiciliar precoce e uma retomada de atividades cotidianas. Não existem limitações de execução técnica em recidivas, visto que, em casos de recanalização, os mesmos pacientes podem ser submetidos novamente ao método¹⁰. O polidocanol, agente comumente usado nesse tipo de terapia na forma de espuma, é indolor e possui uma baixa incidência de reações alérgicas. O sucesso terapêutico se evidenciou no estudo de Gonzalez-Zeh et al.¹¹, o qual demonstrou que após 1 ano, houve sucesso no procedimento de ablação em 77% dos indivíduos.

A técnica atual é baseada nos métodos de Tessari et al.¹², em que uma mistura de líquido esclerosante e ar forma uma espuma através de agitação utilizando duas seringas conectadas entre si por uma torneira de três vias. A injeção de espuma pode ser auxiliada

por ultrassom com Doppler. Este contribui para guiar a punção e observar, durante o procedimento, a progressão da espuma pelo segmento venoso a ser tratado^{13,14}.

O objetivo do presente estudo é relatar o desfecho e a evolução a curto e médio prazo de pacientes com IVC de membros inferiores com úlcera tratados com escleroterapia com espuma de polidocanol guiada por ultrassom.

■ MÉTODOS

Estudo descritivo de pacientes com IVC CEAP C6 submetidos ao tratamento de espuma com polidocanol guiada por ultrassom no Serviço de Cirurgia Vascular de um hospital-escola no período de janeiro de 2013 a dezembro de 2014. Os dados do período do tratamento inicial foram coletados com base em um banco de dados existente no serviço. Através de entrevista pré-estruturada, os pacientes foram reavaliados em nova consulta no período de setembro de 2015 a dezembro de 2015. Foram incluídos no estudo todos os pacientes com faixa etária de 18 a 80 anos de idade, portadores de úlcera venosa e submetidos a escleroterapia com espuma de polidocanol guiada por ultrassom. Foram excluídos pacientes gestantes, menores de 18 anos, maiores de 80 anos, com antecedente de trombose venosa profunda recente ou tardia não recanalizada, ou com doença arterial crônica e doença arterial aguda.

Através da pesquisa do banco de dados, foram recolhidos parâmetros como: nome do paciente, idade, sexo, registro do prontuário, membro afetado, comorbidades, veia tratada e data do procedimento. Além disso, foram coletadas informações do exame de Doppler anterior ao tratamento, analisando assim o refluxo no sistema venoso profundo e superficial.

Na reavaliação dos pacientes, foi realizado novo exame físico, coleta de informações complementares relacionadas com a cicatrização da úlcera e com os procedimentos realizados e foi observado, ainda, se houve ou não recidiva da úlcera. Nesse mesmo momento, foi realizada uma nova ultrassonografia com Doppler para avaliar, através de um profissional treinado, as veias tratadas previamente. Os parâmetros analisados foram a permanência da oclusão ou a recanalização total ou parcial da veia tratada.

Parâmetros do escore internacional *Venous Clinical Severity Score* (VCSS) foram incluídos na análise antes e depois da escleroterapia. Por meio desse escore, avalia-se a gravidade da IVC através dos parâmetros numéricos relacionados com dor, varizes, edema venoso, inflamação, endurecimento, número de úlceras,

duração da úlcera, tamanho maior da úlcera, terapia compressiva e pigmentação da pele¹⁵.

As variáveis categóricas foram submetidas a análise estatística descritiva com média e mediana. O tempo de cicatrização foi calculado a partir da data da primeira sessão do tratamento. O tempo de recorrência foi calculado a partir da data de cicatrização da úlcera. Para a análise dos valores de VCSS pré e pós-tratamento, foi utilizado o teste paramétrico *t* de Student para amostras pareadas.

A realização deste estudo foi aprovada pelo Comitê de Ética e Pesquisa da instituição e pela Plataforma Brasil sob número de parecer 1.111.919.

RESULTADOS

No período analisado, 73 pacientes com úlcera venosa foram tratados. Foi realizada a reavaliação clínica de 19 pacientes (26%), após convocação por contato telefônico, com tempo de seguimento variando de 448 dias a 1.276 dias (média de 791 dias). Houve dificuldade no recrutamento da maior parte dos pacientes, principalmente devido ao fato de residirem em cidades distantes do serviço de origem (52 pacientes), tornando a amostra analisada menor que o número total tratado.

Dos 19 pacientes que realizaram a reavaliação, 15 eram do sexo feminino (78,9%) e 4 eram do sexo masculino (21,1%). A média geral de idade foi de 63,6 anos. Nove pacientes apresentavam comorbidades associadas (47,3%). A mais prevalente foi hipertensão arterial sistêmica, presente em seis dos 19 pacientes (31,5%), seguida de diabetes melito, presente em dois dos 19 pacientes (10,5%), e cirrose hepática, presente em um paciente (5,3%).

O membro mais acometido pela úlcera venosa foi o membro inferior esquerdo, afetado em 10 dos 19 pacientes avaliados (52,6%). O tempo médio de atividade das úlceras foi de 53 meses.

Treze dos 19 pacientes (68,42%) passaram por apenas uma aplicação, e seis dos 19 (31,5%) passaram por mais de uma aplicação da espuma, com taxa de cicatrização de 89% (Figuras 1A e 1B), em um tempo médio de 31,94 dias (Figura 2).

O padrão de refluxo venoso pré-tratamento nos membros tratados foi encontrado com distribuição irregular entre sistemas venosos profundo, superficial e perfuro-comunicantes. Apenas um paciente apresentou refluxo em sistema venoso profundo (5,2% dos membros). O maior número dos casos (12 pacientes) apresentou refluxo de veia safena magna em toda sua extensão. Um paciente apresentava refluxo segmentar em veia safena magna apenas em perna. A veia

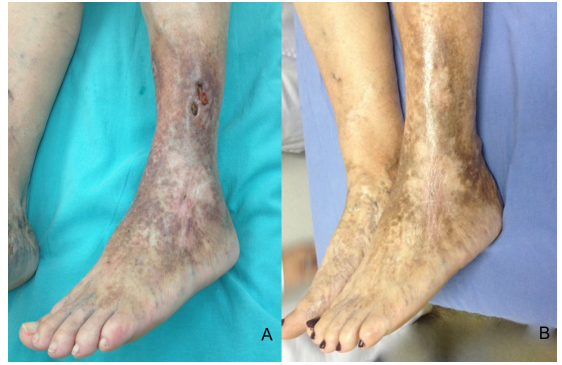


Figura 1. (A) Úlcera venosa ativa em face lateral de perna esquerda; (B) Pós-tratamento com escleroterapia com espuma de polidocanol guiada por ultrassom, com tempo de cicatrização de 30 dias.

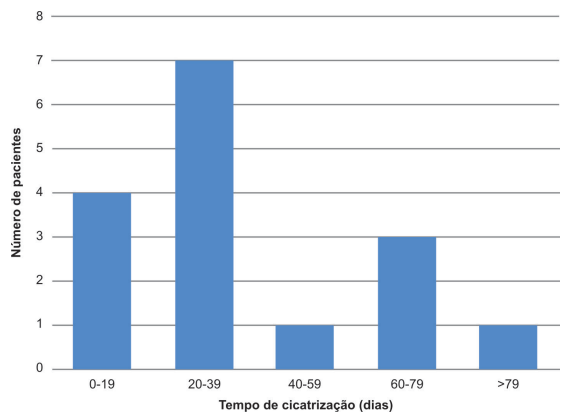


Figura 2. Distribuição do período (em dias) da cicatrização da úlcera após o procedimento.

safena parva foi considerada incompetente em quatro membros, sendo que em um deles houve a associação de refluxo em veia safena magna. Dois pacientes (10% dos casos) apresentavam apenas refluxo de sistema pérforo-comunicante.

Na avaliação após o procedimento, foi observada recanalização total de 21%; recanalização parcial de 26% e oclusão de 53%. Porém, só houve recidiva de úlcera em apenas um caso (5%), com 728 dias após o tratamento inicial. Esse caso apresentava recanalização total da veia safena magna tratada previamente.

Antes do tratamento os valores de VCSS encontrados variaram de 12 a 28 (média de 18,7). Após o tratamento, os novos valores variaram entre 3 e 22 (média de 7,5). Apenas em um caso observou-se piora clínica, com aumento de 17 para 22. Houve alteração significativa dos valores da VCSS antes e após o procedimento ($p < 0,01$), com média de 11,2. Utilizando como intervalo de confiança de 95%, os valores variaram em números absolutos de 8,2 a 14,1 (Figura 3).

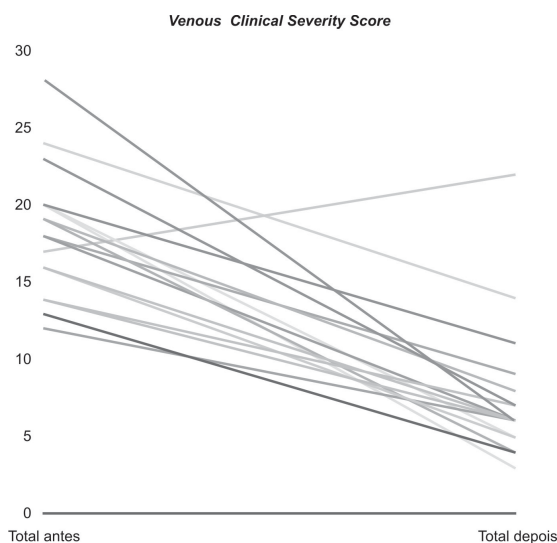


Figura 3. Distribuição dos valores do *Venous Clinical Severity Score* (VCSS) dos pacientes antes e após a escleroterapia com espuma de polidocanol guiada por ultrassom.

DISCUSSÃO

A escleroterapia é alternativa eficaz e atraente para o tratamento da insuficiência venosa crônica com refluxo observado em sistema superficial e pérfuro-comunicante. Pode ser utilizada facilmente em regimes ambulatoriais, principalmente a escleroterapia com espuma.

O tempo de acompanhamento desta amostra é superior a vários trabalhos já publicados. Com período de 448 dias a 1.276 dias (média de 791 dias), foi possível analisar a longo prazo o efeito do tratamento esclerosante no grupo específico de pacientes com úlcera, enfatizando a ocorrência de recidivas e recanalizações das veias tratadas.

O perfil epidemiológico dos pacientes analisados neste estudo é heterogêneo. Trata-se de uma amostra pequena, mas que mantém o padrão dos outros relatos já publicados, que engloba pacientes de várias faixas etárias e com múltiplas comorbidades^{10,15}.

Em um estudo para a avaliação dos resultados imediatos a fim de avaliar a eficácia do procedimento, provou-se que uma única sessão foi suficiente para tratar 58% dos pacientes portadores de IVC. A eliminação completa das veias varicosas ocorreu em 87% dos indivíduos¹⁶, indicando sucesso terapêutico elevado. Esse grupo não pode ser comparado ao do presente estudo, visto que o desfecho analisado no primeiro estudo foi a eliminação das veias varicosas, e no atual estudo foi a oclusão da veia ou cicatrização da úlcera.

Em relação aos portadores de IVC grave, Silva et al¹⁷. mostraram que a escleroterapia por espuma

guiada por ultrassom possui um efeito significativo sobre os pacientes. Houve cicatrização da úlcera em 84,2% dos casos, com um tempo médio de 37 dias. A recanalização ocorreu em uma porcentagem de 31,5%, porém associado a sintomas e reaparecimento da úlcera foi de 11,8%.

O presente estudo demonstrou índices de cicatrização das úlceras semelhantes aos relatados na literatura. O índice de 89% (em 791 dias) é semelhante ao estudo de Howard et al., em que se observou um índice de cicatrização de úlcera de 86% em 12 meses, mostrando a eficácia da escleroterapia por espuma a longo prazo em estágios C6 da classificação CEAP de IVC¹⁸. A recorrência da úlcera venosa no atual estudo foi observada em 5,2%. Segundo Grover et al., em 50 membros, com uma mediana de acompanhamento de 15,2 meses, houve uma recorrência de 4/50 (8%) em 12 meses¹⁹.

Foi observado no presente estudo taxas de recanalizações parciais e totais pós- tratamento de 26% e 21%, respectivamente. Em alguns aspectos, esses resultados são semelhantes aos relatados por Howard et al.¹⁸, que observaram uma completa recanalização em 27% e recanalização parcial em 58%. Wiliamsson et al²⁰. observaram, após um ano, através do ultrassom com Doppler, 86% (25/29) das veias examinadas ocluídas, uma parcialmente ocluída e três recanalizadas. Esses valores são diferentes dos que encontramos no presente estudo. Vários fatores influenciam as taxas de recanalização, como os diâmetros das veias tratadas, por exemplo. Porém, essa informação não foi estudada neste momento.

O VCSS foi outro critério analisado pré e pós procedimento. Masuda et al²¹. notaram melhora significativa nos escores de 37 pacientes com úlcera ativa tratados com espuma de polidocanol. Apenas um dos pacientes do atual estudo obteve pontuação maior no pós-procedimento, indicando piora. Trata-se de paciente que mantém úlcera ativa, mesmo com o uso de compressão elástica pós-tratamento.

Apesar do tamanho pequeno da amostra, foi possível analisar algumas variáveis importantes para o real entendimento desse tipo de tratamento utilizado na IVC. Há projeção para manter acompanhamento desses pacientes, com a inclusão de novos casos, para programação de nova análise.

CONCLUSÃO

A escleroterapia por espuma guiada por ultrassom apresenta altas taxas de sucesso terapêutico, além de índices de cicatrização de úlceras venosas elevados e duradouros a curto e médio prazo. Ocorreu recanalização

das veias tratadas em número expressivo; porém, na maior parte dos casos esse fato não gera piora na gravidade da doença.

REFERÊNCIAS

- Abreu J, Pitta G, Miranda F Jr. Doppler ultrasonography of the femoral popliteal segment in patients with venous ulcer. *J Vasc Bras.* 2012;11(4):277-85. <http://dx.doi.org/10.1590/S1677-54492012000400005>.
- Figueiredo M, Filho AD. Avaliação do efeito da meia elástica na hemodinâmica venosa dos membros inferiores de pacientes com insuficiência venosa crônica. *J Vasc Bras.* 2004;3(3):231-7.
- Moura RMF, Gonçalves GS, Navarro TP, Brito RR, Dias RC. Correlação entre classificação clínica CEAP e qualidade de vida na doença venosa crônica. *Rev Bras Fisioter.* 2010;14(2):99-105. PMID:20464164. <http://dx.doi.org/10.1590/S1413-35552010005000007>.
- Cornwall JV, Doré CJ, Lewis JD. Leg ulcers: epidemiology and aetiology. *Br J Surg.* 1986;73(9):693-6. PMID:3756430. <http://dx.doi.org/10.1002/bjs.1800730905>.
- Sandri GA. Tratamento endovascular das obstruções venosas crônicas do segmento iliocaval. *J Vasc Bras.* 2011;10(2):137-44. <http://dx.doi.org/10.1590/S1677-54492011000200008>.
- França LH, Tavares V. Insuficiência venosa crônica: uma atualização. *J Vasc Bras.* 2003;2(4):18-28.
- Eklöf B, Rutherford RB, Bergan JJ, et al. Revision of the CEAP classification for chronic venous disorders: consensus statement. *J Vasc Surg.* 2004;40(6):1248-52. PMID:15622385. <http://dx.doi.org/10.1016/j.jvs.2004.09.027>.
- Saliba OA Jr, Giannini M, Rollo HA. Métodos de diagnóstico não-invasivos para avaliação da insuficiência venosa dos membros inferiores. *J Vasc Bras.* 2007;6(3):266-75. <http://dx.doi.org/10.1590/S1677-54492007000300010>.
- Santos RF, Porfírio GJ, Pitta GB. A diferença na qualidade de vida de pacientes com doença venosa crônica leve e grave. *J Vasc Bras.* 2009;8(2):143-7. <http://dx.doi.org/10.1590/S1677-54492009000200008>.
- Shadid N, Ceulen R, Nelemaans P, et al. Randomized clinical trial of ultrasound-guided foam sclerotherapy versus surgery for the incompetent great saphenous vein. *Br J Surg.* 2012;99(8):1062-70. PMID:22627969. <http://dx.doi.org/10.1002/bjs.8781>.
- Gonzalez-Zeh R, Armisen R, Barahona S. Endovenous laser and echo-guided foam ablation in great saphenous vein reflux: one-year follow-up results. *J Vasc Surg.* 2008;48(4):940-6. PMID:18639418. <http://dx.doi.org/10.1016/j.jvs.2008.05.062>.
- Tessari L, Cavezzi A, Frullini A. Preliminary experience with a new sclerosing foam in the treatment of varicose veins. *Dermatol Surg.* 2001;27(1):58-60. PMID:11231246.
- Campos V Jr. Estudo comparativo entre escleroterapia com espuma de polidocanol e cirurgia convencional no tratamento de varizes primárias dos membros inferiores em portadores de úlcera venosa [tese]. São Paulo: Faculdade de Medicina, Universidade de São Paulo; 2014.
- Rabe E, Otto J, Schliephake D, Pannier F. Efficacy and safety of great saphenous vein sclerotherapy using standardised polidocanol foam (ESAF): a randomised controlled multicentre clinical trial. *Eur J Vasc Endovasc Surg.* 2008;35(2):238-45. PMID:17988905. <http://dx.doi.org/10.1016/j.ejvs.2007.09.006>.
- Rutherford RB, Padberg FT Jr, Comerota AJ, Kistner RL, Meissner MH, Moneta GL. Venous severity scoring: an adjunct to venous outcome assessment. *J Vasc Surg.* 2000;31(6):1307-12. PMID:10842165. <http://dx.doi.org/10.1067/mva.2000.107094>.
- Kakkos SK, Bountouroglou DG, Azzam M, Kalodiki E, Daskalopoulos M, Geroulakos G. Effectiveness and safety of ultrasound-guided foam sclerotherapy for recurrent varicose veins: immediate results. *J Endovasc Ther.* 2006;13(3):357-64. PMID:16784324. <http://dx.doi.org/10.1583/05-1781.1>.
- Silva MAM, Burihan MC, Barros OC, Nasser F, Ingrund JC, Nesser A. Resultados do tratamento da Insuficiência Venosa Crônica grave com espuma de polidocanol guiada por ultrassom. *J Vasc Bras.* 2012;11(3):206-11. <http://dx.doi.org/10.1590/S1677-54492012000300007>.
- Howard JK, Slim FJ, Wakely MC, et al. Recanalisation and ulcer recurrence rates following ultrasound-guided foam sclerotherapy. *Phlebology.* 2015;31(7):506-13. PMID:26224059. <http://dx.doi.org/10.1177/0268355515598450>.
- Grover G, Tanase A, Elstone A, Ashley S. Chronic venous leg ulcers: effects of foam sclerotherapy on healing and recurrence. *Phlebology.* 2016;31(1):34-41. PMID:25351907. <http://dx.doi.org/10.1177/0268355514557854>.
- Williamsson C, Danielsson P, Smith L. Catheter-directed foam sclerotherapy for chronic venous leg ulcers. *Phlebology.* 2014;29(10):688-93. PMID:24072751. <http://dx.doi.org/10.1177/0268355513505506>.
- Masuda EM, Kessler DM, Lurie F, Puggioni A, Kistner RL, Eklöf B. The effect of ultrasound-guided sclerotherapy of incompetent perforator veins on venous clinical severity and disability scores. *J Vasc Surg.* 2006;43(3):551-6, discussion 556-7. PMID:16520171. <http://dx.doi.org/10.1016/j.jvs.2005.11.038>.

Correspondência

Melissa Andreia de Moraes Silva
Avenida BPS, 492/1001
CEP 37500-177 - Itajubá (MG), Brasil
Tel.: (35) 99904-7400
E-mail: meldemoraes@gmail.com

Informações sobre os autores

MAMS - Médica, Especialista em Cirurgia Vasculare Ultrasonografia Vasculare Professora da Disciplina de Cirurgia Vasculare da Faculdade de Medicina de Itajubá (FMI).
AZPA, JFA - Acadêmicos do 6º ano de Medicina da Faculdade de Medicina de Itajubá (FMI).
SCJS, RSC - Médicos; Especialistas em Cirurgia Vasculare Radiologia Intervencionista; Professores da Disciplina de Introdução aos Procedimentos Minimamente Invasivos da Faculdade de Medicina de Itajubá (FMI).
FMJ - Médico, Professor Titular e Afiliado da Disciplina de Cirurgia Vasculare da Escola Paulista de Medicina da Universidade Federal de São Paulo (UNIFESP).

Contribuições dos autores

Concepção e desenho do estudo: MAMS
Análise e interpretação dos dados: MAMS, AZPA, JFA
Coleta de dados: AZPA, JFA
Redação do artigo: MAMS, AZPA, JFA
Revisão crítica do texto: MAMS, AZPA, JFA, SCJS, RSC, FMJ
Aprovação final do artigo*: MAMS, AZPA, JFA, SCJS, RSC, FMJ
Análise estatística: N/A.
Responsabilidade geral pelo estudo: MAMS

* Todos os autores leram e aprovaram a versão final submetida ao *J Vasc Bras.*

Impact of ultrasound-guided polidocanol foam sclerotherapy in patients with venous ulcers

Impacto da escleroterapia com espuma de polidocanol guiada por ultrassom em pacientes com úlcera venosa

Melissa Andreia de Moraes Silva¹, Álefy Zanelato Pereira Araujo¹, Jéssica Funchal do Amaral¹, Seleno Glauber de Jesus-Silva¹, Rodolfo Souza Cardoso¹, Fausto Miranda Júnior²

Abstract

Background: Ultrasound-guided polidocanol foam sclerotherapy is used to treat patients with venous ulcers. It is a minimally invasive procedure and is simple to perform, but it has high relapse rates. **Objectives:** To report short to medium term results in patients with venous ulcers treated using ultrasound-guided polidocanol foam sclerotherapy. **Methods:** A sample of 19 patients who had been treated with ultrasound-guided polidocanol foam sclerotherapy between January 2013 and December 2014 were followed-up. Time taken for ulcers to heal, improvement of clinical symptoms, recanalization of treated veins, and relapse of symptoms and of venous ulcers were analyzed. **Results:** Fifteen of the patients analyzed were female (78.9%) and four were male (21.1%). Overall mean age was 53 years. Follow-up times ranged from 448 days to 1,276 days (mean of 791 days). The mean duration of active ulcers was 53 months. At postoperative follow-up assessments, total recanalization was observed in 15.7%, partial recanalization in 21%, and occlusion in 47.3% of the veins that had been treated. There was only one case of ulcer relapse. Analysis of mean Venous Clinical Severity Scores (VCSS) revealed a significant difference from before to after the procedure, with a variation of 11.2 ($p < 0.01$). **Conclusions:** Ultrasound-guided foam sclerotherapy has high rates of therapeutic success and achieves high rates of venous ulcer healing.

Keywords: sclerotherapy; varicose ulcer; healing; relapse.

Resumo

Contexto: A escleroterapia com espuma de polidocanol guiada por ultrassom tem sido utilizada no tratamento de pacientes com úlceras venosas. É um procedimento minimamente invasivo e de fácil execução, porém apresenta taxas de recidiva elevadas. **Objetivos:** Relatar a evolução a curto e médio prazo de pacientes com úlcera venosa tratados com escleroterapia com espuma de polidocanol guiada por ultrassom. **Métodos:** Foram reavaliados 19 pacientes submetidos ao tratamento de escleroterapia com espuma de polidocanol guiada por ultrassom no período de janeiro de 2013 a dezembro de 2014. Foram analisados tempo de cicatrização da úlcera, melhora de sintomas clínicos, recanalização das veias tratadas, recidiva dos sintomas e da úlcera venosa. **Resultados:** Foram analisados 15 pacientes do sexo feminino (78,9%) e quatro do sexo masculino (21,1%). A média geral de idade foi de 53 anos. O tempo de seguimento dos pacientes variou de 448 dias a 1.276 dias (média de 791 dias). O tempo médio de presença das úlceras foi de 53 meses. Na avaliação pós-procedimento, foram observadas recanalização total em 15,7%, recanalização parcial em 21% e oclusão em 47,3% das veias tratadas. Apenas em um caso foi observada recidiva da úlcera. Pela avaliação das médias do *Venous Clinical Severity Score* (VCSS), houve diferença significativa antes e após o procedimento, com variação entre os grupos de 11,2 ($p < 0,01$). **Conclusões:** A escleroterapia por espuma guiada por ultrassom apresenta altas taxas de sucesso terapêutico, com índices de cicatrização de úlceras venosas elevados.

Palavras-chave: escleroterapia; úlcera varicosa; cicatrização; recidiva.

¹ Faculdade de Medicina de Itajubá – FMI, Cirurgia Vascular, Itajubá, MG, Brazil.

² Universidade Federal de São Paulo – UNIFESP, Escola Paulista de Medicina, Cirurgia Vascular, São Paulo, SP, Brazil.

Financial support: None.

Conflicts of interest: No conflicts of interest declared concerning the publication of this article.

Submitted: April 21, 2017. Accepted: July 24, 2017.

The study was carried out at Hospital Escola de Itajubá, Faculdade de Medicina de Itajubá (FMI), Itajubá, MG, Brazil.

■ INTRODUCTION

Varicose veins are manifestations of chronic venous insufficiency (CVI) resulting from long duration venous hypertension.^{1,2} They affect 25% of women and 15% of men of working age,¹ have a major socioeconomic impact, and are highly detrimental to patients' quality of life.

Brazilian studies have reported a CVI prevalence of 35.5% of the population,³ while estimates of the prevalence of venous ulcers vary from 0.2 to 1.0%.⁴ In turn, other studies published in the country have investigated the prevalence of advanced signs related to varicose veins, finding mean rates of 19.7% for edema, 5.7% for hyperpigmentation, 1.4% for eczema, and 0.6% for dermatofibrosis.⁵

Since 1994, a classification of venous diseases based on clinical data (C), etiology (E), anatomic distribution (A) and pathophysiology (P), known as the CEAP classification,⁶ has been adopted worldwide, although certain modifications were introduced in 2004 to improve it.⁷ Clinical assessment alone does not determine the anatomic levels involved, for which additional tests and examinations are needed.⁸ The most widely used noninvasive method is color Doppler ultrasonography, which is a painless method that can be employed as often as necessary, offering the advantage of confirming diagnosis both by evaluation of the diameter of veins and by identification of the presence of reflux or occlusions. It is one of the available methods for accurate determination of the distribution and extent of venous disease.⁹

Sclerotherapy with polidocanol foam, one of the methods used to treat CVI, offers the advantages of being a minimally invasive and easily executed procedure that can be provided in outpatients settings and which enables patients to return home and resume daily activities early. There are no limitations to using the technique after relapses, since in cases of recanalization the same patients can be treated again with the same method.¹⁰ Polidocanol, in the form of foam, is the agent generally used in this type of treatment and it is painless and has a low incidence of allergic reactions. Treatment success rates have been reported by Gonzalez-Zeh et al.,¹¹ who showed that after 1 year the procedure had achieved successful ablation in 77% of those treated.

The current technique is based on methods described by Tessari et al.,¹² in which a sclerosing agent and air are mixed together to form foam using two syringes and a three-way stopcock. Foam injection can be facilitated using Doppler ultrasound to guide the

puncture and to observe the foam progressing through the venous segment as the procedure is performed.^{13,14}

The objective of the present study is to describe the short and medium term outcomes of patients with lower limb CVI with ulcers who were treated with ultrasound-guided polidocanol foam sclerotherapy.

■ METHODS

This is a descriptive study of patients with CEAP C6 grade CVI who were treated with ultrasound-guided polidocanol foam by the vascular surgery service of a teaching hospital between January 2013 and December 2014. Data from the initial treatments were acquired from a database maintained by the service. The patients were reassessed at consultations held from September 2015 to December 2015, using structured interviews. The study enrolled all patients within the age range of 18 to 80 years of age who had had venous ulcers and had been treated with ultrasound-guided polidocanol foam sclerotherapy. Patients were excluded if they were pregnant, under the age of 18 or over the age of 80, had a recent or early history of deep venous thrombosis that had not been recanalized, or had chronic or acute arterial disease.

The database was searched for information such as: patient name, age, sex, medical record, affected limb, comorbidities, vein treated, and date of procedure. Additionally, information was acquired from the Doppler examination conducted prior to treatment, covering reflux in the deep and superficial vein systems.

At the reassessment consultation, patients underwent another physical examination, supplementary information related to ulcer healing and the procedures conducted was collected, and observations were made on whether or not ulcer relapse had occurred. At the same consultation, a trained professional used Doppler ultrasonography to assess veins that had been treated. The findings were recorded as maintenance of occlusion, total recanalization, or partial recanalization.

Parameters needed to calculate the international Venous Clinical Severity Score (VCSS) were included in the before and after sclerotherapy analysis. This score evaluates the severity of CVI in terms of numerical parameters for pain, varicose veins, venous edema, inflammation, hardening, number of ulcers, duration of ulcer, size of largest ulcer, compression therapy, and skin pigmentation.¹⁵

Categorical variables were analyzed using descriptive statistics, with calculation of means and medians. Time taken for healing was calculated from the date of the first treatment session. Time before relapse was calculated from the date of ulcer healing. Student's

parametric *t* test for paired samples was used to analyze VCSS results for before and after treatment.

This study was approved by the institutional Research Ethics Committee and the Plataforma Brasil, under ruling number 1.111.919.

RESULTS

A total of 73 patients with venous ulcers were treated during the period analyzed. Of these, 19 patients (26%) attended for clinical reassessment, after being invited by telephone, with follow-up times ranging from 448 days to 1,276 days (mean of 791 days). The major difficulty with recruiting patients originally treated was caused by the fact that the majority (52 patients) live in towns that are a long way from the treating service, with the result that the sample reassessed was smaller than the total cohort of patients treated.

Of these 19 patients who presented for reassessment, 15 were female (78.9%) and 4 were male (21.1%). The overall mean age was 63.6 years. Nine patients had associated comorbidities (47.3%). The most prevalent of these was systemic arterial hypertension, in six of the 19 patients (31.5%), followed by diabetes mellitus, in two of the 19 patients (10.5%), and cirrhosis of the liver, in one patient (5.3%).

The limb most frequently affected by venous ulcers was the left lower limb, in 10 of the 19 patients (52.6%). The mean duration of ulcer activity was 53 months.

Thirteen of the 19 patients (68.4%) were treated in a single session, while six of the 19 (31.5%) patients were given more than one administration of foam, the proportion of ulcer healing was 89% (Figures 1A and 1B), and mean time taken for healing was 31.94 days (Figure 2).

The pattern of venous reflux observed prior to treatment in the limbs to be treated was irregularly distributed between deep, superficial, and perforating-communicating venous systems. Just one patient had reflux in the deep vein system (5.2% of limbs). The greater proportion of cases (12 patients) exhibited reflux along the entire extension of the great saphenous vein. One patient had segmental reflux in the great saphenous vein in one leg only. The small saphenous vein was considered incompetent in four limbs, in one of which there was also reflux in the great saphenous vein. Two patients (10% of cases) only had reflux in the perforating-communicating system.

The reassessment after the procedure detected total recanalization in 21%; partial recanalization in 26%, and maintenance of occlusion in 53%. However, ulcer relapse only occurred in one case (5%), 728 days after

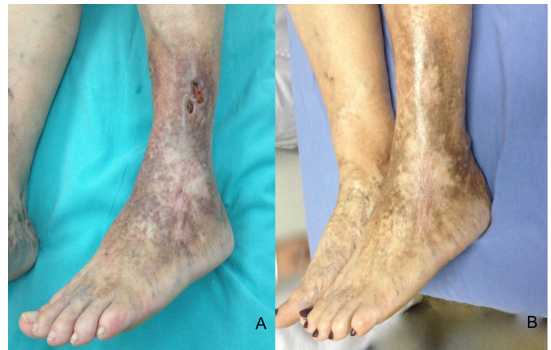


Figure 1. (A) Active venous ulcer on lateral surface of left leg; (B) After treatment with ultrasound-guided polidocanol foam sclerotherapy, with healing time of 30 days.

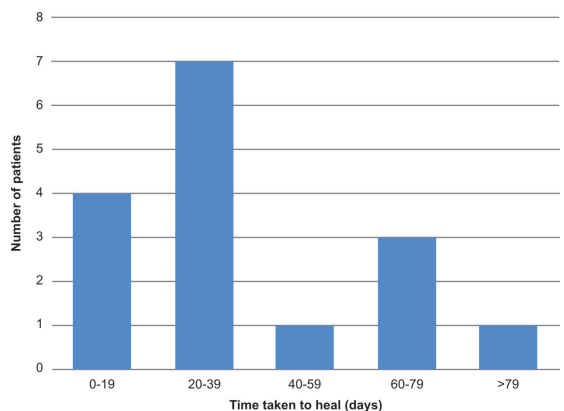


Figure 2. Distribution of time (in days) taken for ulcers to heal after the procedure.

the initial treatment. This case had total recanalization of the great saphenous vein that had been treated.

Before treatment, the VCSS scores ranged from 12 to 28 (mean of 18.7). After treatment, the scores varied from 3 to 22 (mean of 7.5). Clinical deterioration was only observed in one case, with the VCSS score increasing from 17 to 22. There was a significant change in VCSS scores from before to after the procedure ($p < 0.01$), with a mean difference of 11.2. Using a 95% confidence interval, the absolute values ranged from 8.2 to 14.1 (Figure 3).

DISCUSSION

Sclerotherapy is an effective and attractive option for treatment of chronic venous insufficiency with reflux observed in both superficial and perforating-communicating systems. It can be easily performed in outpatients settings, and this is particularly true of foam sclerotherapy.

The follow-up time reported in the present study is greater than in many published studies. With follow-up

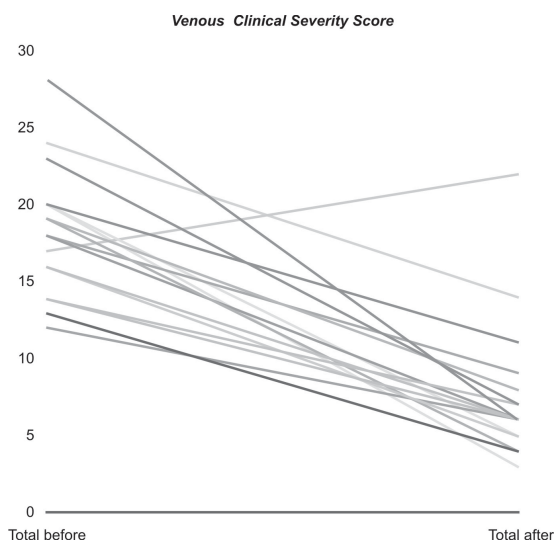


Figure 3. Distribution of Venous Clinical Severity Score (VCSS) results for patients before and after ultrasound-guided polidocanol foam sclerotherapy.

times ranging from 448 days to 1,276 days (mean of 791 days), it was possible to analyze the long-term effects of sclerosing treatment in a specific group of patients with ulcers, focusing on relapses and recanalization of the veins treated.

The patients analyzed in this study have a heterogeneous epidemiological profile. It is a small sample, but it conforms to the pattern reported in previously published work, encompassing patients of varying ages and with multiple comorbidities.^{10,15}

In a study conducted to evaluate immediate results in order to assess the efficacy of the procedure, it was shown that a single session was sufficient to treat 58% of patients with CVI. Total elimination of varicose veins was achieved in 87% of the sample,¹⁶ indicating a high therapeutic success rate. However, that sample cannot be compared to the patients in the present study, since the outcome analyzed was elimination of varicose veins, whereas in the present study it was occlusion of the vein or healing of the ulcer.

With relation to patients with severe CVI, Silva et al.¹⁷ showed that ultrasound-guided foam sclerotherapy had a significant effect on patients. Ulcers healed in 84.2% of cases, with a mean healing time of 37 days. Recanalization was observed in 31.5%, but the rate of recanalization with symptoms and recurrence of ulcers was 11.8%.

The present study observed rates of ulcer healing similar to those reported in the literature. The rate of 89% (at 791 days) is similar to that seen in a study by Howard et al., who observed an ulcer healing rate of 86% at 12 months, showing the long-term efficacy

of foam sclerotherapy at grade C6 of the CEAP CVI classification.¹⁸ The venous ulcer recurrence rate in the present study was 5.2%. According to Grover et al., in a sample of 50 limbs with a median follow-up time of 15.2 months, there was recurrence in 4/50 (8%) at 12 months.¹⁹

The partial and total recanalization rates observed in the present study were 26% and 21%, respectively. In some aspects these results are similar to those reported by Howard et al.,¹⁸ who observed complete recanalization in 27% and partial recanalization in 58%. One year after treatment, Wiliamsson et al.²⁰ observed that 86% (25/29) of veins examined with Doppler ultrasound were occluded, one was partially occluded, and three were recanalized. These values are different to the findings of the current study. Several different factors influence recanalization rates, such as the diameters of the veins treated, for example. However, this information was not analyzed in this study.

The VCSS score was another criterion analyzed before and after the procedure. Masuda et al.²¹ noted significant improvements in the scores for 37 patients with active ulcers after treatment with polidocanol foam. Just one of the patients in the present study had a higher score after the procedure, indicating deterioration. This was a patient whose ulcer remained active, despite wearing elastic compression after treatment.

Despite the small sample size, it was possible to analyze certain variables that are important to a real understanding of this type of treatment for CVI. The plan is to continue following these patients, and include additional cases, to enable another analysis in the future.

CONCLUSIONS

Ultrasound-guided foam sclerotherapy achieved high treatment success rates and high and sustained rates of venous ulcer healing over the short and medium term. There was a considerable proportion of recanalization of treated veins; but in the majority of cases this did not cause disease severity to exacerbate.

REFERENCES

1. Abreu J, Pitta G, Miranda F Jr. Doppler ultrasonography of the femoral popliteal segment in patients with venous ulcer. *J Vasc Bras.* 2012;11(4):277-85. <http://dx.doi.org/10.1590/S1677-54492012000400005>.
2. Figueiredo M, Filho AD. Avaliação do efeito da meia elástica na hemodinâmica venosa dos membros inferiores de pacientes com insuficiência venosa crônica. *J Vasc Bras.* 2004;3(3):231-7.

3. Moura RMF, Gonçalves GS, Navarro TP, Brito RR, Dias RC. Correlação entre classificação clínica CEAP e qualidade de vida na doença venosa crônica. *Rev Bras Fisioter.* 2010;14(2):99-105. PMID:20464164. <http://dx.doi.org/10.1590/S1413-35552010005000007>.
4. Cornwall JV, Doré CJ, Lewis JD. Leg ulcers: epidemiology and aetiology. *Br J Surg.* 1986;73(9):693-6. PMID:3756430. <http://dx.doi.org/10.1002/bjs.1800730905>.
5. Sandri GA. Tratamento endovascular das obstruções venosas crônicas do segmento ilioacaval. *J Vasc Bras.* 2011;10(2):137-44. <http://dx.doi.org/10.1590/S1677-54492011000200008>.
6. França LH, Tavares V. Insuficiência venosa crônica: uma atualização. *J Vasc Bras.* 2003;2(4):18-28.
7. Eklöf B, Rutherford RB, Bergan JJ, et al. Revision of the CEAP classification for chronic venous disorders: consensus statement. *J Vasc Surg.* 2004;40(6):1248-52. PMID:15622385. <http://dx.doi.org/10.1016/j.jvs.2004.09.027>.
8. Saliba OA Jr, Giannini M, Rollo HA. Métodos de diagnóstico não-invasivos para avaliação da insuficiência venosa dos membros inferiores. *J Vasc Bras.* 2007;6(3):266-75. <http://dx.doi.org/10.1590/S1677-54492007000300010>.
9. Santos RF, Porfírio GJ, Pitta GB. A diferença na qualidade de vida de pacientes com doença venosa crônica leve e grave. *J Vasc Bras.* 2009;8(2):143-7. <http://dx.doi.org/10.1590/S1677-54492009000200008>.
10. Shadid N, Ceulen R, Nelemans P, et al. Randomized clinical trial of ultrasound-guided foam sclerotherapy versus surgery for the incompetent great saphenous vein. *Br J Surg.* 2012;99(8):1062-70. PMID:22627969. <http://dx.doi.org/10.1002/bjs.8781>.
11. Gonzalez-Zeh R, Armisen R, Barahona S. Endovenous laser and echo-guided foam ablation in great saphenous vein reflux: one-year follow-up results. *J Vasc Surg.* 2008;48(4):940-6. PMID:18639418. <http://dx.doi.org/10.1016/j.jvs.2008.05.062>.
12. Tessari L, Cavezzi A, Frullini A. Preliminary experience with a new sclerosing foam in the treatment of varicose veins. *Dermatol Surg.* 2001;27(1):58-60. PMID:11231246.
13. Campos V Jr. Estudo comparativo entre escleroterapia com espuma de polidocanol e cirurgia convencional no tratamento de varizes primárias dos membros inferiores em portadores de úlcera venosa [tese]. São Paulo: Faculdade de Medicina, Universidade de São Paulo; 2014.
14. Rabe E, Otto J, Schliephake D, Pannier F. Efficacy and safety of great saphenous vein sclerotherapy using standardised polidocanol foam (ESAF): a randomised controlled multicentre clinical trial. *Eur J Vasc Endovasc Surg.* 2008;35(2):238-45. PMID:17988905. <http://dx.doi.org/10.1016/j.ejvs.2007.09.006>.
15. Rutherford RB, Padberg FT Jr, Comerota AJ, Kistner RL, Meissner MH, Moneta GL. Venous severity scoring: an adjunct to venous outcome assessment. *J Vasc Surg.* 2000;31(6):1307-12. PMID:10842165. <http://dx.doi.org/10.1067/mva.2000.107094>.
16. Kakkos SK, Bountouroglou DG, Azzam M, Kalodiki E, Daskalopoulos M, Geroulakos G. Effectiveness and safety of ultrasound-guided foam sclerotherapy for recurrent varicose veins: immediate results. *J Endovasc Ther.* 2006;13(3):357-64. PMID:16784324. <http://dx.doi.org/10.1583/05-1781.1>.
17. Silva MAM, Burihan MC, Barros OC, Nasser F, Ingrund JC, Nesser A. Resultados do tratamento da Insuficiência Venosa Crônica grave com espuma de polidocanol guiada por ultrassom. *J Vasc Bras.* 2012;11(3):206-11. <http://dx.doi.org/10.1590/S1677-54492012000300007>.
18. Howard JK, Slim FJ, Wakely MC, et al. Recanalisation and ulcer recurrence rates following ultrasound-guided foam sclerotherapy. *Phlebology.* 2015;31(7):506-13. PMID:26224059. <http://dx.doi.org/10.1177/0268355515598450>.
19. Grover G, Tanase A, Elstone A, Ashley S. Chronic venous leg ulcers: effects of foam sclerotherapy on healing and recurrence. *Phlebology.* 2016;31(1):34-41. PMID:25351907. <http://dx.doi.org/10.1177/0268355514557854>.
20. Williamsson C, Danielsson P, Smith L. Catheter-directed foam sclerotherapy for chronic venous leg ulcers. *Phlebology.* 2014;29(10):688-93. PMID:24072751. <http://dx.doi.org/10.1177/0268355513505506>.
21. Masuda EM, Kessler DM, Lurie F, Puggioni A, Kistner RL, Eklöf B. The effect of ultrasound-guided sclerotherapy of incompetent perforator veins on venous clinical severity and disability scores. *J Vasc Surg.* 2006;43(3):551-6, discussion 556-7. PMID:16520171. <http://dx.doi.org/10.1016/j.jvs.2005.11.038>.

Correspondence

Melissa Andreia de Moraes Silva
Avenida BPS, 492/1001
CEP 37500-177 - Itajubá (MG), Brazil
Phone: +55 (35) 99904-7400
E-mail: meldemoraes@gmail.com

Author information

MAMS - MD, Board-certified in Vascular Surgery and Vascular Ultrasonography; Professor, Disciplina de Cirurgia Vascular, Faculdade de Medicina de Itajubá (FMIt), Itajubá, MG, Brazil.
AZPA, JFA - Medical students (6th year), Faculdade de Medicina de Itajubá (FMIt).
SGJS, RSC - MDs, Boards-certified in Vascular Surgery and Interventional Radiology; Professors, Disciplina de Introdução aos Procedimentos Minimamente Invasivos, Faculdade de Medicina de Itajubá (FMIt).
FMJ - MD, Professor, Disciplina de Cirurgia Vascular, Escola Paulista de Medicina, Universidade Federal de São Paulo (UNIFESP).

Author contributions

Conception and design: MAMS
Analysis and interpretation: MAMS, AZPA, JFA
Data collection: AZPA, JFA
Writing the article: MAMS, AZPA, JFA
Critical revision of the article: MAMS, AZPA, JFA, SGJS, RSC, FMJ
Final approval of the article*: MAMS, AZPA, JFA, SGJS, RSC, FMJ
Statistical analysis: N/A.
Overall responsibility: MAMS

* All authors have read and approved of the final version of the article submitted to *J Vasc Bras.*