

# Aortite chez une patiente recevant une chimiothérapie

Sho Fukui MD MPH, Genki Kidoguchi MD, Masato Okada MD

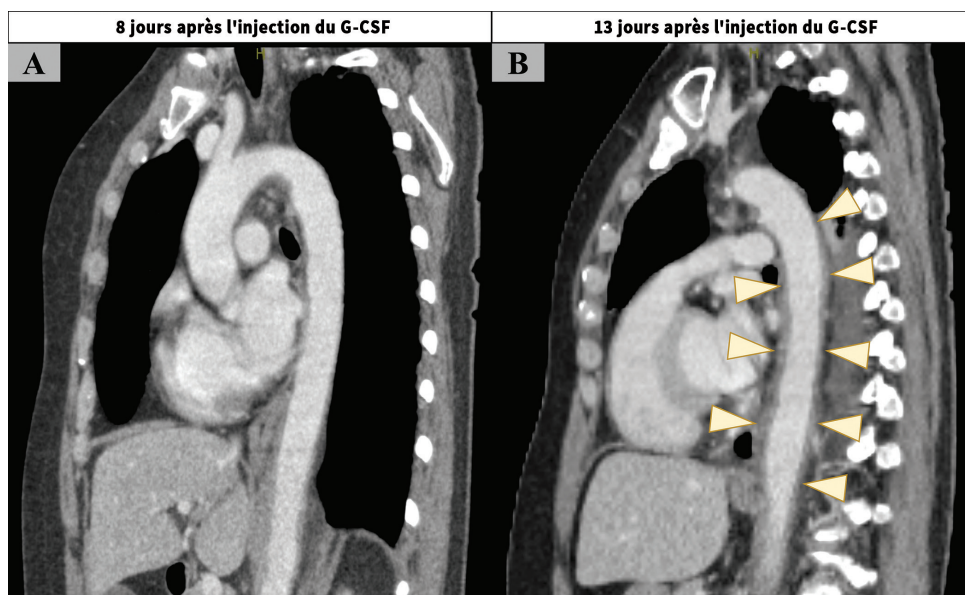
■ Citation : *CMAJ* 2022 November 28;194:E1574. doi : 10.1503/cmaj.220584-f

Voir la version anglaise de l'article ici : [www.cmaj.ca/lookup/doi/10.1503/cmaj.220584](http://www.cmaj.ca/lookup/doi/10.1503/cmaj.220584)

On a aiguillé au service de rhumatologie une femme de 58 ans présentant une fièvre persistante depuis 4 jours. Dix jours avant son hospitalisation, on lui avait administré un cinquième cycle de chimiothérapie adjuvante composée de docétaxel et de carboplatine pour traiter un cancer utérin. Huit jours avant son hospitalisation, la patiente avait reçu pour une deuxième fois un facteur de croissance des granulocytes (G-CSF) afin de prévenir une neutropénie fébrile. Lors de la consultation, sa fièvre atteignait 38,5 °C et elle présentait une légère sensibilité au bas de l'abdomen. Sa numération leucocytaire était de 12,6 (valeurs de référence 3,0–9,0)  $\times 10^9/L$  et son taux de protéine C réactive atteignait 164 (valeur de référence < 1.4) mg/L. Un examen tomодensitométrique (TDM) du

corps entier avec agent de contraste n'a révélé aucune cause apparente à sa fièvre. Nous avons amorcé un traitement à la pipéracilline-tazobactame pour une possible infection abdominale. Cinq jours après le début de l'hospitalisation, nous avons prescrit un deuxième examen TDM, car la patiente présentait toujours une fièvre persistante. Cet examen a révélé un épaississement périphérique marqué de la paroi de l'aorte thoracique descendante, suggérant une aortite ou une périaortite. Cet épaississement n'était pas présent lors de l'examen TDM initial (figure 1 et annexe 1, accessible en anglais au [www.cmaj.ca/lookup/doi/10.1503/cmaj.220584/tab-related-content](http://www.cmaj.ca/lookup/doi/10.1503/cmaj.220584/tab-related-content)).

Étant donné les résultats négatifs répétés obtenus des hémocultures et l'absence de réponse à l'antibiothérapie, une aortite infectieuse était peu probable. La patiente ne présentait aucun signe de maladie auto-immune, comme de la polyarthrite



**Figure 1** : Examen de l'aorte par tomодensitométrie avec agent de contraste chez une femme fébrile de 58 ans à qui on a administré un facteur de croissance des granulocytes (G-CSF), du docétaxel et de la carboplatine (A) 8 jours après l'administration du G-CSF, montrant une aorte normale, et (B) 5 jours plus tard, révélant un épaississement de l'ensemble des couches de la paroi périphérique de l'aorte thoracique descendante, suggérant une aortite.

rhumatoïde, un lupus érythémateux systémique ou une maladie liée aux immunoglobulines G4. Une aortite primaire (p. ex., une artérite à cellules géantes) ne se développe généralement pas de façon aussi aiguë que celle observée chez cette patiente. Nous avons par conséquent posé le diagnostic d'une aortite causée par l'administration d'un G-CSF ou d'une chimiothérapie. La fièvre s'est spontanément résorbée en moins de 1 semaine et un examen TDM réalisé 1 mois plus tard a montré une amélioration (annexe 1). L'aortite ne s'est pas manifestée de nouveau après l'administration additionnelle de docétaxel et de carboplatine sans l'ajout de G-CSF.

On a rapporté que les agents de chimiothérapie, comme les taxanes ou les agents à base de platine, et les G-CSF, particulièrement les G-CSF conjugués au glycol polyéthylénique, étaient associés à l'aortite<sup>1,2</sup>. Ce type d'aortite se manifeste généralement

1-2 semaines après l'administration de ces agents<sup>1,3,4</sup> et se résorbe en moins de 1 mois après l'arrêt de la médication. L'administration de glucocorticoïdes peut accélérer le rétablissement, mais nous n'avons pas procédé ainsi avec notre patiente<sup>3,4</sup>. Les médecins devraient être conscients que les examens TDM peuvent sembler normaux dans les phases précoces d'aortites causées par l'administration de G-CSF ou de chimiothérapies.

## Références

1. Taimen K, Heino S, Kohonen I, et al. Granulocyte colony-stimulating factor- and chemotherapy-induced large-vessel vasculitis: six patient cases and a systematic literature review. *Rheumatol Adv Pract* 2020;4:rkaa004.
2. Oshima Y, Takahashi S, Tani K, et al. Granulocyte colony-stimulating factor-associated aortitis in the Japanese Adverse Drug Event Report database. *Cytokine* 2019;119:47-51.
3. Lardieri A, McCulley L, Jones SC, et al. Granulocyte colony-stimulating factors and aortitis: a rare adverse event. *Am J Hematol* 2018;93:E333-6.
4. Shirai T, Komatsu H, Sato H, et al. Migratory aortitis associated with granulocyte-colony-stimulating factor. *Intern Med* 2020;59:1559-63.

**Intérêts concurrents :** Aucun déclaré.

Cet article a été révisé par des pairs.

Les auteurs ont obtenu le consentement de la patiente.

**Affiliations :** Centre d'immunorhumatologie (Fukui, Kidoguchi, Okada), Hôpital international St. Luke; Médecine générale et médecine d'urgence (Fukui), École de médecine, Université Kyorin, Tokyo, Japon.

**Propriété intellectuelle du contenu :** Il s'agit d'un article en libre accès distribué conformément aux modalités de la licence Creative Commons Attribution (CC BY-NC-ND 4.0), qui permet l'utilisation, la diffusion et la reproduction dans tout médium à la condition que la publication originale soit adéquatement citée, que l'utilisation se fasse à des fins non commerciales (c.-à-d., recherche ou éducation) et qu'aucune modification ni adaptation n'y soit apportée. Voir : <https://creativecommons.org/licenses/by-nc-nd/4.0/deed.fr>

**Correspondance :** Sho Fukui, [fukusho@luke.ac.jp](mailto:fukusho@luke.ac.jp)

Les Images cliniques sont choisies pour leur caractère particulièrement intéressant, classique ou impressionnant. Toute soumission d'image de haute résolution claire et bien identifiée doit être accompagnée d'une légende aux fins de publication. On demande aussi une brève explication (300 mots maximum) de la portée éducative des images, et des références minimales. Le consentement écrit du patient au regard de la publication doit être obtenu avant la soumission.