



Expert Opinion Questionnaire About Chest CT Scan Using A Negative Pressure Isolation Strecher in COVID-19 Patients: Image Quality and Infection Risk

COVID-19 환자에서 음압격리틀것을 이용한 흉부 CT 검사에 대한 전문가 의견 설문: 영상품질과 감염위험





Received August 4, 2022
Revised September 8, 2022
Accepted November 13, 2022

*Corresponding author

Sung Ho Hwang, MD
Department of Radiology,
Korea University Anam Hospital,
73 Goryeodae-ro, Seongbuk-gu,
Seoul 02841, Korea.

Tel 82-2-920-6289
Fax 82-2-929-3796
E-mail sungho77@korea.ac.kr

This is an Open Access article distributed under the terms of the Creative Commons Attribution Non-Commercial License (<https://creativecommons.org/licenses/by-nc/4.0>) which permits unrestricted non-commercial use, distribution, and reproduction in any medium, provided the original work is properly cited.

Kwang Nam Jin, MD¹ , Bo Da Nam, MD² ,
Jaemin Shin, MD³ , Sung Ho Hwang, MD^{4*} 

¹Department of Radiology, Seoul Metropolitan Government-Seoul National University Boramae Medical Center, Seoul, Korea


²Department of Radiology, Soonchunhyang University Hospital, Seoul, Korea

³Department of Radiology, Incheon St. Mary's Hospital of Catholic University, Incheon, Korea

⁴Department of Radiology, Korea University Anam Hospital, Seoul, Korea

ORCID iDs

Kwang Nam Jin  <https://orcid.org/0000-0001-5494-9113>

Bo Da Nam  <https://orcid.org/0000-0001-7822-6104>

Jaemin Shin  <https://orcid.org/0000-0003-4549-3518>

Sung Ho Hwang  <https://orcid.org/0000-0003-1850-0751>

Purpose To survey perceptions of certified physicians on the protocol of chest CT in patients with coronavirus (COVID-19) using a negative pressure isolation stretcher (NPIS).

Materials and Methods This study collected questionnaire responses from a total of 27 certified physicians who had previously performed chest CT with NPIS in COVID-19 isolation hospitals.

Results The nine surveyed hospitals performed an average of 116 chest CT examinations with NPIS each year. Of these, an average of 24 cases (21%) were contrast chest CT. Of the 9 pulmonologists we surveyed, 5 (56%) agreed that patients who showed abnormalities in serum D-dimer required contrast chest CT. All 9 surveyed radiologists agreed that the image quality of the chest CT with NPIS was sufficient for CT image interpretation regarding pneumonia or pulmonary embolism. Furthermore, in our 9 surveyed infectionologists, 5 (56%) agreed that a risk of secondary infection in the CT room after temporary opening of NPIS could be prevented through a process of disinfection.

Conclusion Experienced physicians considered that the effects of NIPS on chest CT image quality

was minimal in patients with COVID-19, and the risk of CT room contamination was easily controlled.

Index terms Coronavirus Disease 2019; COVID-19; Pneumonia; Pulmonary Embolism; X-Ray, Computed Tomography; Stretchers

서론

코로나바이러스감염증-19 (coronavirus disease 2019; 이하 COVID-19)는 신종 바이러스로 인한 급성 호흡기질환을 지칭한다(1, 2). COVID-19의 임상양상은 무증상에서부터 사망에 이르기까지 다양하며 처음에 경미한 증상에서 시작해 중증으로 빠르게 진행되는 경우도 있다(3, 4). COVID-19 대유행 시기에는 확진 환자들이 늘어나면서 입원치료를 필요로 하는 중증 환자 수 역시 함께 증가하였다(3, 4).

COVID-19는 감염자가 숨 쉴 때 바이러스가 든 비밀이 공기 중 노출되면서 밀접 접촉한 주변인들을 감염시킨다(1). 이 때문에 COVID-19 확진자 치료를 전담하는 병원은 의료진과 입원 환자에 대한 이차감염확산을 예방하기 위해 음압유지시설을 갖춘 격리입원병상에서 COVID-19 환자를 치료한다(2, 5). 간혹 COVID-19 환자가 진단 또는 치료 목적으로 격리입원병상을 나와 병원 내를 이동해야 하는 경우에는 음압격리들것(negative pressure isolation stretcher; 이하 NPIS)을 포함한 감염예방 조치를 통해 감염확산의 위험을 예방한다(5, 6).

전산화단층촬영(이하 CT)은 흉부 질환 진단을 위한 정밀진단 영상장비이다(7, 8). COVID-19 환자에서 CT는 폐렴 조기발견, 치료경과평가 뿐 아니라 패색전증과 같은 동반질환 감별에 활용된다(2, 8). 하지만 국내 대부분의 병원들은 CT 검사실과 격리입원병상을 별도의 공간에서 분리해 운용하기에 COVID-19 환자가 흉부 CT 촬영을 받기 위해선 격리입원병상을 나와 NPIS를 타고 CT 검사실까지 이동해야 한다(6). CT 검사실에 도착한 후에도 환자는 NPIS에서 나오지 않은 채 CT 촬영을 진행하게 된다(9). 이는 COVID-19 환자의 외부환경 노출을 최소화하는 것이 감염예방의 원칙으로 자리 잡았기 때문이다.

하지만 COVID-19 환자를 대상으로 NPIS를 이용한 현재의 흉부 CT 검사방식은 실제 운영과정에서 몇 가지 논쟁점들을 만들었다. 첫째, NPIS의 금속구조물은 CT 방사선투과를 방해하여 CT의 영상품질을 저하시키는가? 둘째, 흉부 CT 촬영 중 조영제를 혈관에 주사하기 위해 NPIS가 개방되는 것이 CT 검사실을 오염시킬 수 있는가? 본 연구는 이들 두 가지 논쟁점들에 대해 COVID-19 진료 경험이 있는 전문의들의 경험을 바탕으로 한 의견을 확인하고자 하였다.

대상과 방법

대한흉부영상의학회의 진료지침 전문 연구팀은 COVID-19 환자에 대한 국내 CT 운영지침들을 조사하고 검토한 후 실제 COVID-19 환자 입원 진료 경험이 있는 전문의들을 대상으로 설문조사

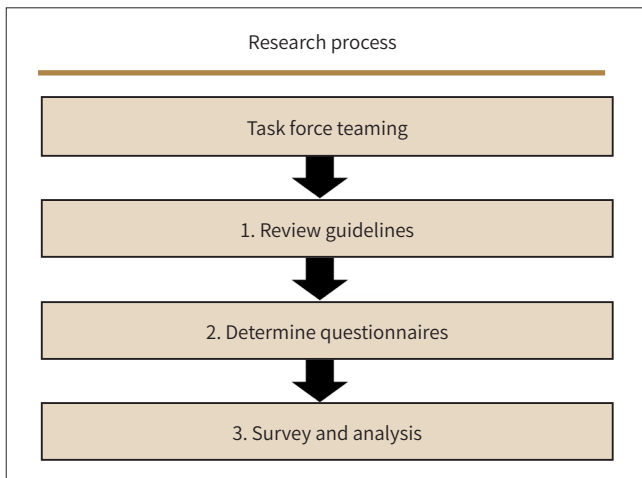


Fig. 1. Research process flowchart.

Table 1. Summary of CT Examination Protocol for COVID-19 Patients in Hospital Isolation

Category	Considerations
Management of patient route and CT examination schedule	After deciding to proceed with the chest CT examinations, adjust the CT examination schedules to isolate the patients from outside environment in hospital Prepare a safe route of patient between the isolation room and CT examination room
Patient safety	Put hygiene equipments (e.g., mask, gloves, and gown) on patients Accompany medical staffs who get ready emergency situations in the movement of patients
Medical staff safety	Medical staffs wear PPE* including KF94 masks Use a NPIS for in-hospital transfer of patients
During the CT examination	Keep the patient being isolated during the CT examination Put the patient who keeps lay in the NPIS on the table of CT Perform CT scan for the patient who is in the NPIS
After the CT examination	Sanitize and ventilate the CT examination room after the patient leaves

*Refers to equipments to protect medical staffs from exposure to biological, chemical and radioactive hazards.
NPIS = negative pressure isolation stretcher, PPE = personal protective equipment

를 하였다. 연구과정은 1) 진료지침 고찰, 2) 설문조사항목 선정, 그리고 3) 설문조사 진행 및 분석으로 나누어 진행되었다(Fig. 1).

진료지침 고찰

본 연구팀은 2021년을 기준으로 국내 공공기관, 학회 및 국내 의료기관들에서 채택한 COVID-19 환자 CT 운영 지침들을 조사 검토하였다. 이들 운영지침들 중 대한민국 보건복지부가 2021년 2월에 발표한 “감염병 유행시 응급실 운영 권고안”을 기초로 하여 연구팀은 “COVID-19 환자에서 NPIS를 이용한 CT 검사 프로토콜”을 단계별로 정리하였다(Table 1, Fig. 2). 이어서 CT 검사 프로토콜과 진료지침에 대한 검토를 마친 후 NPIS를 이용한 흉부 CT 검사방식에서 검증이 필요한 문제들로 1) CT 영상품질저하와 2) 이차감염위험을 재확인하였다.

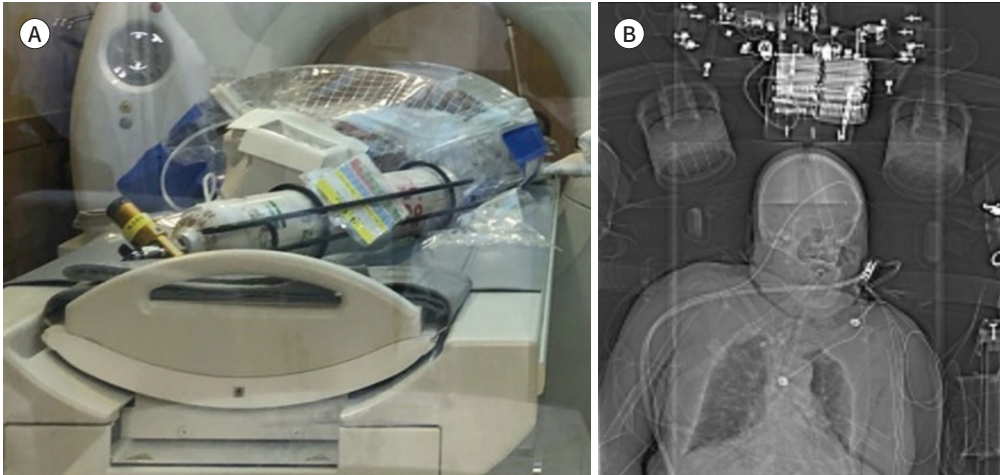
설문조사항목 선정

진료지침 고찰 과정에서 제기된 문제점들에 대해 실제 임상적 의의를 확인하고자 설문조사항목

Fig. 2. Chest CT scanning a COVID-19 patient who lay down in the NPIS.

A. The NPIS isolated the COVID-19 patient from the external environment of the CT room. Both the patient and the NPIS were on the CT table for the chest CT examination.

B. CT scout image showing multiple complex equipments of NPIS enveloping the patient.
NPIS = negative pressure isolation stretcher



들이 제작되었다. 이들 설문조사항목들은 크게 1) 현황조사와 2) 전문가 의견 조사로 나뉘어 준비되었다(Table 2). 현황조사는 NPIS를 이용한 COVID-19 흉부 CT 검사의 현황을 조사하기 위한 것이며 전문가 조사는 NPIS를 이용한 COVID-19 흉부 CT 검사 중 우려되는 문제점들에 대한 전문가들의 의견을 청취하는 것에 초점을 두었다. 특히 전문가 조사 항목에서 설문조사 참여 전문가들 중 과반(> 50%)이 동의하는 의견들은 주요 의견으로 정의하였다.

설문조사 진행 및 분석

연구팀이 제시한 기준에 부합하는 국내 의료기관들을 조사대상으로 선정한 후 기관소속 COVID-19 진료 전문의들을 대상으로 설문조사를 진행하였다(Table 3). 설문대상 의료기관들은 2021년 이전부터 영상의학과, 호흡기내과, 그리고 감염내과 전문의들이 COVID-19 환자를 함께 진료하고 있으며 COVID-19 입원 환자들을 대상으로 NPIS를 이용한 흉부 CT 검사를 진행한 경험을 가지고 있었다. 준비된 설문조사항목들은 각각의 전문의들에게 전자메일을 통해 전달되었고 답변 역시 전자메일을 통해 수집되어 연구팀의 분석을 거쳤다.

결과

총 9개 의료기관에서 기관소속 27명의 전문의들이 설문조사에 참여하였다. 이들 의료기관들은 2020년 8월부터 2021년 7월 사이에 COVID-19 입원 환자들을 대상으로 NPIS를 이용해 총 1042건의 흉부 CT 검사들을 시행하였다. 이들 중 219 (21%)가 조영증강 흉부 CT였고 나머지는 비조영증강 흉부 CT였다(Fig. 3). 의료기관 기준으로 1개 기관 당 평균 116건의 흉부 CT 검사를 NPIS와 함께 진행하였고 각 기관별로는 평균 24건, 전체 검사 건수의 21%가 조영증강 흉부 CT였다. 모든 설

Table 2. Survey Items: Current Status Survey and Expert Opinion Survey

Current Status Survey
<ol style="list-style-type: none"> 1. Was the NPIS used when transporting COVID-19 patients for chest CT examination? 2. How many chest CT examinations of COVID-19 were performed using the NPIS between 2020 and 2021? 3. How many contrast-enhanced chest CT scans are there in all the chest CT examinations of COVID-19? 4. How many cases of secondary infection were associated with the chest CT examinations of COVID-19?
Expert Opinion Survey
Questionnaire for pulmonologists
Who needs contrast-enhanced chest CT examination? (allow duplicate answers)
<ol style="list-style-type: none"> 1) Patients who have overall deterioration of clinical manifestation 2) Patients who shows remarkable increase in serum D-dimer level
Questionnaire for radiologists
Choose one from three categories regarding to the overall image quality of chest CT performed in COVID-19 patients with NPIS
<ol style="list-style-type: none"> 1) Good: no image artifact, and enable diagnosis of pneumonia or pulmonary embolism on CT images 2) Acceptable: despite some image artifacts, enable diagnosis of pneumonia or pulmonary embolism on CT images 3) Poor: difficult in diagnosis of pneumonia or pulmonary embolism on CT images
Questionnaire for infectionologists
Choose on from three categories regarding to the awareness on the secondary infection risk of COVID-19 related to the intravenous injection of contrast media in chest CT examination
<ol style="list-style-type: none"> 1) Low risk: no secondary infection of COVID-19 even in opening the NPIS 2) Middle risk: sanitizing and ventilating in the CT examination room can prevent secondary infection of COVID-19 3) High risk: prohibit NPIS open in the CT examination room 4) Indeterminate: not able to be described

NPIS = negative pressure isolation stretcher

Table 3. Criteria for the Selection of Medical Institutions Subject to Survey

Criteria
1. An institution that operated NPIS for inpatient treatment of COVID-19 patients from 2020 to 2021
2. Conducted chest CT examinations of COVID-19 patients with the use of NPIS
3. Had radiologist, pulmonologist, and infectionologist who participated in the treatment of COVID-19 patients
4. The radiologist, pulmonologist, and infectionologist agreed on the survey

NPIS = negative pressure isolation stretcher

문 대상 의료기관들에서 CT 검사와 관련해 COVID-19의 이차감염확산은 없었다.

전문가 의견 조사에는 COVID-19 흉부 CT에 대한 호흡기내과, 영상의학과 그리고 감염내과 전문의들의 전문분야별 의견들이 포함되었다. COVID-19 환자에서 조영증강 흉부 CT가 필요한 경우로 1) 환자의 전반적인 임상증상 악화와 2) 혈중 D-dimer 등의 혈액진단검사 이상을 호흡기내과 전문의들의 89%와 56%에서 선택하였다. NPIS에 격리된 환자에서 진행된 흉부 CT의 품질에 대해서는 영상의학과 전문의들의 67%가 CT가 시행된 목적인 폐렴 또는 폐혈전 진단이 가능한 보통 수준으로 나머지 33%가 이보다 우수한 수준의 영상품질이라 답하였다. 마지막으로 조영증강 흉부 CT의 조영제 혈관주사를 위해 NPIS가 잠시 개방되는 것에 대해 감염내과 전문의들의 56%가 중간 위험도, 즉 환기와 소독을 통해 CT 검사실의 오염과 이차감염전파를 예방할 수 있다고 인식하고 있었다(Fig. 4).

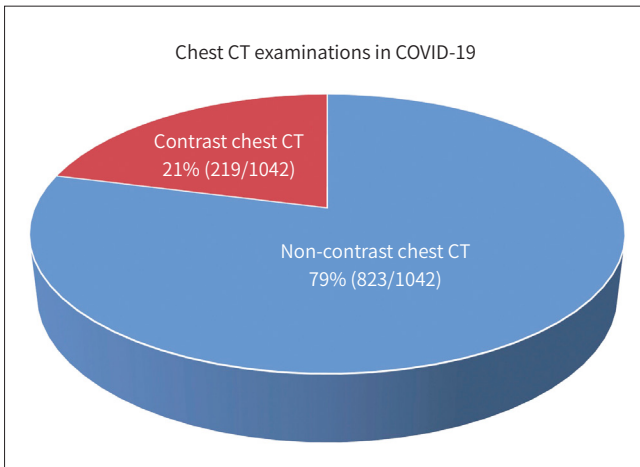
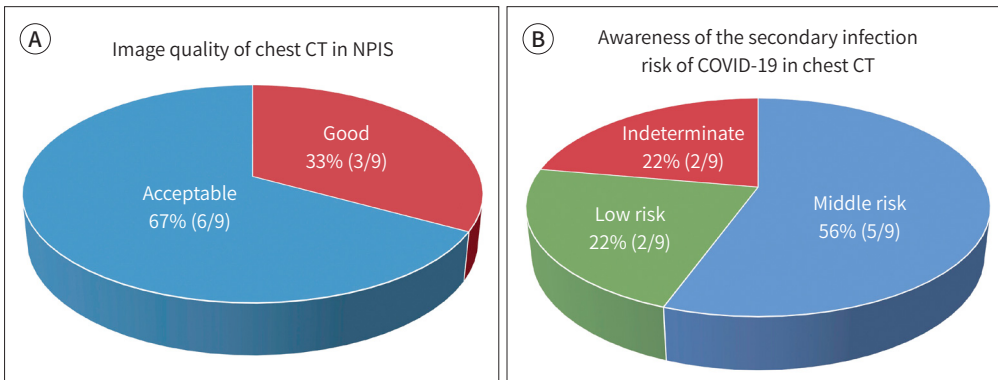


Fig. 3. Ratios of chest CT examinations conducted on hospitalized patients with COVID-19 between August 2020 and July 2021 in a total of 9 hospitals.

Fig. 4. Result of opinion surveys by experts in respective fields.

A. Opinions of radiologists on the image quality of chest CTs in NPIS.

B. Awareness of infectionologists on secondary infection risks of COVID-19 in chest CT scanning.
NPIS = negative pressure isolated stretcher



고찰

이 연구에서 조사대상인 총 9개 의료기관들은 COVID-19 음압격리병상과 CT 검사실을 별도의 공간에서 운영하고 있었다. 때문에 COVID-19 입원 환자는 NPIS를 타고 외부와 격리된 채 병상과 CT 검사실 사이를 이동하였다. 실제 해당 의료기관들은 이와 같은 방식으로 한 해 평균 116건의 COVID-19 흉부 CT 검사를 이차감염 사고 없이 진행하였다. 조사대상 의료기관에서 COVID-19 환자를 진료하던 전문의들 중 대다수는 폐색전증이 의심되는 환자에서 조영증강 흉부 CT가 필요하며, NPIS로 인한 흉부 CT 품질의 저하는 진단에 문제가 되지 않는 것으로 보였다. 또한 CT 조영제 혈관주사를 위한 NPIS 일시개방이 초래할 수 있는 CT 검사실 오염은 사후조치를 통해 예방할 수 있는 수준으로 보고 있었다.

COVID-19가 중증 폐렴으로 진행할수록 폐색전증이 동반될 위험은 증가한다(9, 10). 일반적으로 적절한 치료 중인 환자에서 호흡곤란, 저산소증, 흉통과 같은 임상증상이 악화되거나 혈중 D-dimer가 상승하는 것은 폐색전증이 동반될 위험이 증가함을 의미한다(10). 폐색전증과 관련해 조

영증강 흉부 CT는 색전으로 인한 혈관의 충만결손을 보여줌으로써 폐색전증에 대한 높은 진단능력을 인정받고 있다(11). 이 때문에 Revel 등(12)은 50세 이상의 COVID-19 환자에서 혈중 D-dimer가 500 µg/L을 넘을 때 폐색전증 감별을 위한 조영증강 흉부 CT를 시행하는 것이 필요하다고 주장한다. 본 연구 조사에서는 COVID-19 입원 환자 전체 흉부 CT 검사 중 약 21%가 조영증강 흉부 CT였음을 확인하였고 호흡기내과 전문의들은 폐색전증이 의심되는 다양한 경우에서 조영증강 흉부 CT가 필요하다는 다수 의견을 주었다.

흉부 CT의 영상품질은 CT의 진단에 영향을 끼치는 중요한 요소이다(13). NPIS 안에서 외부와 격리된 채로 있는 환자에 대해 CT 촬영을 진행한다고 가정시 이론적으로 CT 영상의 품질에 문제가 생길 수 있다(9). 이는 CT의 X선이 NPIS를 통과하는 과정에서 산란되어 CT 영상의 노이즈(noise)를 증가시키거나 선속경화인공물(beam hardening artifact)을 만들어 내기 때문이다(9). 특히 CT 영상에서 선속경화인공물은 작은폐혈관의 폐색전증 진단을 방해할 수 있다(11). 하지만 Molton 등(9)은 팬텀(phantom)을 이용한 실험을 통해 NPIS로 인한 노이즈 증가는 미미한 수준이며 X선량 조절을 통해 극복 가능하다고 보았다. 이번 조사에서도 다수의 영상의학과 전문의들은 NPIS와 함께 촬영된 흉부 CT의 품질이 폐렴 또는 폐혈전 진단을 충분히 진행 가능한 수준이었다고 경험에 기반한 의견을 주었다.

COVID-19는 원인 바이러스가 비말, 접촉 및 공기 등을 통해 전파되는 감염병이다(14). 일반적으로 공기매개 전염병인 경우 치명률이 높거나 집단발생의 우려가 클시에 전염확산을 막기 위해 음압격리와 같은 높은 수준의 격리를 환자에게 적용한다(6). Göhler 등(14)의 연구에서 NPIS와 같은 사전 조치를 취하지 않은 채 COVID-19 환자들이 CT 검사를 진행하는 경우에 11.1%에서 검사 직후 CT 장비 표면 바이러스 오염을 보였다. 다만 바이러스 오염 유무와는 별개로 배양결과에서 오염의 강도가 약해 이차감염으로 확대될 위험은 낮을 것으로 해당 연구의 저자들은 분석하였다. 이번 설문조사에서는 감염내과 전문의들에게 조영제 혈관주사를 위해 NPIS의 일시개방과 감염 위험성에 대해 질문하였고 대다수의 전문의들이 NPIS 일시개방은 추가 조치들을 통해 감염확산을 예방할 수 있을 것이라 답하였다.

본 설문조사에 기반한 본 연구는 몇 가지 한계점들이 있다. 첫째, 설문에 참여한 의료기관의 수가 소수이기에 선택적 편향이 있을 수 있다. 둘째, 조사 대상이 전문가들의 의견이기에 추가적인 과학적 근거를 통한 증명이 필요하다. 마지막으로 다양한 NPIS의 종류와 CT 촬영 방식을 고려한 자료분석이 향후 필요하겠다.

결론적으로 격리입원치료 중인 COVID-19 환자에서 NPIS를 통해 원내 이동을 감수하더라도 흉부 CT를 진행해야 하는 경우가 다수에서 있었다. 또한 흉부 CT의 영상품질과 감염위험면에서 전문의들은 NPIS로 인한 흉부 CT의 품질저하 수준은 미미하며 조영제 혈관주사를 위해 NPIS가 CT 검사실에서 잠시 개방되더라도 CT 검사실의 감염확산 위험은 높지 않을 것으로 인식하고 있었다.

Author Contributions

Conceptualization, all authors; data curation, all authors; formal analysis, all authors; funding acquisition, all authors; investigation, all authors; methodology, all authors; project administration, all authors; resources, all authors; software, all authors; supervision, all authors; validation, all authors; visualization, all authors; writing—original draft, all authors; and writing—review & editing, all authors.

Conflicts of Interest

The authors have no potential conflicts of interest to disclose.

Funding

This research was supported by “Clinical Practice Guideline Development Project in 2021” funded by the Korean Society of Radiology and the Korean Society of Thoracic Radiology. The research funders had no role in the study design, data collection and analysis, preparation and publication decision.

Acknowledgments

This work could not have been possible without enthusiastic colleagues: Professor Park, Chul Hwan (Yonsei University), Seo, Young-joo (Yonsei University), Lee, Sang Min (Ulsan University), Lee, Jong-Hyuk (Seoul National University), Chang, Suyon (Catholic University), and Chae, Geum Ju (Jeonbuk National University). I would like to express my gratitude for all that they have done.

REFERENCES

1. Zu ZY, Jiang MD, Xu PP, Chen W, Ni QQ, Lu GM, et al. Coronavirus disease 2019 (COVID-19): a perspective from China. *Radiology* 2020;296:E15-E25
2. Akl EA, Blažič I, Yaacoub S, Frija G, Chou R, Appiah JA, et al. Use of chest imaging in the diagnosis and management of COVID-19: a WHO rapid advice guide. *Radiology* 2021;298:E63-E69
3. Jung HK, Kim JY, Lee MS, Lee JY, Park JS, Hyun M, et al. Characteristics of COVID-19 patients who progress to pneumonia on follow-up chest radiograph: 236 patients from a single isolated cohort in Daegu, South Korea. *Korean J Radiol* 2020;21:1265-1272
4. Lee SE, Kim YS. Clinical and radiological findings of coronavirus disease 2019 pneumonia: 51 adult patients from a single center in Daegu, South Korea. *J Korean Soc Radiol* 2020;81:591-603
5. Cheah PK, Krisnan T, Abdul Kadir MH, Steven EM. Use of negative pressure individual isolation system for CT scan of patients with suspected COVID-19. *Emerg Med J* 2020;37:467
6. Kim SC, Kong SY, Park GJ, Lee JH, Lee JK, Lee MS, et al. Effectiveness of negative pressure isolation stretcher and rooms for SARS-CoV-2 nosocomial infection control and maintenance of South Korean emergency department capacity. *Am J Emerg Med* 2021;45:483-489
7. Chiarenza A, Esposito Ultimo L, Falsaperla D, Travali M, Foti PV, Torrisi SE, et al. Chest imaging using signs, symbols, and naturalistic images: a practical guide for radiologists and non-radiologists. *Insights Imaging* 2019;10:114
8. Jin KN, Yoon SH, Park CH, Beck KS, Do KH, Yong HS. KSR/KSTR guidelines for the use of diagnostic imaging for COVID-19. *J Korean Soc Radiol* 2020;81:577-582
9. Molton JS, Leek FA, Ng LH, Totman JJ, Paton NI. A novel approach to CT, MR, and PET examination of patients with infections requiring stringent airborne precautions. *Radiology* 2016;278:881-887
10. Suh YJ, Hong H, Ohana M, Bompard F, Revel MP, Valle C, et al. Pulmonary embolism and deep vein thrombosis in COVID-19: a systematic review and meta-analysis. *Radiology* 2021;298:E70-E80
11. Wittram C, Maher MM, Yoo AJ, Kalra MK, Shepard JA, McCloud TC. CT angiography of pulmonary embolism: diagnostic criteria and causes of misdiagnosis. *Radiographics* 2004;24:1219-1238
12. Revel MP, Beeker N, Porcher R, Jilet L, Fournier L, Rance B, et al. What level of D-dimers can safely exclude pulmonary embolism in COVID-19 patients presenting to the emergency department? *Eur Radiol* 2022;32:2704-2712
13. Hutchinson BD, Navin P, Marom EM, Truong MT, Bruzzi JF. Overdiagnosis of pulmonary embolism by pulmonary CT angiography. *AJR Am J Roentgenol* 2015;205:271-277
14. Göhler F, Corman VM, Bleicker T, Stroux A, Dewey M, Diekhoff T. Contamination of CT scanner surfaces with SARS-CoV-2 and infective potential after examination of invasively ventilated, non-invasively ventilated and non-ventilated patients with positive throat swabs: prospective investigation using real-time reverse-transcription PCR and viral cell culture. *Insights Imaging* 2022;13:61

COVID-19 환자에서 음압격리틀것을 이용한 흉부 CT 검사에 대한 전문가 의견 설문: 영상품질과 감염위험

진광남¹ · 남보다² · 신재민³ · 황성호^{4*}

목적 급성호흡기질환인 코로나바이러스감염증-19 (coronavirus disease 2019; 이하 COVID-19) 환자를 대상으로 한 음압격리틀것(negative pressure isolation stretcher; 이하 NPIS)을 이용한 흉부 전산화단층촬영(이하 CT) 방식에 대해 전문의들의 경험과 의견을 확인하고자 하였다.

대상과 방법 격리입원 중인 COVID-19 환자에게 NPIS를 이용한 흉부 CT 검사를 시행했던 9개 의료기관 소속 27명의 전문의들을 대상으로 1) 조영증강 흉부 CT가 필요한 경우, 2) NPIS를 이용한 흉부 CT의 영상품질, 그리고 3) CT 조영제주사를 위한 NPIS 개방과 CT 검사실의 오염을 주제로 설문조사를 진행하였다

결과 조사대상인 9개의 의료기관들은 기관당 한 해 평균 116건의 COVID-19관련 흉부 CT 검사를 NPIS와 함께 진행했으며, 전체 검사 건수 중 평균 24건(21%)이 조영증강 흉부 CT였다. 설문에 참여한 호흡기내과 전문의 9명 중 5명(56%)은 환자의 혈중 D-dimer 이상이 확인되면 조영증강 CT가 필요하다고 의견을 밝혔다. 한편 영상의학과 전문의 9명 모두는 NPIS로 인한 흉부 CT 영상의 품질은 폐렴 또는 폐혈전 진단이 가능한 수준이라 답하였다. 또한 감염내과 전문의 9명 중 5명(56%)은 NPIS의 개방으로 인한 CT 검사실의 이차감염은 소독을 통해 예방할 수 있는 수준으로 생각하고 있었다.

결론 격리입원 중인 COVID-19 환자에서 NPIS와 함께 흉부 CT를 진행하더라도 CT의 품질은 진단이 가능한 수준이며 NPIS가 CT 검사실 내에서 잠시 개방되더라도 CT 검사실의 감염확산 위험은 높지 않은 것으로 전문의들은 인식하고 있었다.

¹서울특별시 보라매병원 영상의학과,

²순천향대학교 서울병원 영상의학과,

³가톨릭대학교 인천성모병원 영상의학과,

⁴고려대학교 안암병원 영상의학과