

Maladie de Crohn vulvaire

Riki Dayan MD, Leslie Sadownik MD MEd, Jason Reutter MD

■ Citation : *CMAJ* 2021 March 15;193:E379. doi : 10.1503/cmaj.190112-f

Voir la version anglaise de l'article ici : www.cmaj.ca/lookup/doi/10.1503/cmaj.190112

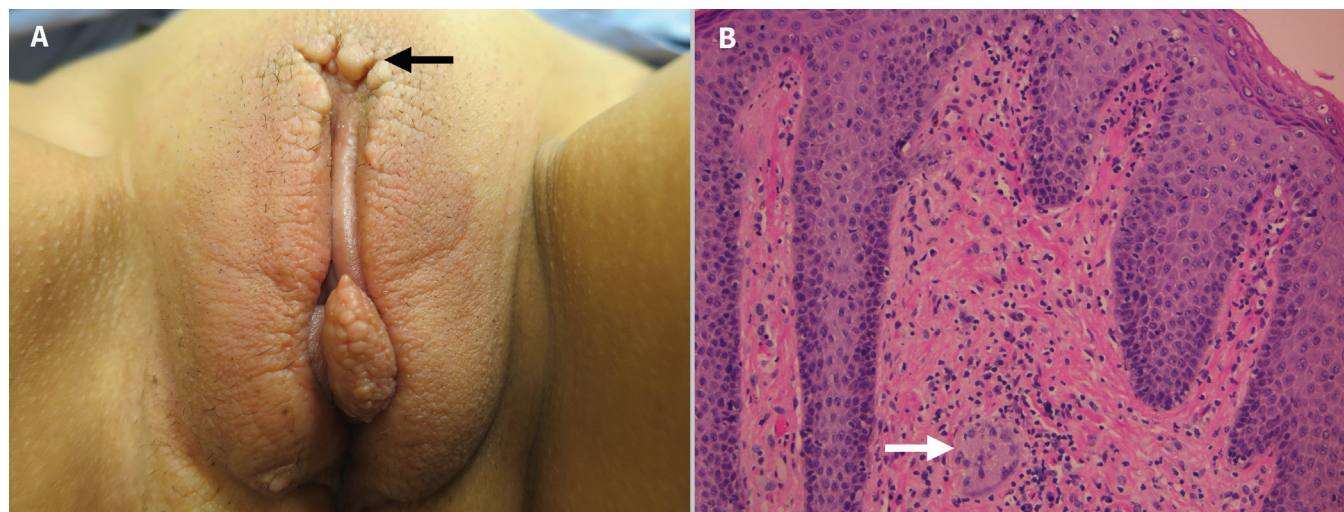


Figure 1 : A) Photographie de la vulve d'une femme de 35 ans présentant un gonflement et un œdème bilatéraux des lèvres, un épaississement des grandes et des petites lèvres, ainsi qu'une plaque bien délimitée de papules de couleur chair (2–3 mm) sur les grandes lèvres supérieures (flèche noire) et sur le bord inférieur de la grande lèvre droite, évoquant une lymphangiectasie acquise secondaire à la maladie de Crohn vulvaire. B) Photomicrographie d'une biopsie vulvaire où on peut voir un granulome non caséux (flèche blanche), évocateur de la maladie de Crohn vulvaire (coloration à l'hématoxyline et à l'éosine, grossissement 200×).

Une femme de 35 ans présentant des symptômes gastro-intestinaux de la maladie de Crohn depuis 15 ans s'est présentée dans une clinique multidisciplinaire de la vulve, car elle avait des masses vulvaires symptomatiques depuis 18 mois et se plaignait d'un gonflement et d'une douleur vulvaires se manifestant de façon intermittente. Une biopsie cutanée superficielle pratiquée 2 ans plus tôt par son médecin de famille avait seulement montré une kératose bénigne; un traitement à base d'acide trichloracétique avait alors été administré contre les condylomes présumés, mais sans succès. L'examen clinique a révélé un œdème labial bilatéral, un épaississement des grandes et des petites lèvres ainsi que des papules de couleur chair (figure 1A). Ces résultats étaient évocateurs d'une lymphangiectasie acquise secondaire à la maladie de Crohn vulvaire, confirmée par la présence de granulomes non caséux à la biopsie (figure 1B). Les lésions ont bien répondu à la vaporisation au laser au CO₂. La patiente avait récemment commencé à prendre du vedolizumab pour traiter sa maladie de Crohn gastro-intestinale, ce qui pourrait à long terme réduire l'œdème vulvaire.

La maladie de Crohn vulvaire est peu fréquente, mais elle peut nuire à la qualité de vie, et elle est souvent non reconnue et mal

diagnostiquée¹⁻³. Le délai médian entre l'apparition des symptômes et le diagnostic est de 3,5 ans, les patientes devant souvent consulter plusieurs spécialistes avant qu'un diagnostic soit posé². Bien que la plupart des patientes atteintes de cette pathologie (50%–80%) aient une maladie de Crohn gastro-intestinale sous-jacente, ce ne sont pas toutes les patientes atteintes de la maladie de Crohn vulvaire qui développeront une maladie intestinale^{1,2}.

Des symptômes gynécologiques non spécifiques associés, comme des démangeaisons, rendent le diagnostic difficile². La vulve peut présenter les manifestations suivantes: œdème, hypertrophie labiale, lymphangiectasie, ulcérations en coup de couteau, ulcérations, abcès et fistules¹⁻³. Les observations histologiques, comme la présence de granulomes non caséux, d'une vascularite granulomateuse ou d'une lymphangite du derme, peuvent aider à confirmer le diagnostic¹⁻³. Les autres diagnostics à considérer dans des présentations similaires à celle de notre patiente sont les acrochordons, les condylomes, le molluscum contagiosum, la néoplasie intraépithéliale vulvaire et la lymphangiectasie acquise⁴.

La maladie de Crohn vulvaire est une maladie chronique qui nécessite une prise en charge chirurgicale (ablation par laser au

CO₂, excision) ou médicale à long terme (par exemple par anti-biothérapie, corticothérapie systémique ou traitement par agent anti-TNF- α [facteur de nécrose tumorale alpha])². Elle peut être difficile à traiter et elle répond bien à une approche multidisciplinaire impliquant des gastro-entérologues, des gynécologues, des pathologistes et des dermatologues^{1,2}. Chez les patientes atteintes d'une maladie de Crohn connue et présentant des anomalies vulvaires, la possibilité d'une maladie de Crohn vulvaire sous-jacente doit être envisagée³.

Références

1. Barret M, de Parades V, Battistella M, et al. Crohn's disease of the vulva. *J Crohns Colitis* 2014;8:563-70.
2. Boxhoorn L, Stoof TJ, de Meij T, et al. H. Clinical experience and diagnostic algorithm of vulval Crohn's disease. *Eur J Gastroenterol Hepatol* 2017;29: 838-43.
3. Feller ER, Ribaldo S, Jackson ND. Gynecologic aspects of Crohn's disease. *Am Fam Physician* 2001;64:1725-8.
4. Stewart CJR, Chan T, Platten M. Acquired lymphangiectasi ('lymphangioma circumscriptum') of the vulva: a report of eight cases. *Pathology* 2009;41: 448-53.

Intérêts concurrents : Aucun déclaré.

Cet article a été révisé par des pairs.

Les auteurs ont obtenu le consentement de la patiente.

Affiliations : Département d'obstétrique et de gynécologie (Dayan), Faculté de médecine, Université de la Colombie-Britannique; BC Centre for Vulvar Health (Sadownik), Gordon and Leslie Diamond Health Care Centre; Départements de gynécologie, de dermatologie et des sciences de la peau (Sadownik), Université de la Colombie-Britannique; BC Centre for Vulvar Health (Sadownik); Vancouver Coastal Health Authority (Sadownik), Vancouver, C.-B.; Dermatopathologie (Reutter), Piedmont Pathology Associates Inc., Hickory, N.C.

Propriété intellectuelle du contenu : Il s'agit d'un article en libre accès distribué conformément aux modalités de la licence Creative Commons Attribution (CC BY-NC-ND 4.0), qui permet l'utilisation, la diffusion et la reproduction dans tout médium à la condition que la publication originale soit adéquatement citée, que l'utilisation se fasse à des fins non commerciales (c.-à-d., recherche ou éducation) et qu'aucune modification ni adaptation n'y soit apportée. Voir : <https://creativecommons.org/licenses/by-nc-nd/4.0/deed.fr>.

Correspondance : Riki Dayan, r.dayan@alumni.ubc.ca