



# A New Health Care Policy in Korea Part 2: Expansion of Coverage by National Health Insurance on the Abdominal Ultrasound and MRI

## 새로운 건강보험 보장성 강화 대책 2부: 복부 초음파 및 MRI 급여 확대

Min Jae Jang, MD , Seong Jin Park, MD\*

Department of Radiology, Kyung Hee University Hospital, College of Medicine, Kyung Hee University, Seoul, Korea

Coverage by National Health Insurance (NHI) was expanded in the abdominal imaging area as follows: upper abdominal ultrasound on April 1, 2018, lower abdominal ultrasound on February 1, 2019, and abdominal MRI on November 1, 2019. Many patients can benefit from the expansion of NHI coverage. Newly included diseases for NHI coverage includes liver cirrhosis, gallbladder polyps, hepatic adenoma/dysplastic nodules, pancreatic cysts, autoimmune pancreatitis and bile duct stone disease. However, the expansion of coverage made each examination more complex, including indications, follow-up strategy, the number of examination per patients, the standard images to be acquired, and the standard forms of the radiological report. Therefore, more careful consideration is mandatory when an abdominal imaging examination is prescribed and conducted.

**Index terms** Health Insurance, National; Gastrointestinal Tract; Liver; Biliary Tract; Pancreas; Ultrasonography; Magnetic Resonance Imaging

### 서론

정부의 새로운 건강보험 보장성 강화 대책(문재인케어)과 관련하여 2018년 상반기에 상복부 초음파 검사의 전면 급여화 이후(1, 2) 2019년 상반기에는 비뇨기 초음파 검사와 함께

Received June 19, 2020  
Revised August 16, 2020  
Accepted August 17, 2020

\*Corresponding author

Seong Jin Park, MD  
Department of Radiology,  
Kyung Hee University Hospital,  
College of Medicine,  
Kyung Hee University,  
23 Kyungheedaero-ro,  
Dongdaemun-gu,  
Seoul 02447, Korea.

Tel 82-2-958-8610

Fax 82-2-968-0787

E-mail indawn@hanafos.com

This is an Open Access article distributed under the terms of the Creative Commons Attribution Non-Commercial License (<https://creativecommons.org/licenses/by-nc/4.0>) which permits unrestricted non-commercial use, distribution, and reproduction in any medium, provided the original work is properly cited.

**ORCID iDs**

Min Jae Jang

<https://>

[orcid.org/0000-0002-6253-1224](https://orcid.org/0000-0002-6253-1224)

Seong Jin Park

<https://>

[orcid.org/0000-0002-7859-7439](https://orcid.org/0000-0002-7859-7439)

하복부 초음파의 급여 확대가 시행되었다(3, 4). 2019년 하반기에는 복부 MRI 검사가 급여화되었다(5, 6). 급여화 이후 초음파 검사와 MRI 검사의 적응증, 촬영기법, 판독지 작성 등이 규정되었다. 이에 본 종설에서는 이들 검사 시행과 판독에 알아 두어야 할 부분에 대해 기술하고자 한다.

## 간·담낭·담도·비장·췌장 초음파 급여 확대

### 간·담낭·담도·비장·췌장 초음파 검사의 급여 대상

먼저 언급하고 넘어갈 내용은 “상복부 초음파”라는 검사는 고시상에 없다는 점이다. 원칙적으로 흔히 “상복부 초음파”라고 불리는 행위는 복부 초음파 중 “간·담낭·담도·비장·췌장 초음파”에 해당하며 이 행위가 일반과 정밀 초음파로 나뉜다. 그러나 이 글에서는 편의를 위하여 앞으로 “상복부 초음파”로 줄여서 기술하고자 한다.

상복부 초음파 검사의 급여 확대의 대상은 비교적 광범위하여, 간, 담낭, 담도, 비장, 췌장 질환이 있거나 의심되어 진료의사의 의학적 판단에 따라 시행한 경우에 해당하며, 환자의 증세가 있거나 의사가 판단하여 질환 의심 시에 모두 해당한다.

상복부 초음파 검사는 진단초음파 검사와 단순초음파 검사로 나뉘게 되며, 상복부 진단초음파 검사는 다시 일반과 정밀로 나뉜다. 진단초음파 검사는 현재 환자의 질병 진단을 위해 시행되는 모든 초음파 검사를 말하지만, 다음과 같은 경우는 정밀 진단초음파 검사를 시행하게 된다. 정밀 진단초음파 검사의 적용범위는 “간암”, “악성종양 중 간 전이가 의심 시”, “간 이식 전·후 상태평가 시”, “간경변증”, “만 40세 이상이면서 B형 또는 C형 간염 환자가 간암감시검사를 시행할 경우”에 해당한다. 일반 진단초음파 검사의 적용범위는 정밀 진단초음파 검사의 적용범위 이외의 진료의사의 의학적 판단에 따라 간, 담낭, 담도, 비장, 췌장 질환 또는 질환이 의심되는 환자에 해당하며, 의사의 판단하에 상복부 질환자 또는 의심 증상이 발생하여 검사가 필요한 경우 모두 급여화 범위에 포함된다. 제한적 초음파 검사는 진단초음파에서 이전에 시행했던 상복부 질환의 진단초음파 영상과 비교를 목적으로 시행한 경우에 적용하여 산정하며, 초 회부터 본인부담률 80%인 선별급여(예비급여)에 해당된다. 대표적인 예로 지방간, 담석이나 췌장낭종의 추적검사 등이 있으며, 해당 상복부 초음파 검사 소정점수의 50%를 산정한다. 단순초음파 검사는 단순한 이상 확인이나 처치 기술을 보조하는 경우로, 의심되는 해부학적 분류의 일부 확인과 처치 기술 보조에 적용하며, 판독소견서 작성의 의무가 없고 차트에 기재하는 것으로 충분하다.

### 필수급여와 선별급여

#### 필수급여

위에서 언급한 상복부 초음파 검사의 적용범위에 해당되는 경우 1회(에피소드 단위) 필수급여로 하며 외래 환자는 의료기관 종별에 따라 본인부담률 30~60% 범위 내에서 차이가 있으며 입원 환자에게는 20%가 적용된다. 다만, 30일이 초과하고 최초 진단과 다른 질환이 의심되어 시행한 경우에는 별도 산정이 가능하다. 즉 30일 기간 이내의 상복부 초음파 검사는 다른 증상으로 내원

하더라도 동일 에피소드로 간주하여 예비급여 80%를 적용하게 된다.

이후 새로운 증상이 있거나, 증상 변화가 없더라도 경과관찰이 필요한 고위험군 환자(간경변증, 만 40세 이상 만성 B형 및 만성 C형 간염)에게 간암감시검사를 시행한 경우 상복부 정밀진단초음파 연 2회를 적용한다. 용종의 크기 등 진료의사의 의학적 판단에 따라 경과관찰이 필요한 담낭용종 환자에게 시행한 경우 상복부 일반 진단초음파로 연 1회 적용하게 된다.

간암 혹은 악성종양 환자 중 간 전이 의심의 경우, 4대 중증 질환에 해당되어 횡수에 제한을 받지 않고 필수급여에 해당된다.

### 선별급여

선별급여는 필수급여 적용 대상 이외의 경우에 해당한다. 특히 초음파 검사 이후 특별한 증상 변화나 이상이 없는데 추가 검사를 하는 경우는 예비급여에 해당되어 본인부담률이 80%로 높게 적용된다. 단순초음파 검사는 사회적 요구도가 낮고 의학적 필요성 판단이 어려운 점을 고려하여 본인부담 80%를 적용한다. 제한적 초음파 역시 예비급여가 적용된다. 단순초음파와 제한적 초음파는 초회부터 모두 예비급여이며, 단순초음파는 같은 날, 동일 목적으로 수회 시행하더라도 1회로 산정한다.

최근 상복부 초음파 급여 확대가 2년이 되어가며 추적검사 과정에서 잘못된 처방으로 삭감이 되는 경우가 발생하고 있다. 앞에서 설명한 것과 같이 지방간, 췌장 낭종, 담석, 담도 확장 등은 증상의 변화나 혈액 검사상의 변화 등과 같은 이벤트가 없이 추적하는 경우 초회 1회 이후에는 본인부담금 80%의 선별급여로 검사가 처방되어야 하나, 일반적인 필수급여로 처방하는 경우 삭감의 대상이 될 수 있으므로 주의해야 한다.

### 표준영상 및 판독소견서

급여를 산정하기 위한 조건으로 진단초음파는 간, 담낭, 담도, 비장, 췌장 각각의 영상을 획득한 검사가 판독소견서를 작성하고 비치해야 한다. 단순초음파의 경우는 영상은 필요시에만 구비하고 진료기록부 등에 검사 결과를 기재하는 것으로 산정기준을 만족하게 된다.

표준영상항목은 권고사항이며, 판독소견서에 의사면허번호 기입이 의무화되었다.

(1) 판독소견서에는 다음과 같은 내용이 포함되어야 한다.

가) 등록번호, 성명, 생년월일/나이, 성별, 검사명, 검사일시, 검사와 판독한 의사(면허번호), 검사 소견, 결론, 판독일시, 의료기관명칭

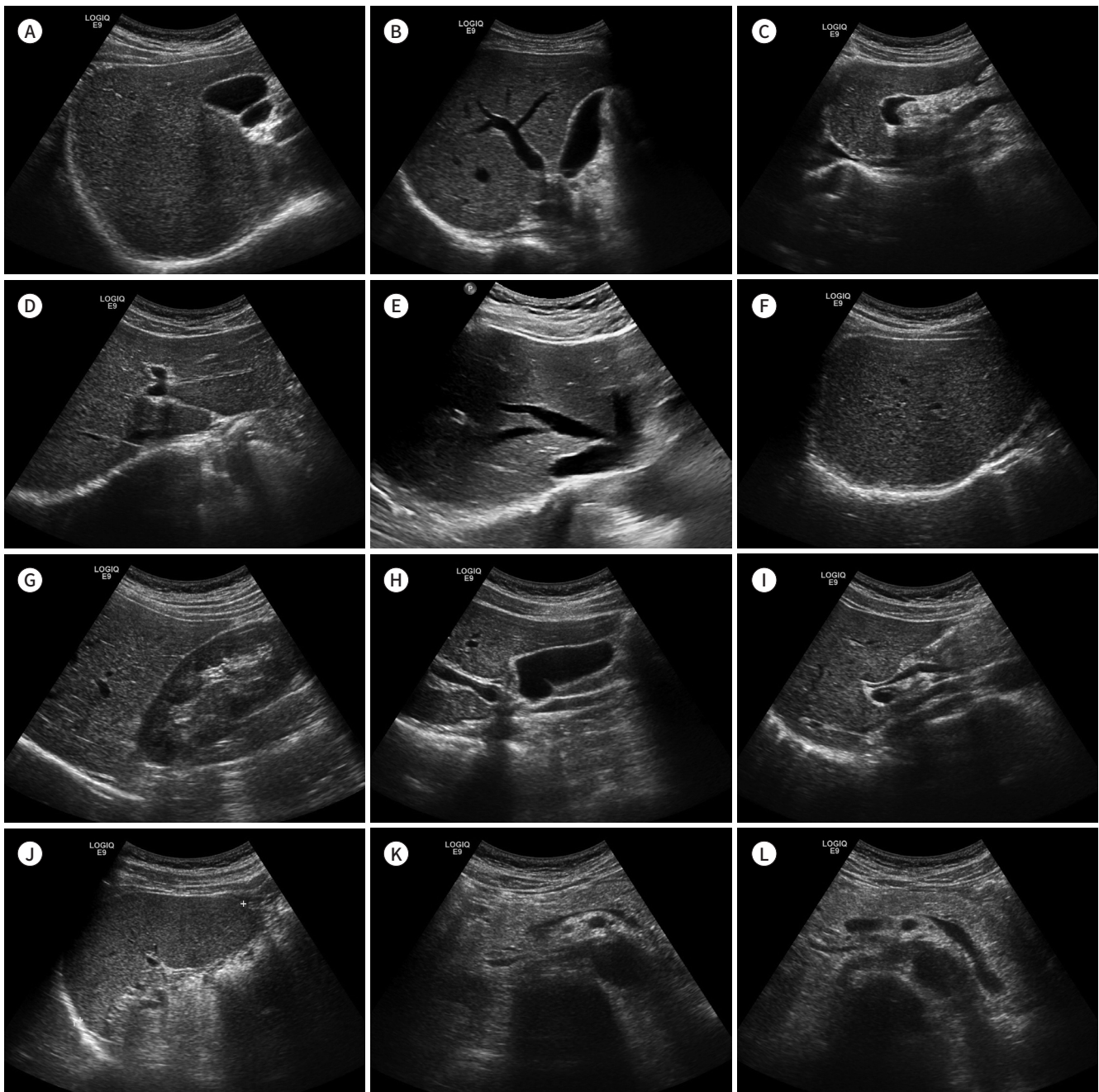
나) 검사소견에는 간실질의 에코, 간종괴 유무, 담낭이상 여부, 담관확장 여부, 비장종대 여부, 췌장이상 여부를 포함해야 하며, 이상이 있는 경우 세부내용을 상세 기술해야 함

(2) 표준영상의 범위는 권고 사항이며 다음과 같은 영상을 포함한다.

일반 진단초음파 검사에서는 12개의 영상을 권고하며 다음을 포함한다(Fig. 1). 간우엽의 횡스캔, 간우엽의 늑간스캔, 간좌엽의 종스캔, 간좌엽의 횡스캔, 간정맥의 늑골하 스캔, 간우엽의 상부, 우간하부와 우측신장피질의 관상면 스캔, 담낭의 장축, 간외담관의 종스캔, 비장의 장축스캔, 췌장 두부의 횡스캔, 췌장체부·미부의 횡스캔

Fig. 1. Standard views of the liver, gallbladder, bile duct, spleen, general pancreas ultrasound.

- A. Transverse scan of right hepatic lobe.
- B. Intercostal scan of right hepatic lobe.
- C. Longitudinal scan of left hepatic lobe.
- D. Transverse scan of left hepatic lobe.
- E. Subcostal scan of hepatic veins.
- F. Dome of right hepatic lobe.
- G. Coronal scan of right renal cortex and right hepatic lobe.
- H. Long axis scan of gallbladder.
- I. Longitudinal scan of the extrahepatic duct.
- J. Long axis scan of spleen.
- K. Transverse scan of the pancreas head.
- L. Transverse scan of pancreas body and tail.





정밀 진단초음파 검사에서는 15개 영상을 권고하며 일반 진단초음파 검사 12개에 다음 3개 영상을 추가로 권고한다(Fig. 2). 우간문맥을 포함한 간우엽의 늑간스캔과 우간정맥을 포함한 간우엽의 늑간스캔, 좌우간문맥 분지의 횡스캔

초음파 검사의 표준영상은 2003년 대한초음파의학회에서 발간한 “초음파 검사 표준 진료 개요”에서 처음 정하였으나, 이후 이를 개정하여 2014년에 대한영상의학회와 대한초음파의학회가 “초음파 검사 실행 가이드라인(7)”을 발간하고 복부, 비뇨생식기계, 경부, 유방, 근골격계, 소아 등 각 부위별 초음파 검사 실행 가이드라인을 정립하였다. 이후 2018년에는 보건복지부와 국립암센터가 “간암 검진 질지침 2차 개정판(8)”을 발간하면서 간초음파 검사의 표준검사 방법을 정립하였다. 위의 내용을 참고하여 영상학과에서는 표준영상 안을 제시하였고 타과의 의견과 조율하여 표준영상과 판독서의 기술 내용이 정해졌다.

### 하복부 초음파 검사의 급여화

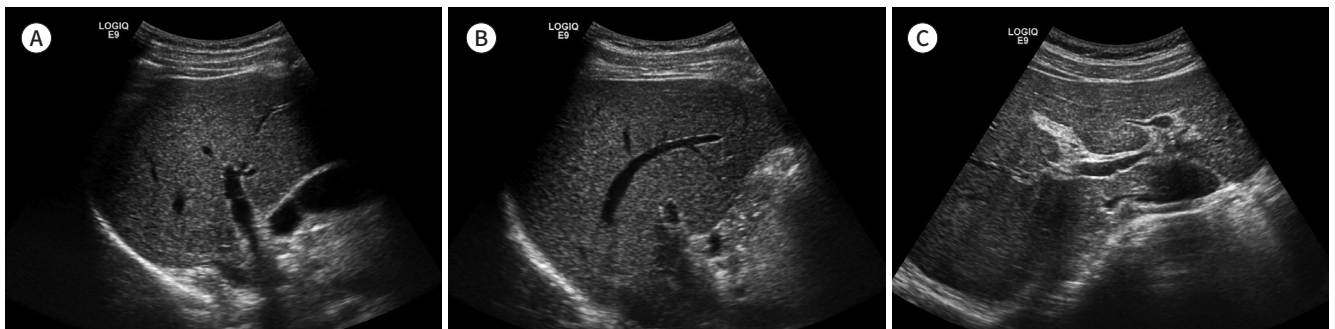하복부 초음파 검사는 상복부 초음파 검사에 비해 검사 건수가 적은 편이며, 소장, 대장, 충수, 서혜부, 직장항문 초음파가 포함된다. 이들 장기 하나하나마다 별도의 행위로 분류하여 네 개의 초음파 행위로 분류된다.

### 급여 대상

이번 급여 확대에서 포함된 급여 대상은 진료의사의 의학적 판단에 따라 하복부(충수, 소장, 대장, 서혜부, 직장, 항문) 질환의 진단 시 1회는 급여가 인정되며 경과관찰의 경우에도 조건에 따라 급여를 인정한다. 이를 초과하는 경우 본인부담률을 80%로 적용한다. 하복부 일부 부위 확인이나 장기 크기 측정 등을 시행하는 경우에는 단순초음파를 산정하며 초회부터 본인부담률을 80%로 적용한다. 다만, 동일 날, 동일 목적으로 수회 시행하더라도 해당 항목의 소정점수를 1회만 산정하므로 1회만 인정받을 수 있다. 상복부 초음파 검사와 마찬가지로 하복부 초음파 검사에서도 추적 검사 시 50% 수가를 적용하는 제한적 초음파 1회가 인정된다.

Fig. 2. Three additional standard views of the liver, gallbladder, bile duct, spleen, the pancreas to detailed ultrasound.

- A. Intercostal scan of right hepatic lobe including right portal vein.
- B. Intercostal scan of right hepatic lobe including right hepatic vein.
- C. Transverse scan of portal vein bifurcation.



## 표준영상 및 판독소견서

각 초음파 검사의 표준영상은 각 행위별로 분류되어 자세히 기술되어 있으며 권고사항이다.

1) 판독소견서에는 등록번호, 성명, 생년월일 또는 나이, 성별, 검사명, 검사일시, 판독일시, 검사와 판독한 의사(면허번호), 검사소견, 결론, 의료기관명이 기술되어야 하며, 검사소견에는 해당 장기의 내용을 포함해야 하며, 이상이 있는 경우 세부내용을 상세 기술해야 한다.

각각의 검사에서 충수 초음파 검사는 충수 관찰 여부, 충수가 관찰된 경우 충수의 직경, 장벽의 비후 여부, 종괴 유무, 충수석 유무, 농양 또는 액체저류 유무를 기술한다. 소장·대장 초음파 검사는 장벽의 비후 여부(비후 발견 시 위치 기술), 종괴 유무, 림프절 비대 여부, 복수 유무, 기타(농양, 장루 등) 이상 유무를 기술한다. 서혜부 초음파 검사는 탈장 유무, 종괴 유무, 림프절 비대 여부를 기술한다. 직장 초음파 검사의 경우 직장벽의 종양 유무, 직장벽의 종양 침윤 정도(관찰될 때), 직장벽 비후 유무, 주변 림프절 비대 여부, 직장 주위 종양 유무를 기술한다. 항문 초음파 검사는 치루 유무[내공의 위치(관찰될 때), 누관의 경로(관찰될 때)], 농양 유무, 종양 유무, 괄약근 손상 유무를 기술한다.

2) 표준영상의 범위는 권고 사항이며 다음과 같은 영상을 포함한다.

충수 초음파 검사의 표준영상은 상행결장 횡스캔, 상행결장 종스캔, 충수의 장축스캔, 충수의 횡축스캔이며, 만약 충수가 안 보일 경우 맹장 말단부를 스캔한다.

소장·대장 초음파 검사의 표준영상은 상장간막동정맥을 포함한 장간막 스캔, 회맹판 스캔, 복부의 사분면인 우상부, 우하부, 좌상부, 좌하부의 장이 각각 포함되는 스캔이다. 소아 비대유문협착증의 경우에는 유문부(횡스캔, 종스캔) 포함한다.

서혜부 초음파 검사의 표준영상은 좌·우측 각각의 서혜부 횡스캔, 좌·우측 각각의 서혜부 종스캔이며, 대퇴혈관(femoral vessel)이나 정삭(spermatic cord)이 보이는 범위를 스캔한다.

직장·항문 초음파 검사의 표준영상은 직장에서는 직장 벽 5층이 포함되는 스캔을 촬영하고, 항문은 항문의 하부 스캔, 항문의 중부 스캔, 항문의 상부 스캔을 촬영한다.

## 동시 시행 인접부위 초음파

기존 「초음파 검사의 급여기준」에 따라 서로 인접된 부위의 초음파 검사를 동시에 시행한 경우, 주된 검사는 소정점수의 100%, 제2의 검사는 소정점수의 50%를 산정하며, 최대 150%까지 산정한다. 여기서 상복부, 하복부, 비뇨기계는 인접된 부위로 간주된다. 즉, 상복부(간담체) + 소장대장 + 비뇨기 초음파를 시행하더라도, 상복부 초음파 수가의 100%, 소장대장 혹은 비뇨기 초음파 수가 중 하나의 50%까지밖에 인정받지 못한다. 즉, 초음파 검사는 동시에 2 부위까지만 수가가 인정되나, 예외로 체내 삽입형 탐촉자를 사용하는 항문 직장 초음파의 경우는 별도의 검사로 100% 인정된다.

동시 검사가 인접부위는 2 부위까지만 인정되므로 3 부위를 동시에 시행하는 경우에는 세 번째 검사는 청구가 불가능하며 무료로 검사하거나 비급여로 검사해야 한다. 단 비급여로 검사하는 경우는 증상 등의 이유가 없이 시행하는 검진과 같은 경우여야만 하며, 환자의 동의를 반드시 받아야 한다. 결국 증상 등 3 부위를 검사해야 할 이유가 있는 경우, 비급여로는 검사할 수 없으므로

3 부위째는 무료로 검사해야 한다.

## 초음파 검사의 주체

의사가 직접 시행한 경우 요양급여한다. 다만, 방사선사가 검사를 시행하고 의사는 방사선사와 물리적으로 동일한 공간에 입회하여 검사의 시작부터 끝까지 방사선사와 1:1로 영상을 동시에 보면서 실시간으로 지도하고 환자 상태를 진단하는 경우도 포함한다. 이때, 모니터 등 기타 의료기술을 활용한 다른 공간에서의 진단 및 지도는 요양급여가 불가하다. 이 기준은 기존의 유권해석과 비교할 때 물리적으로 동일한 공간에 입회하여 검사의 시작부터 끝까지 1:1로 지도해야 한다는 조건이 추가되어, 모니터 등을 통한 1:다 관리를 통한 지도가 불가능해져 실질적으로 비의사 인력의 단독 초음파 검사가 불가능해졌다.

## 비급여 초음파 검사

위에서 언급한 급여 대상에 포함되지 않은 경우를 '의학적 필요가 불명확한 경우'로 정의하였으며, 이 경우 비급여 진료가 가능하다. 예를 들어, 본인의 희망에 의한 건강검진으로 시행하는 경우가 이에 해당한다. 단, 진료의사는 충분히 설명해야 하고 환자가 동의서에 서명을 해야 한다. 동의서의 표준양식은 없으며, 각 의료기관에서 준비해야 한다.

## 복부 MRI 급여 확대

MRI 급여화는 신경두경부 분야부터 적용되기 시작하여 2019년 11월에는 심장, 유방, 혈관, 비뇨생식기계와 함께 복부에 적용되었다. 복부의 경우 악성종양 환자의 경우에는 기존에도 MRI가 이미 급여로 인정되어 있어, 상대적으로 2019년에 이루어진 급여 확대로 인해 새롭게 적용 대상이 되는 경우는 많지 않다. 그러나 일부 양성 질환 환자의 진단과 치료를 위해 MRI의 급여 확대가 이루어진 것은 보장성 차원에서 중요한 일이다. 이번에는 MRI 급여 확대를 통해 변화된 부분에 대해 기술하고자 한다.

## 급여 대상

복부 MRI의 급여 대상은 첫 번째는 다음의 질환이 있거나 이를 의심하여 진료의가 임상적으로 타 진단방법 이후 2차적 시행의 필요성이 있다고 판단한 경우로 아래의 경우에 해당한다. 가) 전이성 종양을 포함한 악성종양(위암은 T4 또는 크기가 5 cm 이상으로 확인된 경우만), 나) 양성종양에서는 간선종, 소아의 위장관기질종양 또는 신경내분비종양, 췌장 낭성종양, 췌장 또는 담도 신경내분비종양, 후직장종양이 해당하며, 다) 기타 질환으로는 크기가 1 cm가 넘는 간 이형성결절, 자가면역성 췌장염, 원인불명의 재발성 급성췌장염, 담관 또는 췌관의 협착, 확장, 누공, 간내담석, 크론병(크론병 진단 이후 소장 또는 직장 또는 항문병변이 의심되는 경우), 복부 외상의 경우는 간

담도 또는 췌장의 외상과 중증의 다발성 복부장기 손상이 해당한다. 두 번째는 타 진단장비의 이용이 불가하여 MRI 촬영이 불가피한 경우(사구체여과율 60 mL/min 이하의 신장기능 저하 환자로 조영제 사용이 불가능한 환자나 임신부)에 해당한다. 그리고, 세 번째는 간이식술 시행 전이나 췌장이식 후 이식장기의 기능장애가 의심되는 경우, CT에서 총담관결석이 확인되지 않은 경우로 총담관확장 소견이 있거나, 임상증상 또는 혈액검사 등에서 방사선투과성 결석이 의심되는 경우에 급여가 인정된다.

### 급여횟수

이상에 언급한 급여 대상에 해당하는 경우 진단 시 1회 급여가 인정된다. 추적검사의 경우 1) 간세포암 확진 기준을 충족하지 않으나, 간세포암 의증 소견에 해당하는 경우 3~6개월 후 1회, 2) 방사선치료(방사선수술 포함) 시행 전 범위결정 등으로 촬영한 경우 필요시 1회, 3) 수술(중재적시술 또는 내시경시술 포함) 후 1회, 4) 방사선치료(방사선수술 포함) 후 1~3개월 경과 후 1회, 5) 항암치료 중: 2~3주기(cycle) 간격으로 급여에 해당하게 된다.

추적검사 후에도 장기추적검사를 해야 할 경우 다음과 같은 기간에 맞게 검사할 경우 급여에 해당한다. 악성종양은 2년간은 연 2회 급여하며, 그 이후는 연 1회 급여한다. 단 간세포암을 진단받은 경우에는 5년간 연 3회, 그 이후는 연 1회 급여한다. 양성종양에서는 간선종은 최대 6년간 2년에 1회 급여한다. 췌장낭성종양은 수술을 시행한 경우를 제외하고, 크기가 1 cm 이상 3 cm 미만인 경우에 한해 2년간 연 1회, 그 이후는 8년간 2년에 1회, 최대 10년간 급여한다. 단, 악성화가 의심되는 경우에는 2년간 연 2회, 그 이후 8년간 2년에 1회, 최대 10년간 급여한다. 췌장 또는 담도 신경내분비종양도 수술을 시행한 경우 제외하고, 악성화가 의심되는 경우 2년간 연 2회, 그 이후 8년간 2년에 1회로, 최대 10년간 급여한다. 후직장종양도 수술을 시행한 경우는 제외하고 2년간 연 1회 급여한다. 간 이형성결절은 연 1회로 최대 5년간 급여한다. 그러나, 환자 상태의 변화 또는 새로운 병변 발생 등 진료상 추가촬영의 필요성이 있는 경우 추가 인정한다. 급여횟수 초과 시 「선별급여 지정 및 실시 등에 관한 기준」에 따라 본인부담률을 80%로 적용하게 되며 복부의 경우는 복잡치루와 항문괄약근 손상 또는 협착이 있는 변실금이 해당된다.

이상 언급한 급여 조건에 해당하지 않는 경우 비급여하되, 이때 담당 진료의가 충분히 설명하고 환자가 동의서에 서명하여야 한다.

### 동시 시행된 인접부위 혹은 특수 MRI

기존에는 복부 등 뇌 MRI를 제외한 부위의 MRI에서 확산강조영상은 추가로 청구할 수 없었다. 그러나 문재인케어가 적용된 경우 확산강조영상 등 특수 MRI도 추가 청구가 가능하며 인접부위 검사를 동시에 시행한 경우도 추가 청구가 가능하다. 이러한 추가 청구는 최대 150%까지만 가능하다. 즉 간 MRI 시행 시 확산강조영상을 함께 시행하였다면 간 MRI (100%) + 확산 MRI (50%)를 청구할 수 있게 되어 실제적인 수가 인상 효과가 발생하였다.



## 복부 MRI의 표준영상과 판독소견서 기재 범위

영상진단료는 급여 대상에 포함되는 경우에서 아래와 같이 표준영상을 획득하고, 판독의가 판독소견서를 작성·비치한 경우에 산정한다. 복부 MRI는 검사 부위와 질환 별로 표준영상과 판독소견서의 기재 범위가 달라 이에 대한 숙지가 필요하다. CT에 비해 MRI는 영상 획득 기법이 다양하고 종류가 많아 병원마다 획득하는 영상의 종류와 방법의 차이가 있었다. 급여에 필요한 MR의 표준영상과 판독소견서 기재 범위는 대한영상의학회에 발표한 “표준 판독소견서 및 표준영상프로토콜 가이드라인(9)”을 참고하여 다양한 의견을 종합하여 완성되었다.

### 복부 MRI의 표준영상

복부 MRI의 급여화 확대에서 대표적인 변화로는 초음파와 마찬가지로 각 부위 검사마다 획득하여야 하는 표준영상과 판독소견서에 기입해야 할 내용이 정해졌다는 점이다(Table 1, Supplementary Table 1 in the online-only Data Supplement). 이번 급여화를 통해 복부 MRI의 표준영상과 판독 양식이 비교적 표준화되었다고 할 수 있다. 영상획득 기법은 판독소견서에 언급하여야 한다. 복부 MRI의 표준영상 획득방법은, 복부(크론병), 골반(직장암), 췌장, 간, 담체관 다섯 가지의 경우에는 아래와 같은 방법으로 정했으며, 복강 내 간담체 이외 기관의 종양과 임신 중 충수돌기염의 경우에는 상황에 따라 적절한 영상을 얻을 수 있도록 표준영상 획득법을 지정하지는 않았다. 복부 MRI도 다른 대부분의 MRI 표준영상과 같이 축상면을 기본으로 하며, 시상면 또는 관상면을 추가로 획득한다. 각 복부 MRI는 각 기관과 질환의 특징에 따라 표준영상의 맥동과 순서열(pulse sequence)과 절편 간격, 조영제 주입 후 촬영 방법이 다소 다르게 설정되었으며 다음과 같다(Table 1).

복부 MRI는 2D thick slab MRCP-like 영상과 관상면 T2 강조 HASTE 영상, 지방억제 관상면 T2 강조 HASTE 영상, 지방억제 축상면 T2 강조 HASTE 영상을 얻는다. 절편은 축상면 또는 관상면 T2 강조영상은 두께 8 mm 이하, 지방억제 T2 강조영상은 두께 5 mm 이하로 획득해야 하며, 두 영상 모두 절편 간격은 없이 시행하고 격자수는 한 축에서 320 이상(최소 256 이상)이어야 한다. 조영제 주입촬영은 조영제 주입 전·후의 지방억제 관상면 T1 강조영상을 획득하는데, 두께는 5 mm 이하, 간격은 없이, 격자수 한 축에서 320 이상(최소 256 이상)으로 획득하며, 다중영상(multiphase image)을 획득할 수 있다.

골반(직장) MRI는 T2 강조영상 축상면과 시상면을 얻는다. 절편은 축상면 T2 강조영상은 두께 4 mm 이하, 간격 1 mm 이하, 격자수 한 축에서 256 이상, FOV 220 × 220 이하로 획득해야 하며, 시상면 T2 강조영상은 두께 5 mm 이하, 간격 1 mm 이하로 획득한다. 조영제를 사용할 경우 조영제 주입 전·후의 지방억제 축상면 T1 강조영상 또는 지방억제 시상면 T1 강조영상을 획득하며, 두께 5 mm 이하, 간격 1 mm 이하로 획득해야 하며 다중영상은 제한된다.

췌장 MRI는 축상면 T2 강조영상 또는 관상면 T2 강조영상, 지방억제 축상면 T1 강조영상, 화학전위 영상을 촬영하며 축상면 또는 관상면 T2 강조영상은 두께 8 mm 이하, 간격 2 mm 이하여야 하며, 지방억제 T1 강조영상은 두께 5 mm 이하, 간격은 없이 얻어야 하며 이 모두 격자수는 한 축에서 256 이상이어야 한다. 조영제 주입 후 촬영은 3차원 경사자장 지방억제 축상면 조영증강 T1

Table 1. Standard Views and Reporting Form for Abdominal MRI

## Abdominal (Crohn's Disease) MRI

## Standard views

## Pulse sequence

- 2D thick slab MRCP-like image
- Coronal T2W HASTE image
- Fat-suppressed coronal T2W HASTE image
- Fat-suppressed axial T2W HASTE image

## Slice thickness

- Axial or coronal T2WI: thickness  $\leq 8$  mm, no inter-slice gap, matrix number  $\geq 320$  in one axis (at least 256)
- Fat-suppressed T2WI: thickness  $\leq 5$  mm, no inter-slice gap, matrix number  $\geq 320$  in one axis (at least 256)

## Post-contrast injection

- Fat-suppressed coronal T1WI (pre and post-contrast-enhanced) [thickness  $\leq 5$  mm, no inter-slice gap, matrix number  $\geq 320$  in one axis (at least 256)]
- Multiphase image is acceptable

## Reporting form

The extent of disease involvement (stomach, duodenum, small bowel, colon), presence of bowel wall thickening, adjacent mesenteric change, lymphadenopathy, fistula, abscess, etc.

## Pelvic (rectal) MRI

## Standard views

## Pulse sequence

- Axial T2WI
- Sagittal T2WI

## Slice thickness

- Axial T2WI: thickness  $\leq 4$  mm, inter-slice gap  $\leq 1$  mm, matrix number  $\geq 256$  in one axis, FOV  $\leq 220 \times 220$
- Sagittal T2WI: thickness  $\leq 5$  mm, inter-slice gap  $\leq 1$  mm

## Post-contrast injection

- Fat-suppressed axial T1WI or fat-suppressed sagittal T1WI (pre and post-contrast-enhanced) (thickness  $\leq 5$  mm, inter-slice gap  $\leq 1$  mm)

## Reporting form

Rectal cancer: tumor involvement to the anus, rectum and distal sigmoid colon., etc.

## Pancreas MRI

## Standard views

## Pulse sequence

- Axial T2WI or coronal T2WI
- Fat-suppressed axial T1WI
- Chemical shift image (in & opposed phase)

## Slice thickness

- Axial or coronal T2WI: thickness  $\leq 8$  mm, inter-slice gap  $\leq 2$  mm, matrix number  $\geq 256$  in one axis
- Fat-suppressed axial T1WI: thickness  $\leq 5$  mm, no inter-slice gap, matrix number  $\geq 256$  in one axis

## Post-contrast injection

- 3D gradient-echo fat-suppressed axial contrast-enhanced T1WI (slice thickness  $\leq 5$  mm, no inter-slice gap, matrix number  $\geq 256$  in one axis)
- Multiphase image is acceptable

## Reporting form

Presence of mass, pancreatitis, pancreatic ductal dilatation, etc.

## Liver MRI

## Standard views

Table 1. Standard Views and Reporting Form for Abdominal MRI (Continued)

Pulse sequence
Axial T1WI
Axial T2WI
Axial Heavily T2WI (echo time $\geq$ 140 ms)
Chemical shift image (in & opposed phase)
Slice thickness
Axial image: thickness $\leq$ 8 mm, matrix number $\geq$ 256 $\times$ 192 (T1WI) and $\geq$ 256 $\times$ 160 (T2WI)
Post-contrast injection
3D gradient-echo axial dynamic contrast-enhanced T1WI (slice thickness $\leq$ 5 mm, no inter-slice gap, matrix number $\geq$ 256 in one axis)
- Multiphase image is acceptable
Reporting form
Morphology of the liver and combined diseases (liver cirrhosis, portal vein thrombosis, ascites, portosystemic collaterals), presence of a hepatic tumor, etc.
Cholangio pancreatic MRI
Standard views
$\geq$ 1.5 Tesla MRI
Pulse sequence
2D thick slab MRCP or 3D MRCP reconstruction image (thin section images must be included in 3D MRCP)
Axial T2WI or coronal T2WI
Chemical shift image (in & opposed phase)
Slice thickness
- 3D MRCP: matrix number $\geq$ 256 in one axis
- Axial T2WI or coronal T2WI: thickness $\leq$ 8 mm, inter-slice gap $\leq$ 2 mm, matrix number $\geq$ 256 in one axis
Post-contrast injection
- 3D gradient-echo fat-suppressed axial contrast-enhanced T1WI (slice thickness $\leq$ 5 mm, no inter-slice gap, matrix number $\geq$ 256 in one axis)
- Multiphase image is acceptable
Reporting form
Presence of gallstone, pancreatic stone, bile duct dilatation, pancreatic duct dilatation, tumor, inflammation, abscess, etc.

2D = two-dimensional, 3D = three-dimensional, FOV = field-of view, HASTE = half-Fourier acquisition single-shot turbo spin echo, MRCP = MR cholangiopancreatography, T1WI = T1-weighted image, T2WI = T2-weighted image

강조영상을 획득하며, 두께는 5 mm 이하, 간격은 없고, 격자수 한 축에서 256 이상의 조건으로 획득하며, 다중영상을 획득할 수 있다.

간 MRI는 축상면 T1 강조영상, 축상면 T2 강조영상, 축상면 Heavily T2 강조영상(echo time 140 ms 이상), 화학전위 영상(in & opposed phase)을 획득해야 하며 축상면 강조영상은 두께 8 mm 이하, 격자수 T1 강조영상은 256  $\times$  192 이상, T2 강조영상 256  $\times$  160 이상의 조건으로 획득해야 한다. 조영제 주입 후 촬영은 3차원 경사자장 지방억제 축상면 조영증강 T1 강조영상을 획득하며, 두께는 5 mm 이하, 간격은 없고, 격자수 한 축에서 256 이상의 조건으로 획득하며, 다중영상을 획득할 수 있다.

담췌관 MRI는 1.5 테슬라 이상의 장비에서 촬영해야 하며, 2D thick slab MRCP 또는 3D MRCP 재구성 영상을 획득해야 하며, 여기서 3D MRCP는 thin section 영상을 포함해야 한다. 그리고, 축상면 T2 강조영상 또는 관상면 T2 강조영상, 화학전위 영상을 얻어야 하며 절편은 3D

MRCP는 격자수 한 축에서 256 이상, 축상면 또는 관상면 T2 강조영상은 두께 8 mm 이하, 간격 2 mm 이하, 격자수 한 축에서 256 이상의 조건을 만족해야 한다. 조영제 주입 후 촬영은 3차원 경사자장 지방억제 축상면 조영증강 T1 강조영상을 획득하며, 두께는 5 mm 이하, 간격은 없고, 격자수 한 축에서 256 이상의 조건으로 획득하며, 다중영상을 획득할 수 있다.

### 판독소견서 기재 범위

복부 MRI의 급여화에 따라 판독의가 판독소견서를 작성·비치해야만 급여가 인정된다. 판독소견서에는 임상정보(병력, 검사실시 사유 등), 획득한 영상기법, 조영제 사용 여부에 대해 기술하여야 한다. 판독 내용은 각 부위별 주요 이상소견 여부를 포함하되, 이상이 있는 경우 세부내용으로 병소의 해부학적 위치, 병소의 양상 등을 상세 기술해야 하며 각 부위별로 기술해야 하는 내용은 다음과 같다. 복부 MR은 크론병의 경우는 병변의 침범 범위(위, 십이지장, 소장, 대장), 장벽 비후 여부, 주변 장간막 변화, 림프절 비대, 누공, 농양의 유무 등에 대해 언급해야 하며, 복강 내 간담췌 이외 기관의 종양은 종양의 위치, 개수, 크기, 형태적 특징, 인접장기 침범 여부, 임파절 전이 등을 기술해야 한다. 임신부 충수돌기염은 충수돌기의 유무, 염증 소견 및 충수석의 유무, 주변 농양 및 맹장벽 비후, 림프절 비대 등에 대해 기술해야 한다. 골반 MRI에서 직장암의 경우 항문, 직장, 원위 에스자결장의 종양 유무 등을 언급하고, 직장암 이외의 경우는 골반 장기 내의 이상 유무, 악성 종양의 경우 병기결정에 필요한 주변조직 침범 여부, 림프절 비대 여부 등에 대해 언급해야 한다. 췌장 MRI는 종양, 췌장염, 췌관확장 유무 등을 기술해야 한다. 간 MRI는 간의 형태 및 동반질환(간경화, 문맥 혈전, 복수, 측부혈관 등), 간종양의 유무 등에 대해 언급해야 한다. 담췌관 MRI는 담석, 췌석, 담췌관 확장, 종양, 염증, 농양의 유무 등을 기술해야 한다. 이외 별도로 규정하지 않은 산정기준은 「방사선 영상진단의 판독료 산정기준」에 의한다.

이상과 같이 복부 초음파와 MRI가 급여화가 시행되어 그 적용 대상이 확대되었다. 이에 따라 검사가 필요한 환자들의 경제적 부담이 줄어들고 유용하게 활용되며 검사 건수도 증가하고 있다. 급여화로 해당 검사의 표준영상과 판독소견서 기재 항목들이 정해져 있으므로 기관별 검사방법과 판독법의 표준화되는 장점이 있으며 이는 향후 다기관 연구 등에서 유리하게 적용될 수 있다. 그러나 급여화에서 각 검사마다 적응증이 정해졌고, 각 질환 별로 급여 인정 횟수가 다르며, 필수적으로 판독소견서에 기재해야 할 항목이 정해져 있어 처방의뿐 아니라 검사를 담당하는 영상의학과 의사들의 각별한 주의가 필요하다. 초음파와 MRI의 급여화 과정이 빠르게 진행되고 시행됨에 따라 검사 폭증이나 검사의 질 저하 등 예상하지 못한 문제점이 나타날 수 있다. 따라서 현재 정해진 고시 내용의 지속적인 개선을 통해 국민 건강 증진에 도움이 되는 의료환경 개선의 방향으로 발전해 나갈 수 있도록 노력해야 할 것이다.

### Supplementary Materials

The Table in Korean is provided in the online-only Data Supplement. The online-only Data Supplement is available with this article at <http://dx.doi.org/10.3348/jksr.2020.0127>.

### Author Contributions

Conceptualization, all authors; resources, all authors; supervision, P.S.J.; visualization, P.S.J.; writ-

ing—original draft, all authors; and writing—review & editing, all authors.

### Conflicts of Interest

The authors have no potential conflicts of interest to disclose.

### REFERENCES

1. Ministry of Health and Welfare. Notice No. 2018-66. Available at. [http://www.mohw.go.kr/react/jb/sjb-0406vw.jsp?PAR\\_MENU\\_ID=03&MENU\\_ID=030406&page=1&CONT\\_SEQ=344368](http://www.mohw.go.kr/react/jb/sjb-0406vw.jsp?PAR_MENU_ID=03&MENU_ID=030406&page=1&CONT_SEQ=344368). Published 2018. Accessed Jun 19, 2020
2. Ministry of Health and Welfare. Notice No. 2018-66. Q&A. Available at. [http://www.mohw.go.kr/react/jb/sjb-0406vw.jsp?PAR\\_MENU\\_ID=03&MENU\\_ID=030406&page=1&CONT\\_SEQ=344368](http://www.mohw.go.kr/react/jb/sjb-0406vw.jsp?PAR_MENU_ID=03&MENU_ID=030406&page=1&CONT_SEQ=344368). Published 2018. Accessed Jun 19, 2020
3. Ministry of Health and Welfare. Notice No. 2019-10. Available at. [http://www.mohw.go.kr/react/jb/sjb-0406vw.jsp?PAR\\_MENU\\_ID=03&MENU\\_ID=030406&page=1&CONT\\_SEQ=347445](http://www.mohw.go.kr/react/jb/sjb-0406vw.jsp?PAR_MENU_ID=03&MENU_ID=030406&page=1&CONT_SEQ=347445). Published 2019. Accessed Jun 19, 2020
4. Ministry of Health and Welfare. Notice No. 2019-10. Q&A. Available at. [http://www.mohw.go.kr/react/jb/sjb-0406vw.jsp?PAR\\_MENU\\_ID=03&MENU\\_ID=030406&page=1&CONT\\_SEQ=347445](http://www.mohw.go.kr/react/jb/sjb-0406vw.jsp?PAR_MENU_ID=03&MENU_ID=030406&page=1&CONT_SEQ=347445). Published 2019. Accessed Jun 19, 2020
5. Ministry of Health and Welfare. Notice No. 2019-229. Available at. <http://www.hira.or.kr/rd/insuadctrtr/bbsView.do?pgmid=HIRAA030069000400&brdScnBltno=4&brdBltNo=51368>. Published 2019. Accessed Jun 19, 2020
6. Ministry of Health and Welfare. Notice No. 2019-229. Q&A. Available at. <http://www.hira.or.kr/rd/insuadctrtr/bbsView.do?pgmid=HIRAA030069000400&brdScnBltno=4&brdBltNo=51368>. Published 2019. Accessed Jun 19, 2020
7. The Korean Society of Radiology, The Korean Society of Medical Ultrasound. Guideline of ultrasound examination. Available at. [http://www.radiology.or.kr/reference/guidelines.php?mode=view&uid=1886&no=6&gubun=1&sub=5&page=1&r\\_url=/reference/guidelines.php](http://www.radiology.or.kr/reference/guidelines.php?mode=view&uid=1886&no=6&gubun=1&sub=5&page=1&r_url=/reference/guidelines.php). Published 2014. Accessed Jun 19, 2020
8. Ministry of Health and Welfare, National Cancer Center. Quality guidelines of liver cancer screening. Available at. [https://www.kaim.or.kr/guideline/file/cancer\\_file\\_01.pdf](https://www.kaim.or.kr/guideline/file/cancer_file_01.pdf). Published 2018. Accessed Jun 19, 2020
9. The Korean Society of Radiology. Guideline of standard radiology report form and standard imaging protocol. Available at. [http://www.radiology.or.kr/reference/guidelines.php?mode=view&uid=2009&no=16&gubun=1&sub=5&page=1&r\\_url=/reference/guidelines.php](http://www.radiology.or.kr/reference/guidelines.php?mode=view&uid=2009&no=16&gubun=1&sub=5&page=1&r_url=/reference/guidelines.php). Published 2019. Accessed Jun 19, 2020



## 새로운 건강보험 보장성 강화 대책 2부: 복부 초음파 및 MRI 급여 확대

장민재 · 박성진\*

복부 영상 영역에서는 새로운 건강보험 보장성 강화 대책으로 인하여 2018년 4월 1일 상복부 초음파, 2019년 2월 1일 하복부 초음파와 2019년 11월 1일 복부 MRI가 순서대로 급여 확대되었다. 많은 환자들이 건강보험 급여 혜택을 보게 되었으며 간경화, 담낭용종, 간선종, 이형성 결절, 췌장 낭종과 자가면역성 췌장염, 담석 등이 건강보험에 포함되었다. 그러나 급여화로 인해 각 검사의 적응증, 추적검사 가능 질환과 적용 횟수 등이 보다 복잡해졌으며 획득하여야 할 표준영상과 판독소견서의 양식이 지정되었으며, 따라서 외래나 병실에서 검사를 처방하고 검사실에서 검사를 시행할 때 주의해야 할 필요가 있다.

경희대학교 의과대학 경희대학교병원 영상의학과