

Med Klin Intensivmed Notfmed 2020 · 115:585–590  
<https://doi.org/10.1007/s00063-020-00710-2>  
Eingegangen: 4. Mai 2020  
Überarbeitet: 8. Juni 2020  
Angenommen: 4. Juli 2020  
Online publiziert: 5. August 2020  
© Springer Medizin Verlag GmbH, ein Teil von Springer Nature 2020

Redaktion  
M. Buerke, Siegen



L. Nibbe<sup>1</sup> · M. Jungehülsing<sup>2</sup> · S. Röber<sup>1</sup> · G. Ripberger<sup>1</sup> · M. Oppert<sup>1</sup>

<sup>1</sup>Zentrum für Notfall- und Intensivmedizin, Klinikum Ernst von Bergmann Potsdam, Potsdam, Deutschland

<sup>2</sup>Klinik für Hals-, Nasen- und Ohrenheilkunde, Klinikum Ernst von Bergmann Potsdam, Potsdam, Deutschland

# „Hybridtracheostomie“ – ein risikoarmes Verfahren der Tracheostomie bei COVID-19-Patienten

## Hintergrund

Das Thema „Tracheostomie“ ist bei invasiv beatmeten COVID-19-Patient\*innen Gegenstand intensiver Diskussion. Anlass dafür ist in erster Linie die Sorge um eine die Mitarbeiter\*innen gefährdende Exposition mit virushaltigem Aerosol [8, 15].

Zudem sprechen einige Aspekte dafür, dass bei invasiv beatmeten Patienten mit COVID-19-Pneumonie die Indikation zur Tracheostomie häufiger gestellt werden könnte als bei Pneumonien anderer Ursache. Gründe dafür sind u. a.:

- Längere Beatmungsdauer [2, 20]
- Möglicherweise erhöhtes Risiko für ein Postextubationsversagen und demzufolge vermehrte Indikation zur NIV-/Nasaler-High-Flow-Therapie und Reintubation, einhergehend mit erhöhter Infektionsgefahr für Personal und erhöhter Mortalität der Patient\*innen [6, 7]
- Möglicherweise früher als üblich Indikationsstellung aufgrund von Versorgungsengpässen mit Medikamenten (z. B. Sedativa)

In der aktuellen Literatur wird für die Tracheostomie bei COVID-19-Patienten weder die konventionelle chirurgische Tracheostomie mit mukokutaner Anastomose noch die perkutane Dilatations-tracheostomie (PDT) als bevorzugtes Verfahren empfohlen [3, 12].

Als Vorteil der chirurgischen Methode werden der Verzicht auf eine begleitende

tende Tracheobronchoskopie durch den Endotrachealtubus (ETT) mit Aerosolbelastung [3, 19] und die Einschätzung als das im Notfall insgesamt sicherste Verfahren genannt: Es kommt seltener zu Verletzungen der Trachea (Knorpelspannenbrüchen, Hinterwandverletzungen) und anderen Komplikationen (Malinsertion, Via falsa, Gefäßverletzungen; [10]).

In der Intensivmedizin wird üblicherweise die PDT als bevorzugte Methode empfohlen [18]. Vorteile sind u. a., dass es durch den engen Punktionskanal viel seltener als bei der konventionellen chirurgischen Tracheostomie zu Wundheilungsstörungen kommt und sich der Punktionskanal nach Extubation in der Regel ohne weitere Operation binnen weniger Tage verschließt, während nach Anlage einer mukokutanen Anastomose in der Regel ein plastischer Tracheostomaverschluss notwendig wird [10]. Ein gewisses Risiko für Verletzungen, z. B. von Trachealspannen, bleibt jedoch trotz tracheobronchoskopischer Kontrolle bestehen.

## Die „Hybridtracheostomie“

Das vorgestellte Hybridverfahren kombiniert die Vorteile der konventionellen offen-chirurgischen und der dilatativen Technik:

- Sichere, minimal-invasive chirurgische Darstellung und Inzision der Trachea von außen über einen deut-

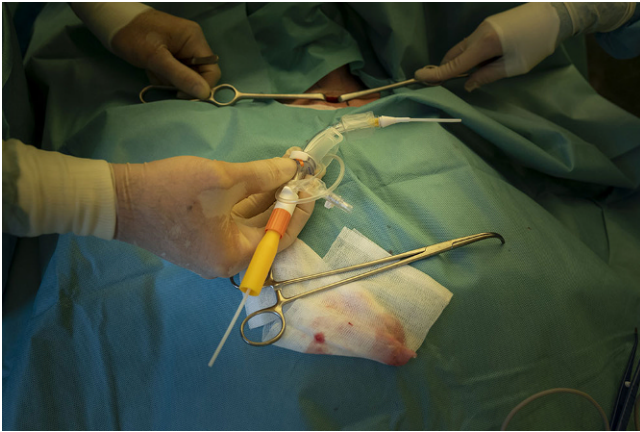
lich kleineren Zugang als bei der konventionellen Tracheostomie

- Sichere Sondierung der eröffneten Trachea mit einem handelsüblichen Set, bestehend aus einer Trachealkanüle mit atraumatischem Einführsystem (▣ Abb. 1; Prinzip nach Ciaglia [4]), unter Sicht ohne Scherkräfte und Druckerhöhung und damit unter Vermeidung der oben genannten Nachteile der PDT
- Zu erwartender spontaner Verschluss des Tracheostomas nach Dekanülierung bei positivem Heilungsverlauf

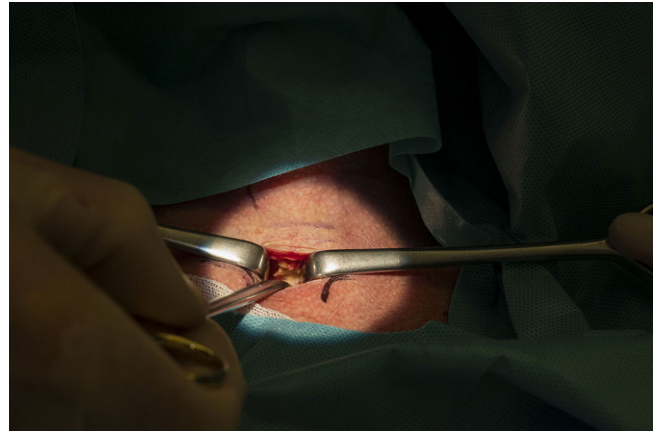
Unter infektiologischen Gesichtspunkten besonders hervorzuheben ist das geringe Risiko für eine Aerosolexposition:

- Während der Intervention: durch Wegfall der Tracheobronchoskopie und geplante Apnoephasen
- Im weiteren Verlauf: durch den minimal-invasiven Zugang geringe Wahrscheinlichkeit für Nebenluft aufgrund von Kanüldenlokation, Wundheilungsstörungen u. a.

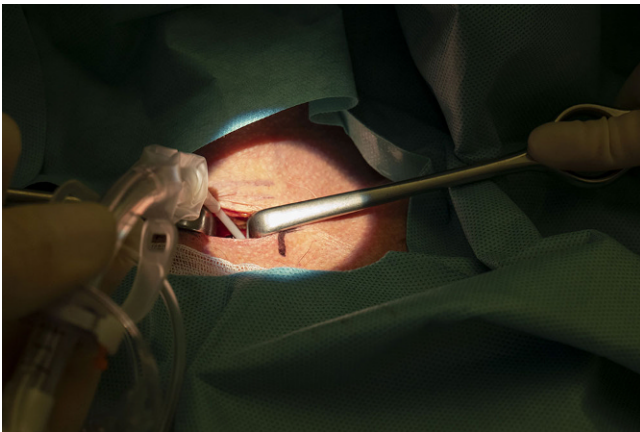
Dieses Vorgehen setzt voraus, dass sich in der Sonographie des Halses keine große Struma, keine großlumigen atypischen Gefäße und keine weiteren Auffälligkeiten zeigen; auch eine extreme Adipositas oder ein erheblicher Fassthorax können ein intraoperatives Wechseln auf eine konventionell-chirurgische Tracheostomaanlage erforderlich machen.



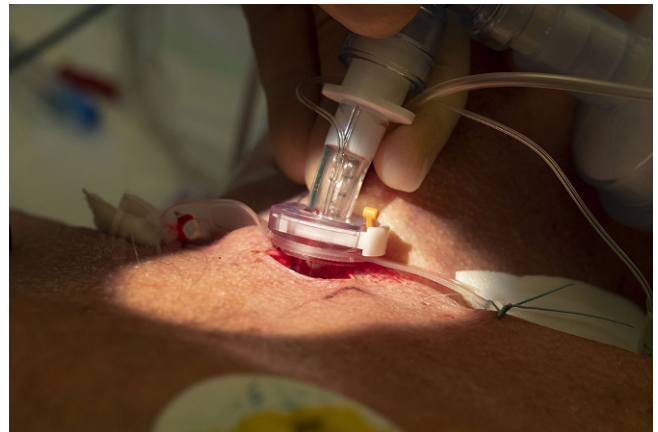**Abb. 1** ▲ Set aus Trachealkanüle mit einliegendem atraumatischem Einführsystem. Wichtig sind die Seldinger-Führung und die Vermeidung eines Kalibersprungs, was ein sicheres Einführen der Kanüle ohne Traumatisierung der Trachea erlaubt. (Mit freundlicher Genehmigung © Maurice Weiss/Ostkreuz, alle Rechte vorbehalten)



**Abb. 2** ▲ Auseinanderdrängen der Halsweichteile unter Sicht und Darstellung der Trachea. (Mit freundlicher Genehmigung © Maurice Weiss/Ostkreuz, alle Rechte vorbehalten)



**Abb. 3** ▲ Insertion der Seldinger-Führung in die Trachea bei noch liegender, distal der Inzision geblockter Trachealkanüle. (Mit freundlicher Genehmigung © Maurice Weiss/Ostkreuz, alle Rechte vorbehalten)



**Abb. 4** ▲ Insertion der Trachealkanüle, nachdem der Endotrachealtubus in Apnoe entfernt wurde. Der sehr kleine Zugang braucht chirurgisch nicht weiter versorgt zu werden. (Mit freundlicher Genehmigung © Maurice Weiss/Ostkreuz, alle Rechte vorbehalten)

## Durchführung

### Ort der Intervention

- Am Patientenbett

### Personalstärke

- Ein/e Intensivmediziner/in und eine Intensivpflegekraft
- Ein/e Operateur/in und eine Assistenz
- Ein Springer außerhalb des Patientenzimmers

## Vorbereitung

Neben den üblichen Vorbereitungs- und Sicherheitsmaßnahmen müssen die aktuellen Empfehlungen zum Umgang mit COVID-19-Patient\*innen, insbesondere die Hygienevorschriften und das Tragen der vorgeschriebenen Personenschutz-ausrüstung, unbedingt befolgt werden.

Die Patient\*innen erhalten 30 min vor Beginn der Intervention 250 mg Prednisolon i.v., um das Risiko eines periinterventionellen Bronchospasmus zu reduzieren, und werden zur Intervention relaxiert.

## Intervention

**Schritt 1.** Präparation der Trachea. Diese erfolgt über einen Hautschnitt <2 cm und stumpfe Präparation der Halsweichteile mit Beiseitedrängen bzw. Absetzen relevanter Strukturen. Auffinden der Trachea und der 2. Trachealspange (▣ **Abb. 2**).

**Schritt 2.** Auf Ansage des Operateurs den mit 25–35 cmH<sub>2</sub>O kontrolliert geblockten Tubus tief nach endotracheal vorschieben. Anhand der Beobachtung der Thoraxexkursion und unter Kontrolle des Atemzugvolumens wird eine Lage direkt oberhalb der Carina mit beidseitiger Ventilation angestrebt. Das proximale Ende

der Tubusblockung muss sicher distal des Tracheostomiezugangs liegen.

**Schritt 3.** Eröffnen der Trachea mit Querschnitt zwischen 2. und 3. Trachealspange. Stumpfes Erweitern des Tracheallumens mit den Branchen eines langen Nasenspekulums. Insertion der Seldinger-Führung der Punktionskanüle in die Trachea (Abb. 3).

**Schritt 4.** Nach Freigabe durch den Operateur:

1. Änderung der Respiratoreinstellungen:
  - a. PEEP-Einstellung = 0 cmH<sub>2</sub>O für wenige Atemzüge
  - b. Beatmung stoppen = *Apnoe*
2. Tubus entblocken und entfernen.

**Schritt 5.** Verschieben der Punktions-tracheostomiekannüle unter Sicht in die Trachea unter Führung durch die Seldinger-Führung und Blockung. Eine tracheobronchoskopische Kontrolle ist durch die sichere Exposition und Inzision der Trachea sowie durch das Fehlen von Scherkräften bei der Einführung des Tubus nicht notwendig (Abb. 4).

**Schritt 6.** Umsetzen des Beatmungsschlauchs auf die Trachealkanüle. Starten des Respirators und Einstellung der Beatmungsparameter wie vor der Intervention.

Mit Umsetzen des Beatmungsschlauchsystems wird eine vorbereitete geschlossene Absaugung für Trachealkanülen und ggf. ein neuer HME-Filter angeschlossen.

**Schritt 7.** Fixierung der Trachealkanüle mit Nahtmaterial.

Die Dauer der Intervention vom Hautschnitt bis zur Fixierung der Trachealkanüle betrug maximal 15 min.

## Patienten

Patientendaten, Vorerkrankungen und Respiratoreinstellungen vor Tracheostomie sind in Tab. 1 aufgeführt.

Alle Patient\*innen waren initial im tiefen Rachenabstrich positiv für SARS-CoV-2 getestet worden. Bei drei Patienten waren nach Tracheostomie die aus

Med Klin Intensivmed Notfmed 2020 · 115:585–590 <https://doi.org/10.1007/s00063-020-00710-2>  
© Springer Medizin Verlag GmbH, ein Teil von Springer Nature 2020

L. Nibbe · M. Jungehülsing · S. Röber · G. Ripberger · M. Oppert

## „Hybridtracheostomie“ – ein risikoarmes Verfahren der Tracheostomie bei COVID-19-Patienten

### Zusammenfassung

**Hintergrund.** Die Tracheostomie bei invasiv beatmeten Patienten mit Coronavirus-Erkrankung 2019 (COVID-19) bedeutet ein erhöhtes Expositionsrisiko mit virushaltigem Aerosol für das Personal.

**Zielsetzung.** Evaluation eines risikoreduzierten Verfahrens zur Tracheostomie.

**Methode.** Präsentiert wird mit der „Hybridtracheostomie“ eine Methode, welche die Vorteile der konventionell chirurgischen und der perkutan dilatativen Methode vereint.

**Ergebnisse.** Sechs Patienten wurden mit der Hybridmethode komplikationslos tracheostomiert.

**Schlussfolgerung.** Die „Hybridtracheostomie“ ist ein sicheres minimal-invasives Verfahren mit geringem Risiko für eine Exposition mit virushaltigem Aerosol.

### Schlüsselwörter

Pandemie · Langzeitbeatmung · Aerosolexposition · Kontamination · Verletzungsgefahr

## “Hybrid tracheostomy”: a low risk procedure for tracheostomy in COVID-19 patients

### Abstract

**Background.** Tracheostomy in ventilated patients suffering from Coronavirus disease 2019 (COVID-19) carries an increased risk of exposure to virus-containing aerosol for the staff.

**Objective.** Evaluation of a risk-reduced procedure for tracheostomy.

**Method.** Presentation of “hybrid tracheostomy”: a method combining the advantages of conventional surgical and percutaneous dilative tracheostomy.

**Results.** Tracheostomy of six patients using the hybrid method without any complications.

**Conclusion.** “Hybrid tracheostomy” offers a minimally invasive and safe procedure with low risk of exposure to virus-containing aerosol.

### Keywords

Pandemic · Long-term ventilation · Aerosol exposure · Contamination · Risk of injury

dem Tracheobronchialsystem entnommenen Proben positiv, in den anderen Fällen fielen die Ergebnisse nach Tracheostomie negativ aus.

## Verlaufsbeobachtung

### Patienten

In keinem Fall kam es während der Apnoephasen zu einem Abfall der pulsoxy-metrischen Sättigung unter 97% (FiO<sub>2</sub> 1,0). In allen Fällen war nach Wiederaufnahme der Beatmung innerhalb weniger Minuten das Tidalvolumen vor Intervention erreicht.

Während der Intervention und im Nachbeobachtungszeitraum von 5 bis 27 Tagen wurden weder Verletzungen der Halsorgane noch lokale Wundheilungsstörungen diagnostiziert.

Zwei Patienten sind verstorben. Die Todesursache war in einem Fall ein septisches Multiorganversagen, im anderen Fall verstarb der Patient nach Therapiezieländerung. Drei Patienten wurden zur vollständigen Entwöhnung vom Ventilator in ein entsprechendes Zentrum verlegt (15–27 Tage nach Tracheostomie). Zum Verlegungszeitpunkt waren alle Patient\*innen wach, orientiert und in den Stuhl mobilisiert. Alle Patient\*innen waren mit Druckunterstützung spontanatmend; im Tagesverlauf war für 8–13 h Spontanatmung ohne Respiatorunterstützung möglich. Ein Patient konnte vollständig entwöhnt und dekanüliert, wach und adäquat sowie ins Gehen mobilisiert auf eine Normalstation verlegt werden.

Tab. 1 Patientendaten, Vorerkrankungen und Respiratoreinstellungen

	Patient					
	1	2	3	4	5	6
<i>Patientendaten</i>						
Alter (Jahre)	65	63	84	80	64	87
Geschlecht	m	m	m	w	m	m
SAPS-II-Aufnahme ITS	37	42	35	57	49	35
SAPS-II-Tracheotomie	38	40	46	48	47	35
Zeit Intubation bis Tracheostomie (Tage)	16	16	16	18	16	16
<i>Vorerkrankungen</i>						
Art. Hypertonus/KHK	∅	+	+	+	+	+
Diabetes mellitus	∅	∅	+	∅	+	+
Chron. Niereninsuffizienz	∅	∅	+	+	+	+
COPD/Asthma bronchiale	∅	+	∅	∅	∅	∅
BMI	26,1	26,1	24,7	23,1	25,9	36,1
<i>Respiratoreinstellungen vor Tracheostomie</i>						
Modus	CPAP/PS	CPAP/PS	CPAP/PS	BIPAP®	BIPAP®	BIPAP®
PEEP (cmH <sub>2</sub> O)	8	8	9	8	14	14
PS bzw. „driving pressure“ (cmH <sub>2</sub> O)	6	6	12	8	14	15
FiO <sub>2</sub>	0,35	0,3	0,3	0,35	0,5	0,5
<i>SAPS</i> Simplified Acute Physiology Score, <i>KHK</i> koronare Herzkrankheit, <i>COPD</i> „chronic obstructive pulmonary disease“, <i>BMI</i> Body-Mass-Index, <i>CPAP</i> „continuous positive airway pressure“, <i>PS</i> „pressure support“, <i>PEEP</i> „positive end-expiratory pressure“, „driving pressure“ inspiratorischer Plateaudruck – PEEP, <i>FiO<sub>2</sub></i> inspiratorische Sauerstofffraktion						

## Personal

In unserer Institution erhalten derzeit alle Mitarbeiter\*innen mit patientennahe Tätigkeit im 4-Tages-Rhythmus einen tiefen Rachenabstrich zum Screening auf SARS-CoV-2-Infektion. Alle an den Tracheostomien beteiligten Personen sind im Zeitraum von erster Tracheostomie bis Einreichen dieses Beitrags (58 Tage) zu keinem Zeitpunkt positiv getestet worden und nicht mit Symptomen eines Atemwegsinfekts erkrankt.

## Diskussion

Wir berichten erstmalig über ein kombiniertes Verfahren aus chirurgischer und dilatativer Vorgehensweise zur Tracheostomie bei COVID-19-Patienten, welches bei sechs konsekutiven Patient\*innen mit moderaten Respiratoreinstellungen komplikationslos durchgeführt wurde.

Grundsätzlich wird eine zurückhaltende Indikationsstellung zur Tracheostomie bei invasiv beatmeten COVID-19-Patienten empfohlen [11]. Diese Empfehlung beruht vor allem auf der Absicht, die

Infektionsgefahr für das Personal so gering wie möglich zu halten. Ist dennoch eine Tracheostomie indiziert, so ist das Verfahren zu favorisieren, welches angesichts von Erfahrung und Verfügbarkeit in der betreffenden Institution mit der geringsten Ansteckungsgefahr für das Personal bei gleichzeitig hoher Sicherheit für den Patienten einhergeht.

Allgemein empfohlen wird diesbezüglich die Integration von Apnoephasen in den Ablauf einer Tracheostomie [12, 14].

Diese Anregungen haben wir aufgenommen und versucht, unter Vermeidung der Nachteile von konventioneller chirurgischer und dilatativer Methode die Vorteile beider Verfahren zu kombinieren mit dem Ziel, sowohl das Ansteckungsrisiko für das Personal als auch für die Patient\*innen die Risiken für Verletzungen und Wundheilungsstörungen sowie für negative Folgen der Apnoephasen zu minimieren.

Die „Hybridtracheostomie“ konnte an dem hier beschriebenen kleinen Kollektiv von sechs Patienten komplikationslos für die Patient\*innen und ohne Ansteckung der beteiligten Mitarbeiter\*innen durchgeführt werden.

Von weiteren alternativen Modifikationen der konventionellen Verfahren bei COVID-19-Patient\*innen wird berichtet. Um die Apnoezeit bei der PDT zu verkürzen, wurde bei 98 Patienten zur visuellen Kontrolle das Endoskop neben dem distal in der Trachea positionierten ETT eingeführt [1]. Die Apnoephase wurde erst nach Dilatation des Punktionskanals mit dem „Blue Rhino“-Introducer“ (Cook Medical, USA) unmittelbar vor Entfernung des ETT gestartet und war somit von kurzer Dauer.

Trotz kurzfristiger gleichzeitiger Platzierung eines ETT und des „Blue Rhino“-Introducers“ (Cook Medical, USA) werden Verletzungen der Trachea nicht beschrieben. Bei einem mittleren Durchmesser der Erwachsenentrachea von 13 bis 20 mm [5], einem äußeren Durchmesser des ETT von ca. 9 bis 12 mm sowie einem Durchmesser des Dilatators von ca. 12 mm auf Höhe der endotracheal sichtbaren Markierung „38 Fr“ erscheint uns das Risiko für tracheale Verletzungen bei dieser Vorgehensweise jedoch nicht gering.

Ebenso ist bei der Länge einer Erwachsenen-trachea von 10 bis 13 cm [5] und



einer lichten Entfernung von ca. 13 cm zwischen der Markierung „38 Fr“ bis zur Spitze der weißen Einföhrungshilfe eine kurzfristige Aerosolexposition durch Leakage während des Dilatationsvorgangs entlang der Tubusblockung bei fortgesetzter Ventilation vorstellbar. Im Nachbeobachtungszeitraum von durchschnittlich 11 Tagen kam es allerdings zu keiner Ansteckung.

Die Verwendung eines ETT mit aufgesetzter Kamera an der Tubusspitze [9] bietet die Möglichkeit für den Verzicht auf ein Endoskop. Eine Tubusplatzierung distal der Punktionsstelle ist ohne Verlust der visuellen Kontrolle jedoch nicht möglich, sodass bei diesem Verfahren die Apnoezeit gegenüber der Standard-PDT nicht reduziert wird. Als Vorbereitung ist zudem die Umintubation zur Einlage des Spezialtubus notwendig.

Auch ein vollständiger Verzicht auf die Tracheoskopie senkt das Risiko für die Aerosolexposition. Wenngleich die Tracheoskopie im Rahmen der PDT als Standard etabliert ist, wird diese zum einen nicht zwingend vorgeschrieben [13, 16] – zum anderen ist eine Orientierungshilfe auch sonographisch möglich.

Bei dem von uns vorgestellten Verfahren der „Hybridtracheostomie“ wird im Vergleich zu anderen Verfahren das erhöhte Expositionsrisiko durch Tracheoskopie vermieden, das Risiko für Verletzungen der Trachea und anderer Strukturen sowie für Wundheilungsstörungen durch die minimal-invasive Vorgehensweise in Zusammenhang mit der Nutzung einer PDT-Kanüle reduziert und die Zeit in Apnoe minimiert. Die Gefahr für eine Dislokation der Trachealkanüle und damit des Entweichens von Aerosolen im weiteren Verlauf ist im Vergleich mit der konventionellen offen-chirurgischen Tracheostomie ebenfalls reduziert. Im Unterschied zur konventionellen PDT ist allerdings die Einbeziehung eines HNO-Teams erforderlich.

Unsere Erfahrungen mit der „Hybridtracheostomie“ sind angesichts des kleinen Patientenkollektivs noch sehr begrenzt. Bezüglich der Infektiosität der Patient\*innen zum Zeitpunkt der Tracheostomie können wir keine sicheren Aussagen treffen, u. a. da bei den nach Tracheostomie negativ getesteten Patient\*innen

am Tag der Intervention keine Virusdiagnostik geführt wurde, die Bedeutung von positiven Abstrichen >14 Tage nach Diagnosestellung bezüglich persistierender Infektiosität unklar ist und keine Antikörperdiagnostik erfolgte. Es bleibt abzuwarten, ob sich diese Methode auch nach Behandlung einer größeren Patientenzahl in Zukunft als vorteilhaft erweist.

Zusammenfassend betrachten wir in unserer Institution die „Hybridtracheostomie“ trotz der begrenzten Erfahrung derzeit als das Verfahren der Wahl für die Anlage eines trachealen Atemwegs bei langzeitbeatmeten COVID-19-Patienten\*innen.

Ein Hybridverfahren als Option zur Tracheostomie wird in der zwischenzeitlich publizierten S1-Leitlinie zur intensivmedizinischen Therapie von Patienten mit COVID-19 erwähnt [17].

## Korrespondenzadresse



**L. Nibbe**  
Zentrum für Notfall- und  
Intensivmedizin, Klinikum  
Ernst von Bergmann Potsdam  
Charlottenstr. 72,  
14467 Potsdam, Deutschland  
Lutz.Nibbe@klinikumevb.de

## Einhaltung ethischer Richtlinien

**Interessenkonflikt.** L. Nibbe, M. Jungehülsing, S. Röber, G. Ripberger und M. Opfert geben an, dass kein Interessenkonflikt besteht.

Für diesen Beitrag wurden von den Autoren keine Studien an Menschen oder Tieren durchgeführt. Für die aufgeführten Studien gelten die jeweils dort angegebenen ethischen Richtlinien.

## Literatur

1. Angel L, Zachary NK, Chang SH et al (2020) Novel percutaneous tracheostomy for critically ill patients with COVID-19. *Ann Thorac Surg*. <https://doi.org/10.1016/j.athoracsur.2020.04.010>
2. Bhatraju PK, Ghassemieh BJ, Nichols M et al (2020) Covid-19 in critically ill patients in the Seattle region—case series. *N Engl J Med* 382:2012–2022
3. Chao TN, Braslow BM, Martin ND (2020) Tracheotomy in ventilated patients with COVID-19. Guidelines from the COVID-19 Tracheotomy Task Force, a Working Group of the Airway Safety Committee of the University of Pennsylvania Health System. *Ann Surg*. <https://doi.org/10.1097/SLA.0000000000003956>
4. Ciaglia P (1999) Technique, complications, and improvements in percutaneous dilatational tracheostomy. *Chest* 115:1229–1230
5. Dietzel K (1964) Obere und untere Luftwege. Anatomie und Physiologie der Luftröhre und der Bronchien. In: Hals-, Nasen-, Ohrenheilkunde, Bd. I. Thieme, Stuttgart, S581–602
6. Epstein SK, Ciubotaru RL, Wong JB (1997) Effect of failed intubation on the outcome of mechanical ventilation. *Chest* 112:186–192
7. Frutos-Vivar F, Esteban A, Apezteguia C et al (2011) Outcome of reintubated patients after scheduled extubation. *J Crit Care* 26:502–509
8. Givi B, Schiff BA, Chinn et al (2020) Safety recommendations for evaluation and surgery of the head and neck during the COVID-19 pandemic. *JAMA Otolaryngol Head Neck Surg*. <https://doi.org/10.1001/jamaoto.2020.0780>
9. Grensemann J, Eichler L, Hopf S et al (2017) Feasibility of an endotracheal tube-mounted camera for percutaneous dilatational tracheostomy. *Acta Anaesthesiol Scand*. <https://doi.org/10.1111/aas.12904>
10. Klemm E, Nowak A (Hrsg) (2018) Kompendium Tracheotomie und Atemwege. Springer, Heidelberg
11. Kluge S, Janssens U, Welte T et al (2020) Empfehlungen zur intensivmedizinischen Therapie von Patienten mit COVID-19. *Med Klin Intensivmed Notfmed* 115:175–177
12. McGrath BA, Brenner MJ, Warrillow SJ et al (2020) Tracheostomy in the COVID-19 era: global and multidisciplinary guidance. *Lancet Respir Med*. [https://doi.org/10.1016/S2213-2600\(20\)30230-7](https://doi.org/10.1016/S2213-2600(20)30230-7)
13. Mehta C, Mehta Y (2017) Percutaneous tracheostomy. *Ann Card Anaesth* 20:19–25
14. Michetti CP, Burlew CC, Bulger EM et al (2020) Performing tracheostomy during the COVID-19 pandemic: guidance and recommendations from the Critical Care and Acute Care Surgery Committees of the American Association for the Surgery of Trauma. *Trauma Surg Acute Care Open* 5:e482
15. Parker NP, Schiff BA, Fritz MA et al (2020) AAO position statement: tracheotomy recommendations during the COVID-19 pandemic. Airway and Swallowing Committee of the American Academy of Otolaryngology-Head and Neck Surgery. <https://entnet.org/content/aaoposition-statement-tracheotomy-recommendations-during-covid-19-pandemic>. Zugegriffen: 23.04.2020
16. Australian New Zealand Intensive Care Society (ANZICS) (2010) Percutaneous dilatational tracheostomy—consensus statement 1. [www.anzics.com.au](http://www.anzics.com.au). Zugegriffen: 05.06.2020
17. (2020) S1-Leitlinie Empfehlungen zur intensivmedizinischen Therapie von Patienten mit COVID-19. <https://www.awmf.org/leitlinien/detail/II/113-001.html>. Zugegriffen: 09.07.2020
18. S3-Leitlinie Invasive Beatmung und Einsatz extrakorporaler Verfahren bei akuter respiratorischer Insuffizienz – Langversion. [https://www.awmf.org/uploads/tx\\_szleitlinien/001-0211\\_S3\\_Invasive\\_Beatmung\\_2017-12.pdf](https://www.awmf.org/uploads/tx_szleitlinien/001-0211_S3_Invasive_Beatmung_2017-12.pdf). Zugegriffen: 10. Juli 2019
19. Tay JK, Khoo ML, Loh WS (2020) Surgical considerations for tracheostomy during the COVID-19 pandemic: lessons learned from the severe acute respiratory syndrome outbreak. *JAMA Otolaryngol Head Neck Surg*. <https://doi.org/10.1001/jamaoto.2020.0764>
20. Tolksdorf K, Buda S, Schuler E et al (2020) Schwereinschätzung von COVID-19 mit Vergleichsdaten zu Pneumonien aus dem Krankenhaussentinel für schwere akute Atemwegserkrankungen am RKI (ICOSARI). *Epid Bull* 14:3–9

Hier steht eine Anzeige.

