



## Syndrome de Sweet post COVID vaccination : à propos d'un cas

### SARS-CoV-2 vaccine induced Sweet syndrome: a case report

Sarra Ben Rejeb, Dorsaf Beltaifa, Amen Dhaoui, Faten Derbel, Khadija Bellil

*Hôpital des forces de sécurité intérieure  
Faculté de médecine de Tunis*

#### RÉSUMÉ

**Introduction :** Le syndrome de Sweet ou dermatose aigüe fébrile neutrophilique est une entité clinique rare, le plus souvent idiopathique mais pouvant être secondaire à des maladies infectieuses, inflammatoires, auto-immunes ou rarement dans les suites d'une prise médicamenteuse ou vaccinale. Nous rapportons l'observation rare d'un patient âgé de 68ans, ayant développé un syndrome de Sweet post Pfizer-BioNTech anti-SARS-COV2. Il s'agit d'une manifestation extrêmement rare mais sans gravité et notre observation constitue le 4ème cas documenté.

**Mot clés :** SARS-COV2, vaccination, syndrome de Sweet

#### ABSTRACT

Sweet syndrome (SS), also known as acute febrile neutrophilic dermatosis is a rare cutaneous disorder characterized by specific clinical, biological and microscopic findings. Although the exact cause of SS is still unknown, it may be triggered by infections, malignancies and drugs but also occurring after vaccinations such as bacille calmette guerin vaccination and influenza vaccine. While the recently discovered SARS COV2 vaccines are almost safe, many cutaneous and extracutaneous minor adverse effects are reported. We herein describe the fourth case of Sweet Syndrome induced by SARS-COV2 vaccine.

**Key-words:** SARS-COV2, vaccine, Sweet Syndrome

#### Correspondance

Sarra Ben Rejeb  
Hôpital des forces de sécurité intérieure / Faculté de médecine de Tunis  
e-mail : sarrabenrejeb88@yahoo.fr

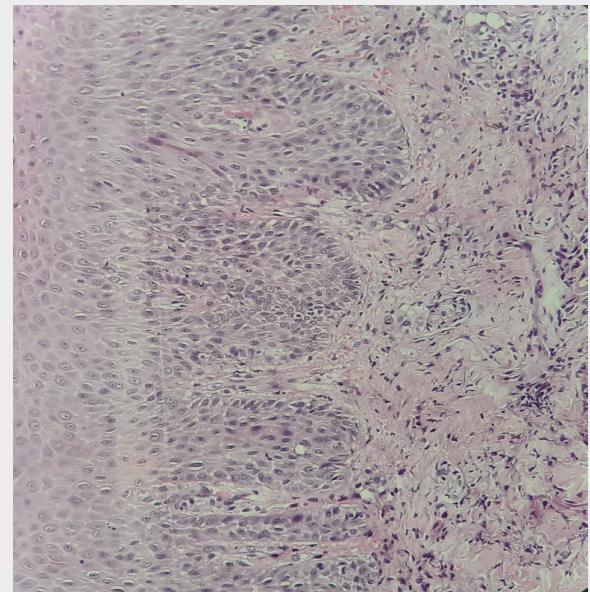
## INTRODUCTION

Le syndrome de Sweet (SS), également dénommé dermatose aiguë fébrile neutrophilique ou maladie de Gomm-Button, a été initialement décrit par Dr Robert Douglas Sweet en 1964<sup>1</sup>. Il s'agit d'une dermatose rare, caractérisée par un ensemble de manifestations cliniques, biologiques et histologiques. Le tableau clinique typique associe des lésions cutanées sous forme de papules, de nodules ou de nouures douloureuses d'apparition brutale, une fièvre élevée, une neutrophilie et un aspect histologique caractéristique. Le plus souvent idiopathique, le SS peut être secondaire à des infections respiratoires ou gastro-intestinales, à des maladies inflammatoires de l'intestin, à une grossesse ou à une vaccination<sup>2</sup>. C'est dans ce contexte que nous rapportons un cas extrêmement rare, qui à notre connaissance constitue le 4<sup>ème</sup> cas documenté mondialement de syndrome de Sweet, survenue après administration du vaccin Pfizer-BioNTech anti-SARS- COV-2.

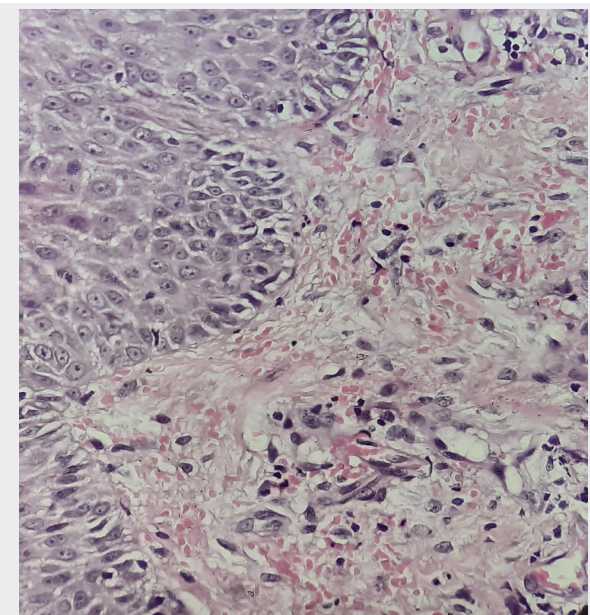
## OBSERVATION

Un patient âgé de 68 ans, aux antécédents d'une hypertension artérielle et d'un diabète de type 2 a consulté pour apparitions de lésions cutanées très douloureuses développées aux niveaux des paumes des mains d'installation brutale et évoluant dans un contexte fébrile. L'interrogatoire a révélé la notion de vaccination anti-SARS-COV-2 24h auparavant par le vaccin Pfizer-BioNTech. Le patient a rapporté l'absence d'antécédents allergiques notamment au polyéthylène glycol (PEG). A l'examen physique, le patient présentait une température à 38,4°, des nodules et des nouures érythémateux ou érythémato-violacés douloureux siégeant au niveau des paumes des mains. Il n'a pas été retrouvé d'autres manifestations cutanées sur le reste du corps. Les explorations biologiques ont montré une hyperleucocytose à 10300/mm<sup>2</sup> à prédominance neutrophilique (68.7%). Une biopsie cutanée des lésions a été effectuée. A l'examen microscopique, l'épiderme était acanthosique, papillomateux et spongiotique siège de foyers de nécrose kératinocytaire. Le derme sous-jacent était le siège de remaniements oedémateux accentués en regard des papilles dermiques avec présence d'un infiltrat inflammatoire dense, polymorphe, riche en polynucléaires neutrophiles leucocytoclasiques associés à des lymphocytes, plasmocytes et polynucléaires éosinophiles. Cet infiltrat à prédominance neutrophilique occupait le derme superficiel et moyen, s'étendait en péri-vasculaire et agressait par places les parois vasculaires occasionnant des lésions de vascularite avec nécrose

pariétale [Figure 1-4]. La confrontation anatomo-clinique était en accord avec un syndrome de Sweet post-vaccinal. Le patient a refusé l'hospitalisation pour corticothérapie systémique. Un traitement par dermocorticoïdes locaux à fortes doses a été initié avec bonne évolution à J4 et desquamation périphérique complète des lésions et à J10.

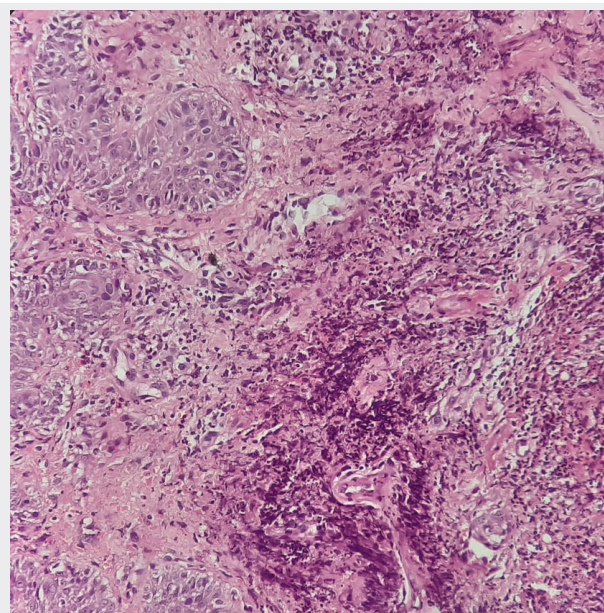


**Figure 1.** HE x 20: Tissu cutané siège de remaniements oedémateux superficiels avec clarification sous épidermique.

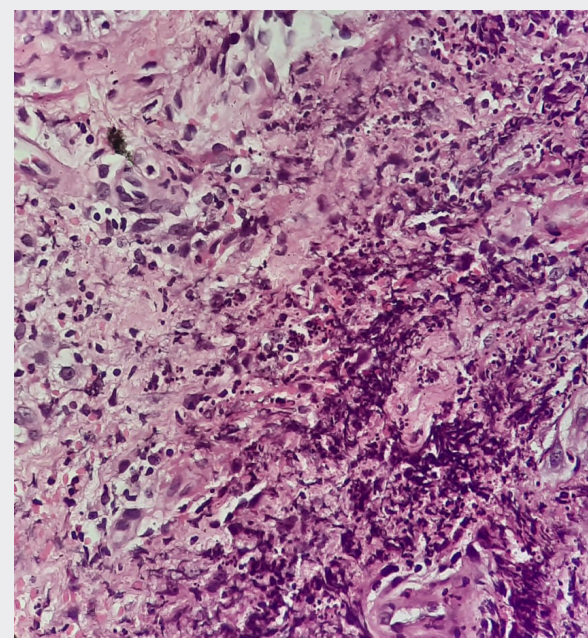


**Figure 2 :** HE x 40 : Epiderme acanthosique et spongiotique surmontant un derme papillaire oedémateux.





**Figure 3 :** HE X 20 : Derme siège d'un infiltrat inflammatoire dense et diffus à prédominance péri-vasculaire.



**Figure 4 :** HE X 40 : L'infiltrat inflammatoire est très riche en polynucléaires neutrophiles leucocytoclastiques.

### DISCUSSION

Notre observation documente le 4<sup>ème</sup> cas de dermatose neutrophilique aiguë fébrile survenant après vaccination

Pfizer-BioNTech anti-SARS- COV-2. Ces effets indésirables sont dans l'ensemble sans gravité et ne constituent pas une contre-indication au vaccin et notamment à une 2<sup>ème</sup> injection. Il est cependant important de rapporter et documenter ces effets secondaires afin de les reconnaître, de les prévenir et de les traiter.

Les manifestations cutanées post-vaccinales sont rares et hétérogènes<sup>3</sup>, pouvant être liées à l'adjuvant vaccinal ou au vaccin lui même. Depuis la mise sur le marché des vaccins anti-SARS-COV-2, des effets indésirables locaux mineurs et sans gravité ont été rapportés à type de : douleurs, rougeurs, œdème ou de réaction d'hypersensibilité locale<sup>4,5</sup>. Il n'a été recensé à ce jour que 3 cas de dermatose aiguë neutrophilique et fébrile ou SS survenant après vaccination anti-SARS-COV-2 selon l'organisation mondiale de la santé (en Grande Bretagne, aux Etats-Unis et en France)<sup>6</sup>. Des lésions de vascularite ont par ailleurs été rapportées dans 4 cas. Notre observation illustre le quatrième cas rapporté à l'échelle mondiale de dermatose aiguë neutrophilique ou SS apparue brutalement chez un patient 24h après prise d'une injection vaccinale par le vaccin Pfizer-BioNTech anti-SARS- COV-2 en Tunisie. Le diagnostic du syndrome de Sweet repose des arguments cliniques et biologiques avec association nécessaire de deux critères majeurs et de deux critères mineurs (Tableau 1).

**Tableau 1.** Critères diagnostiques du syndrome de Sweet<sup>1,2</sup>

Forme classique 2 critères majeurs + 2 critères mineurs	Forme médicamenteuse 5 critères
<b>Critères majeurs</b> 1. Apparition soudaine de nodules ou plaques érythémateux douloureux 2. Infiltrat neutrophilique dense sans évidence de vasculite leucocytoclasique	A. Apparition soudaine de nodules ou plaques érythémateux douloureux B. Infiltrat neutrophilique dense sans évidence de vasculite leucocytoclasique C. Fièvre > 38 °C D. Lien temporel entre administration du médicament et présentation clinique ou récidive à la réintroduction du médicament E. Disparition des lésions après l'arrêt du médicament ou un traitement par corticostéroïdes systémiques
<b>Critères mineurs</b> 3. Fièvre > 38 °C 4. Association avec une infection des voies respiratoires supérieures, une infection gastro-intestinale, une maladie inflammatoire de l'intestin, une grossesse, une vaccination, une hémopathie maligne ou un cancer solide 5. Excellente réponse au traitement par corticostéroïdes systémiques 6. Anomalies au laboratoire: VS > 20 mm/h, élévation de la CRP, leucocytose > 8 000/mm <sup>3</sup> avec > 70% de neutrophiles	

Dans notre observation, le diagnostic du syndrome de Sweet a été établi devant : le début brutal des manifestations, l'apparition de lésions cutanées caractéristiques, le contexte fébrile, l'hyperleucocytose à prédominance neutrophilique, l'aspect histologique typique et la bonne évolution sous corticoïdes. En faveur de l'origine médicamenteuse : le lien temporel entre la prise vaccinale et le début des symptômes soit un délai de 24h et l'absence d'un autre contexte infectieux, inflammatoire ou auto-immun. Le syndrome de Sweet post-vaccinal, bien que rare, a été rapporté notamment dans les suites d'une vaccination antigrippale, anti-Influenza A, anti-pneumocoque, anti-tuberculeuse ou anti-varicelle<sup>7</sup>. La physiopathologie du SS est peu élucidée, cependant, l'hypothèse d'une hyperréactivité du système immunitaire est la plus plausible. Elle serait médiée par des cytokines, entraînant un afflux de neutrophiles activés par IL-1. Des auto-anticorps circulants, des cytokines, des cellules dendritiques dermiques, des sérotypes HLA, des complexes immuns et des mécanismes leucotactiques ont été suggérés comme acteurs dans ce syndrome<sup>7,8</sup>.

La composition du vaccin Pfizer-BioNTech anti-SARS-COV-2 inclut : de l'ARNm (BNT 162b2), du 2[(polyéthylène glycol)-2000]-N,N-ditétradécyldiacétamide, du 1,2-distearoyl-sn-glycero-3-phosphocholine, Cholestérol Cholestérol (4-hydroxybutyl) azanediyl bis (hexane6,1-diyl) bis (2-hexyldecanoate), du chlorure de potassium, de sodium, du phosphate monopotassique, du phosphate disodique déshydraté et de la saccharose. Parmi ces composants, **le Macrogol, plus précisément le polyéthylène glycol (PEG) est la substance la plus incriminée dans les réactions d'hypersensibilité<sup>5</sup>.**

Cependant, à l'heure actuelle, l'ensemble des manifestations cutanées d'hypersensibilité au vaccin Pfizer-BioNTech anti-SARS-COV-2 ne constitue pas une contre-indication à une deuxième dose<sup>4</sup>. Ces effets secondaires dans l'ensemble sans gravité et rapidement résolutifs ne contrebalancent nullement le bénéfice obtenue par la vaccination.

## CONCLUSION

Notre observation documente le 4<sup>ème</sup> cas de dermatose neutrophilique aiguë fébrile survenant après vaccination Pfizer-BioNTech anti-SARS-COV-2. Bien que ces effets indésirables, dans l'ensemble sans gravité, ne constituent pas une contre-indication à une 2<sup>ème</sup> injection, il est important de continuer à documenter et rapporter ces effets indésirables afin de les prévenir et de les traiter.

## RÉFÉRENCES

- 1- Sweet RD. An acute febrile neutrophilic dermatosis. *Br J Dermatol* 1964;76:349-56.
- 2- Bonamigo RR, Razera F, Olm GS. Neutrophilic dermatoses - Part I. *An Bras Dermatol* 2011; 86: 11-27
- 3- Rosenblatt AE, Stein SL. Cutaneous reactions to vaccinations. *Clin Dermatol*. 2015;33(3):327-332
- 4- Corbeddu M, Diociaiuti A, Vinci MR, et al. Transient cutaneous manifestations after administration of Pfizer-BioNTech COVID-19 Vaccine: an Italian single centre case series. *J Eur Acad Dermatol Venereol*. 2021. <https://doi.org/10.1111/jdv.17268>
- 5- Banerji A, Wickner PG, Saff R, et al. mRNA Vaccines to Prevent COVID-19 Disease and Reported Allergic Reactions: Current Evidence and Suggested Approach. *J Allergy Clin Immunol Pract*. 2020;S2213-2198(20):31411-31412.
- 6- Darrigade AS, Théophile H, Sanchez-Pena P, Milpied B, Colbert M, Pedebosc S et al. Sweet syndrome induced by SARS-CoV-2 Pfizer-BioNTech mRNA vaccine. *Allergy*. 2021;00:1-3. DOI: 10.1111/all.14981
- 7- Cohen PR, Kurzrock R. The pathogenesis of Sweet's syndrome. *J Am Acad Dermatol* 1991;25:734.
- 8- Cohen PR, Kurzrock R. Sweet's syndrome: a neutrophilic dermatosis classically associated with acute onset and fever. *Clin Dermatol* 2000;18:26582.