



Since January 2020 Elsevier has created a COVID-19 resource centre with free information in English and Mandarin on the novel coronavirus COVID-19. The COVID-19 resource centre is hosted on Elsevier Connect, the company's public news and information website.

Elsevier hereby grants permission to make all its COVID-19-related research that is available on the COVID-19 resource centre - including this research content - immediately available in PubMed Central and other publicly funded repositories, such as the WHO COVID database with rights for unrestricted research re-use and analyses in any form or by any means with acknowledgement of the original source. These permissions are granted for free by Elsevier for as long as the COVID-19 resource centre remains active.

Caso clínico

Endocarditis mitroaórtica aguda en paciente con reparación mitral previa e infección intercurrente por COVID-19: controversia en la adherencia a las guías clínicas actuales



Carolina Barajas-Díaz*, Jorge Centeno-Rodríguez, Enrique Pérez-de la Sota, Andrea Eixerés-Esteve, María-Jesús López-Gude y José M. Cortina-Romero

Departamento de Cirugía Cardíaca. Hospital Universitario 12 de Octubre, Madrid, España

INFORMACIÓN DEL ARTÍCULO

Historia del artículo:

Recibido el 26 de mayo de 2020

Aceptado el 29 de junio de 2020

On-line el 17 de julio de 2020

Palabras clave:

Endocarditis infecciosa

Coronavirus

COVID-19

Cirugía cardíaca

Guías clínicas

Keywords:

Infective endocarditis

Coronavirus

COVID-19

Cardiac surgery

Clinical guidelines

R E S U M E N

El nuevo coronavirus SARS-CoV-2 es el responsable de la pandemia actual (COVID-19) y la consecuente emergencia sanitaria internacional. El espectro clínico de esta entidad es amplio, con recientes reportes de casos con afectación cardíaca, principalmente miocarditis, en pacientes COVID-19. Hasta la fecha hay escasos reportes de casos COVID-19 con necesidad de cirugía cardíaca. La posición de la Sociedad Española de Cirugía Cardiovascular y Endovascular (SECCE) ha sido la de asegurar la correcta atención de pacientes emergentes y urgentes, de acuerdo con las guías clínicas actuales, sin embargo, en algunos casos la distinción entre la afectación de etiología cardíaca o pulmonar puede dificultar la toma de decisiones. Presentamos el caso de un varón con endocarditis infecciosa e infección intercurrente por COVID-19, en el que fue fundamental el consenso multidisciplinar para sentar la indicación quirúrgica, debido a que su sintomatología generaba controversia con las guías clínicas actuales de la Sociedad Europea de Cardiología (ESC) sobre endocarditis infecciosa. Consideramos que la adaptación de las guías durante la emergencia sanitaria actual y la toma multidisciplinar de decisiones pueden facilitar la actuación terapéutica en casos complejos de patologías cardíacas con indicación quirúrgica y coinfección por COVID-19.

© 2020 Sociedad Española de Cirugía Cardiovascular y Endovascular. Publicado por Elsevier España, S.L.U. Este es un artículo Open Access bajo la licencia CC BY-NC-ND (<http://creativecommons.org/licenses/by-nc-nd/4.0/>).

Acute Infectious Mitroaortic Endocarditis In Patient With Previous Mitral Repair And Intercurrent Infection With Covid-19: Controversy In The Adherence To Current Clinical Guidelines

A B S T R A C T

The new SARS-CoV-2 coronavirus is responsible for the current pandemic (COVID-19) and the consequent international health emergency. The clinical spectrum is broad, with recent reports of cases with cardiac involvement, mainly myocarditis, in COVID-19 patients. To date there are few reports of COVID-19 cases in need of heart surgery. The position of the Spanish Society of Cardiovascular and Endovascular Surgery (SECCE) has been to ensure the correct care of emerging and urgent patients, according to current clinical guidelines, however, in some cases the distinction between involvement of cardiac or pulmonary etiology can make the decision-making difficult. We present the case of a man with infective endocarditis and intercurrent infection with COVID-19, in which multidisciplinary consensus was essential to set the surgical indication, because his symptomatology generated controversy with current clinical guidelines of the European Society of Cardiology (ESC) on infective endocarditis. We consider that the adaptation of the guidelines during the current health emergency and the multidisciplinary decision-making can facilitate therapeutic action in complex cases of cardiac pathologies with surgical indication and COVID-19 coinfection.

© 2020 Sociedad Española de Cirugía Cardiovascular y Endovascular. Published by Elsevier España, S.L.U. This is an open access article under the CC BY-NC-ND license (<http://creativecommons.org/licenses/by-nc-nd/4.0/>).

El nuevo coronavirus 2 del SARS (SARS-CoV-2), reportado por primera vez a finales del año 2019 en Wuhan, China, es responsable

de la actual pandemia declarada por la Organización Mundial de la Salud (OMS) como emergencia sanitaria internacional con millones de casos confirmados en el mundo y una especial incidencia en España¹.

El SARS-CoV-2 es un betacoronavirus (virus ARN) que tiene un período de incubación entre uno a 14 días y se contagia entre

* Autor para correspondencia.

Correo electrónico: carolinabarajasdiaz@hotmail.com (C. Barajas-Díaz).

humanos principalmente durante el período asintomático o de latencia². Los principales síntomas reportados son fiebre, tos, disnea, dolor de garganta, mialgias, cefalea y anosmia-ageusia. Análíticamente destacan linfopenia y leucopenia, elevación del dímero D y reactantes de fase aguda, entre otras alteraciones². El espectro clínico de la infección es amplio, desde síntomas leves hasta distrés respiratorio agudo y muerte. Se han descrito casos con afectación cardíaca en pacientes COVID-19, principalmente miocarditis, aunque aún no está claro el mecanismo fisiopatológico^{3,4}. Hasta el momento existen escasas comunicaciones de casos COVID-19 asociadas con la necesidad de cirugía cardíaca^{5,6}. De hecho, un reciente artículo publicado en el *Annals of Thoracic Surgery*, describe que el 81,7% de los cirujanos encuestados en Estados Unidos, manifestó que en su hospital no se habían realizado aún cirugías cardíacas en pacientes con COVID-19⁷.

La posición de la Sociedad Española de Cirugía Cardiovascular y Endovascular (SECCE) ha sido la de asegurar la correcta atención de pacientes emergentes y urgentes, de acuerdo con las guías clínicas actuales⁸.

La endocarditis infecciosa izquierda con insuficiencia aguda severa, obstrucción o fístula que causan edema pulmonar refractario o *shock* cardiogénico es indicación IB de cirugía emergente según la actual Guía Sociedad Europea de Cardiología (ESC) de endocarditis⁹. Sin embargo, la distinción entre etiología cardíaca o pulmonar para la disnea puede dificultar la toma de decisiones a la hora de sentar la indicación quirúrgica con utilización de circulación extracorpórea (CEC) en pacientes COVID-19.

Presentamos el caso de un varón de 58 años de edad, hipertenso, exfumador, con enfermedad pulmonar obstructiva crónica (EPOC) y con fibrilación auricular paroxística, que fue sometido a cirugía de reparación mitral en 2018 con implante de anillo protésico y neo-cuerdas en velo posterior y a resección intestinal por carcinoma intramucoso en 2019. Acudió a Urgencias por disnea progresiva, tos seca y fiebre, sin edemas periféricos, ni otros síntomas asociados. En la radiografía de tórax se evidenció aumento de la trama broncovascular, sin derrame pleural, ni signos claros de consolidación (fig. 1A). En la analítica destacaba la ausencia de leucocitosis (9.400) con tendencia a linfopenia y monocitosis, además de elevación de LDH, por lo que se decidió cursar ingreso hospitalario ante la sospecha de insuficiencia cardíaca izquierda y posible infección por COVID-19. Se extrajeron hemocultivos según protocolo hospitalario, con crecimiento de *Enterococcus faecium* y se realizó test de reacción en cadena de la polimerasa (PCR) para SARS-CoV-2 que resultó negativa. El paciente mejoró progresivamente con tratamiento diurético intravenoso, consiguiendo adecuadas saturaciones basales.

Se realizó ecocardiograma transtorácico y transesofágico para descartar endocarditis infecciosa considerando el antecedente de reparación valvular mitral quirúrgica, informando de una válvula aórtica bicúspide con imagen móvil de 21 x 41 mm sobre velo anterior (fig. 2), que condicionaba una insuficiencia severa, y una imagen dudosa en velo posterior mitral con insuficiencia severa concomitante, por lo que se programó para cirugía preferente. En los días siguientes el paciente presentó deterioro respiratorio agudo con desaturación y reaparición de fiebre, debido a lo cual, se extrajeron hemocultivos de control que fueron negativos y se reportó el exudado para SARS-CoV-2 positivo. Al considerarse una infección intercurrente por SARS-CoV-2 en proceso endocárdico, se decide posponer la intervención hasta obtenerse un control clínico y virológico de la infección COVID-19.

En los días siguientes el paciente se mantuvo febril y con aumento de su disnea, precisando diuréticos en perfusión sin mejoría significativa. Se repitió el ecocardiograma transtorácico sin observarse datos de extensión local de la infección ni presencia de nuevos hallazgos. Dado que la situación del paciente seguía empeorando, con aparición de infiltrados parenquimatosos en la

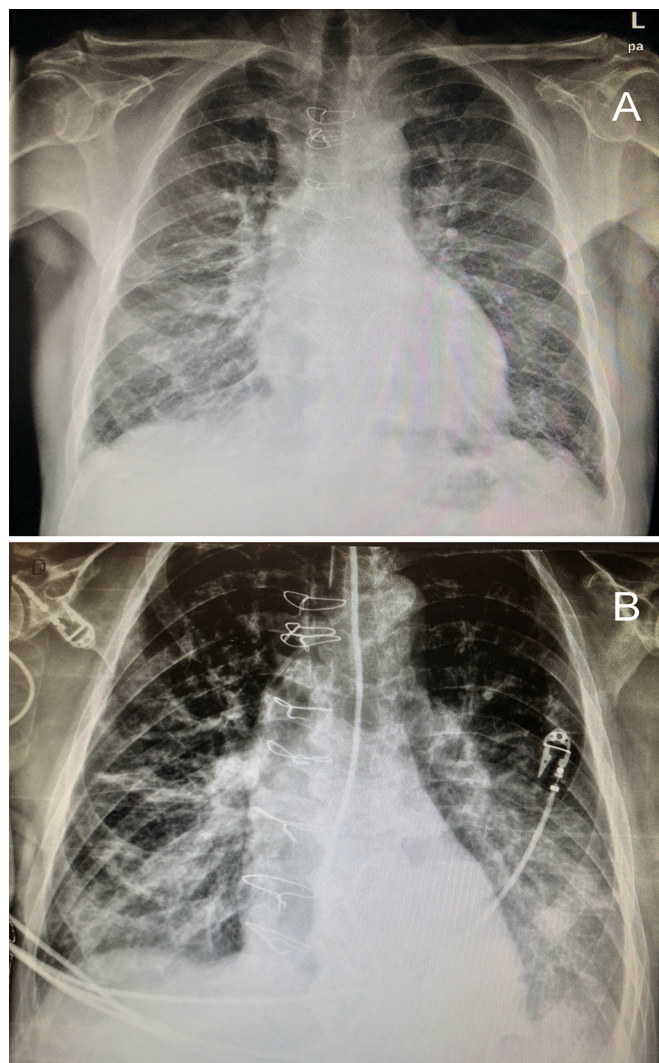


Figura 1. A) Radiografía de tórax de ingreso en urgencias. B) Control radiográfico posterior al empeoramiento clínico respiratorio.

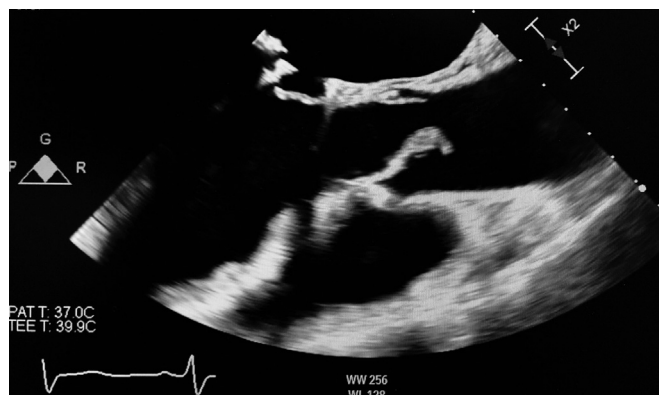

Figura 2. Imagen ecocardiográfica de verruga endocárdica sobre válvula aórtica.

radiografía (fig. 1B), precisando ingreso en la Unidad de Cuidados Intensivos (UCI) y necesidad de ventilación mecánica. Se valoró de forma multidisciplinar y se decidió intervenir de manera emergente, basándonos en las guías actuales de endocarditis, sin quedar claramente definido si la afectación respiratoria era secundaria al proceso vírico o a la patología valvular endocárdica y a pesar del elevado riesgo quirúrgico al asociarse reintervención

y endocarditis aguda sobre dos válvulas, todo ello agravado por el contexto de infección COVID-19 no controlada.

En la cirugía se objetivó una verruga endocárdica sobre la que posteriormente creció *Enterococcus faecium* de aproximadamente 20 mm en cara ventricular sobre una válvula aórtica bicúspide, con una válvula mitral que presentaba evidencia degenerativa sin signos claros de infección. Se resecó la válvula mitral y aórtica, se explantaron el anillo protésico y las neocuerdas mitrales y se realizó un doble remplazo valvular con prótesis mecánicas aórtica St. Jude No. 21 y mitral St. Jude No. 29.

El postoperatorio cursó de manera favorable, consiguiéndose la retirada temprana del soporte vasoactivo y la progresión respiratoria hasta la extubación a los cuatro días desde la intervención, pasando a cuidados en planta de hospitalización convencional en su noveno día postoperatorio y posterior alta a domicilio a los 16 días desde la cirugía, previa constatación de la negativización de la PCR para el SARS-CoV-2 en dos pruebas consecutivas.

En este caso la adquisición de la infección COVID-19 fue probablemente de origen nosocomial, dado que el paciente fue inicialmente ingresado en planta COVID compartiendo habitación con paciente positivo durante un día y eso representó un factor de confusión no tanto para la indicación de cirugía sino para determinar el momento oportuno de la misma, dada la dificultad para discernir el origen del deterioro respiratorio y poder atribuirlo de forma predominante a la etiología pulmonar o a la cardíaca. Es importante resaltar que hasta el momento se desconoce el efecto de la circulación extracorpórea en la fase hiperinflamatoria de la infección COVID-19, lo que añade un alto nivel de incertidumbre a la hora de considerar una cirugía como emergente en un paciente con COVID-19, puesto que no permite valorar adecuadamente el beneficio de la cirugía precoz frente al posible efecto deletéreo de la CEC sobre la situación general del paciente o la evolución final del proceso infeccioso respiratorio.

De acuerdo con lo publicado por otros autores, la infección por COVID-19 puede complicar el pronóstico de los pacientes sometidos a intervenciones cardíacas emergentes/urgentes, aunque está claro que se necesitan más reportes para definir el impacto real que tiene la infección por el SARS-CoV-2 en estos pacientes, debido a que hay comunicaciones de casos que han cursado favorablemente⁶, como el nuestro, y otros en los que la COVID-19 concomitante precipitó un resultado catastrófico y derivó en la muerte del paciente durante el postoperatorio⁵.

Durante el transcurso de la pandemia actual, los cirujanos cardíacos hemos ido aprendiendo directrices a seguir, como la imprescindible evaluación preoperatoria de la infección por COVID-19 en los pacientes que van a ser sometidos a cirugía⁵ y la

priorización de los casos emergentes, en quienes no sea viable otra alternativa terapéutica, para la previsión de resultados postoperatorios y el establecimiento de la estrategia quirúrgica.

Consideramos que la adaptación de las guías durante la emergencia sanitaria actual y la toma multidisciplinar de decisiones (cirujanos cardíacos, cardiólogos, intensivistas e internistas), puede facilitar la actuación terapéutica en casos complejos de patologías cardíacas con indicación quirúrgica y coinfección por COVID-19.

Este trabajo ha sido aprobado por el comité ético del hospital y cuenta con el consentimiento del paciente para su publicación.

Conflicto de intereses

Los autores declaran no tener ningún conflicto de intereses.

Financiación

Este trabajo no ha recibido ningún tipo de financiación.

Bibliografía

1. World Health Organization. Coronavirus disease (COVID-2019) situation reports. Disponible en: <https://www.who.int/emergencies/diseases/novel-coronavirus-2019/situation-reports>. Consultado 24 Mayo 2020.
2. Guo Y-R, Cao Q-D, Hong Z-S, Tan Y-Y, Chen S-D, Jin H-J, et al. The origin, transmission and clinical therapies on coronavirus disease 2019 (COVID 19) outbreak - an update on the status. *Military Med Res.* 2020;7:1–10.
3. Fried J-A, Ramasubbu K, Bhatt R, Topkara V-K, Clerkin K-J, Horn E, et al. The Variety of Cardiovascular Presentations of COVID-19. *Circulation.* 2020, <https://doi.org/10.1161/CIRCULATIONAHA.120.047164>. Consultado 20 Mayo 2020.
4. Irabien-Ortiz A. Miocarditis fulminante por COVID-19. *Rev Esp Cardiol.* 2020, <https://doi.org/10.1016/j.recresp.2020.04.001>. Consultado 20 Mayo 2020.
5. Rescigno G, Firstenberg M, Rudez I, Uddin M, Nagarajan K, Nikolaidis N. A Case of Postoperative Covid-19 Infection After Cardiac Surgery: Lessons Learned. *Heart Surg Forum.* 2020;23:e231–3, 10.1532/hsf.3011.
6. Martens T, VandeWeygaerde Y, Vermassen J, Malfait T. Acute Type Aortic Dissection Complicated by COVID-19 Infection. *Ann Thorac Surg.* 2020, <https://doi.org/10.1016/j.athoracsur.2020.05.001>. Consultado 22 Mayo 2020.
7. Seese L, Aranda-Michel E, Sultan I, Morell VO, Mathier MA, Mulukutla SR, et al. Programmatic Responses to the Coronavirus Pandemic: A Survey of 502 Cardiac Surgeons. *Ann Thorac Surg.* 2020, <https://doi.org/10.1016/j.athoracsur.2020.04.014>. Consultado 20 Mayo 2020.
8. Sociedad Española de Cirugía Cardiovascular y Endovascular (SECCE). Recomendaciones de la SECCE ante la pandemia COVID-19. Disponible en: <http://sectcv.es/wp-content/uploads/2020/04/Recomendaciones-SECCE-ANTE-LA-PANDEMIA-COVID.pdf>. Consultado 20 May 2020.
9. Habib G, Lancellotti P, Antunes MJ, Bongiorni MG, Casalta JP, Zotti F, et al. Guía ESC 2015 sobre el tratamiento de la endocarditis infecciosa Grupo de Trabajo de la Sociedad Europea de Cardiología (ESC) para el tratamiento de la endocarditis infecciosa. 2016:e1–49.