



Since January 2020 Elsevier has created a COVID-19 resource centre with free information in English and Mandarin on the novel coronavirus COVID-19. The COVID-19 resource centre is hosted on Elsevier Connect, the company's public news and information website.

Elsevier hereby grants permission to make all its COVID-19-related research that is available on the COVID-19 resource centre - including this research content - immediately available in PubMed Central and other publicly funded repositories, such as the WHO COVID database with rights for unrestricted research re-use and analyses in any form or by any means with acknowledgement of the original source. These permissions are granted for free by Elsevier for as long as the COVID-19 resource centre remains active.

## Funding

This research has not received any funding.

## Conflict of interest

The author(s) declare(s) no conflict of interest.

## References

- Zhou C, Gao C, Xie Y, Xu M. COVID-19 with spontaneous pneumomediastinum. *Lancet Infect Dis.* 2020;20:510. [http://dx.doi.org/10.1016/S1473-3099\(20\)30156-0](http://dx.doi.org/10.1016/S1473-3099(20)30156-0).
- Wang J, Su X, Zhang T, Zheng C. Spontaneous pneumomediastinum: a probable unusual complication of coronavirus disease 2019 (COVID-19) pneumonia. *Korean J Radiol.* 2020;21:627-8. <http://dx.doi.org/10.3348/kjr.2020.0281>.
- Lei P, Mao J, Wang P. Spontaneous pneumomediastinum in a patient with coronavirus disease 2019 pneumonia and the possible underlying mechanism. *Korean J Radiol.* 2020;21:929-30. <http://dx.doi.org/10.3348/kjr.2020.0426>.
- Wang W, Gao R, Zheng Y, Jiang L. COVID-19 with spontaneous pneumothorax, pneumomediastinum and subcutaneous emphysema [published online ahead of print, 2020 Apr 25]. *J Travel Med.* 2020. <http://dx.doi.org/10.1093/jtm/taaa062>.
- Lacroix M, Graess F, Monnier-Cholley L, Arrivé L. SARS-CoV-2 pulmonary infection revealed by subcutaneous emphysema and pneumomediastinum [published online ahead of print, 2020 May 19]. *Intensive Care Med.* 2020;1-2. <http://dx.doi.org/10.1007/s00134-020-06078-3>.
- Wali A, Rizzo V, Bille A, Routledge T, Chambers AJ. Pneumomediastinum following intubation in COVID-19 patients: a case series [published online ahead of print, 2020 May 6]. *Anaesthesia.* 2020;10. <http://dx.doi.org/10.1111/anae.15113>.
- Kolani S, Houari N, Haloua M, Alaoui Lamrani Y, Boubbou M, Serraj M, et al. Spontaneous pneumomediastinum occurring in the SARS-CoV-2 infection [published online ahead of print, 2020 May 11]. *IDCases.* 2020;21:e00806. <http://dx.doi.org/10.1016/j.idcr.2020.e00806>.
- Mohan V, Tauseen RA. Spontaneous pneumomediastinum in COVID-19. *BMJ Case Rep.* 2020;13:e236519. <http://dx.doi.org/10.1136/bcr-2020-236519>. Published 2020 May 25.
- López Vega JM, Parra Gordo ML, Díez Tascón A, Ossaba Vélez S. Pneumomediastinum and spontaneous pneumothorax as an extrapulmonary complication of COVID-19 disease [published online ahead of print, 2020 Jun 11]. *Emerg Radiol.* 2020;1-4. <http://dx.doi.org/10.1007/s10140-020-01806-0>.

- Gorospé L, Ayala-Carbonero A, Ureña-Vacas A, Fra Fernández S, Muñoz-Molina GM, Arrieta P, et al. Neumomediastino espontáneo en pacientes con COVID-19: una serie de cuatro casos. *Arch Bronconeumol.* 2020. <http://dx.doi.org/10.1016/j.arbres.2020.06.008>.
- Murillo Brito DA, Villalva CEA, Simón AS, Guisado-Clavero M. COVID-19 pneumonia associated with spontaneous pneumomediastinum and pneumopericardium; 2020. <http://dx.doi.org/10.25373/ctsnet.12485831>.
- Lee YJ, Jin SW, Jang SH, Jang YS, Lee EK, Kim YJ, et al. A case of spontaneous pneumomediastinum and pneumopericardium in a young adult. *Korean J Intern Med.* 2001;16:205-9. <http://dx.doi.org/10.3904/kjim.2001.16.3.205>.
- Brander L, Ramsay D, Dreier D, Peter M, Graeni R. Continuous left hemidiaphragm sign revisited: a case of spontaneous pneumopericardium and literature review. *Heart.* 2002;88:e5.
- Chu CM, Leung YY, Hui JY, Hung IF, Chan VL, Leung WS, et al. Spontaneous pneumomediastinum in patients with severe acute respiratory syndrome. *Eur Respir J.* 2004;23:802-4. <http://dx.doi.org/10.1183/09031936.04.00096404>.
- Akhmerov A, Marbán E. COVID-19 and the heart. *Circ Res.* 2020;126:1443-55.

Jorge Paul Juárez-Llolla<sup>a</sup>, Franco León-Jiménez<sup>a,b</sup>,  
Juan Urquiaga-Calderón<sup>c,d,e,f</sup>, Héctor Temoche-Nizama<sup>a</sup>,  
Mayte Bryce-Alberti<sup>e,f</sup>, Arianna Portmann-Baracco<sup>e,g,\*</sup>,  
Alfonso Bryce-Moncloa<sup>e,h</sup>

<sup>a</sup> Santa Rosa Hospital, Piura, Peru

<sup>b</sup> Señor de Sipán University, Lambayeque, Peru

<sup>c</sup> Cardiovascular Division of RESOCENTRO/CAMNSA, Lima, Peru

<sup>d</sup> Advanced Nuclear Medicine Center (CAMNSa), Lima, Peru

<sup>e</sup> CARDIOGOLF Investigation Unit, Lima, Peru

<sup>f</sup> AUNA-Delgado Private Hospital, Lima, Peru

<sup>g</sup> Cayetano Heredia University, Lima, Peru

<sup>h</sup> Former President of Peruvian Society of Hypertension, Peru

Corresponding author.

E-mail address: [arianna.portmann.b@upch.pe](mailto:arianna.portmann.b@upch.pe)

(A. Portmann-Baracco).

<https://doi.org/10.1016/j.arbres.2020.09.013>

0300-2896/ © 2020 SEPAR. Published by Elsevier España, S.L.U. All rights reserved.

## Derrame pleural secundario a perforación auricular derecha en tiempos de COVID-19



### Pleural Effusion Secondary to Atrial Perforation During COVID-19 Period

Estimado Director:

Debido al brote epidémico producido por SARS-CoV-2, muchos de los hospitales españoles han sufrido un colapso que ha obligado a demorar toda la actividad sanitaria no urgente. Además, durante la pandemia se ha producido un retraso diagnóstico en determinadas patologías agudas, en ocasiones por miedo de los pacientes a acudir al ámbito hospitalario. En este caso, presentamos un caso de disnea aguda secundaria a una causa poco frecuente de derrame pleural derecho.

La perforación cardíaca por la implantación de un marcapasos o desfibrilador es una complicación poco frecuente, pero potencialmente mortal. En raras ocasiones no se produce en el momento de la intervención y puede aparecer en diferido, como es el caso que nos ocupa.

### Caso clínico

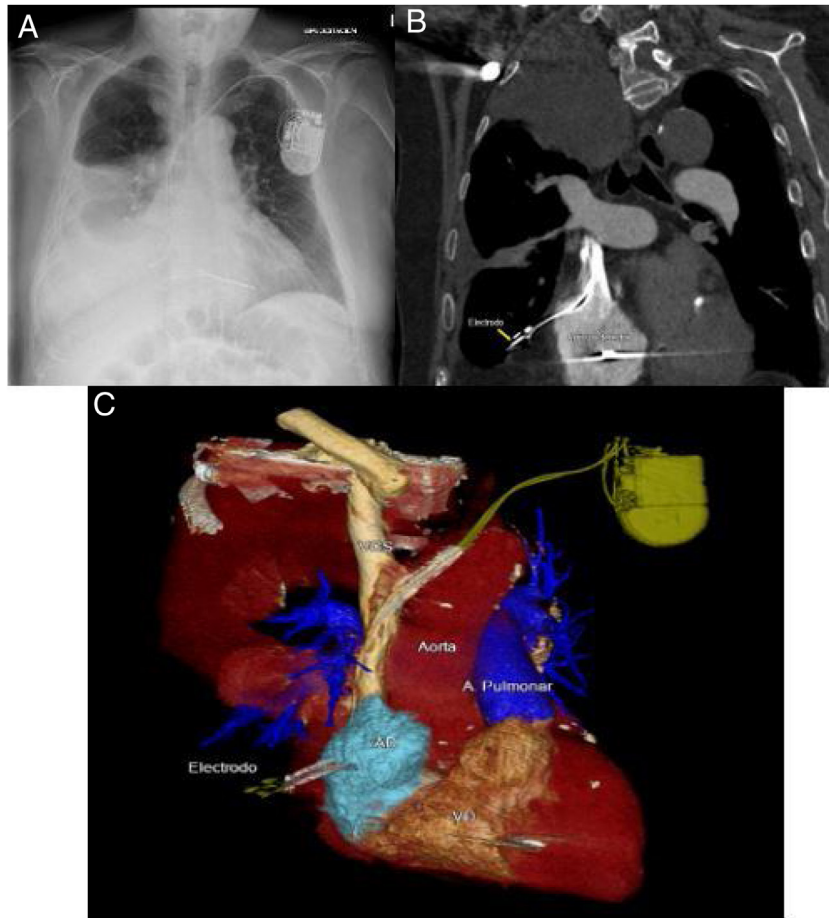
Varón de 77 años, exfumador, con antecedentes de síndrome de apneas del sueño, enfermedad pulmonar obstructiva crónica, miocardiopatía hipertrófica septal, flutter auricular y taquicardia

ventricular monomórfica no sostenida. Por este motivo se procedió a la colocación de un desfibrilador automático implantable (DAI) bicameral el 03/03/2020 como prevención primaria, y se inició tratamiento anticoagulante con apixabán desde el 12/03/2020.

Durante la pandemia consultó con su neumólogo habitual por presentar disnea progresiva y cifras de saturación de oxígeno por debajo de las habituales. Rechazó el consejo de acudir al hospital para valoración urgente, por la situación de pandemia vivida durante esos días, e inició tratamiento domiciliario sin mejoría.

Ante la persistencia de los síntomas y empeoramiento de las cifras de saturación de oxígeno finalmente acudió a Urgencias el 17/04/2020 tras un mes de evolución de la disnea hasta hacerse de mínimos esfuerzos. A su llegada el paciente presentaba insuficiencia respiratoria (saturación de oxígeno del 91% con gafas nasales a 4l) y se encontraba hemodinámicamente estable. En la analítica de sangre destacaba linfopenia y elevación de PCR, con BNP dentro de la normalidad. Se realizó test de PCR para SARS-CoV-2 que resultó negativo. En la radiografía de tórax se observó derrame pleural derecho que ocupaba un tercio de dicho hemitórax. Se realizó ECG que no presentaba cambios con respecto a previos y se interrogó el DAI sin evidenciarse alteraciones.

Se procedió a realizar toracocentesis diagnóstica en la que se extrajo líquido pleural de aspecto hemorrágico, siendo un exudado por criterios de Light. Al haber recibido tratamiento crónico con diuréticos, se calculó el gradiente de albúmina, siendo este > 1,2 g/dl.



**Figura 1.** A) Arriba a la izquierda, radiografía de tórax en la que se observa el electrodo de la aurícula derecha con su extremo distal más lateralizado de lo que debería, con derrame pleural ipsilateral asociado. B) Arriba a la derecha, corte coronal donde se observa el electrodo enclavado en el parénquima pulmonar y derrame pleural derecho. C) Abajo, reconstrucción en 3D de la tomografía computarizada en la que puede observarse el electrodo del DAI en el momento de la perforación de la aurícula derecha. A la derecha, A. Pulmonar: arteria pulmonar.

Ante la sospecha de perforación cardíaca secundaria al DAI por las imágenes de la radiografía de tórax (fig. 1A), se realizó tomografía computarizada (TC) de tórax (fig. 1B y fig. 1C) donde se observó perforación de pared auricular derecha por cable del DAI con enclavamiento del mismo en parénquima pulmonar inferior derecho. Se asociaba marcado derrame pleural derecho y discreto neumotórax apical ipsilateral. Se derivó a centro de referencia para tratamiento, donde se realizó retirada del electrodo por vía percutánea sin complicaciones.

## Discusión

La perforación cardíaca se presenta con una prevalencia del 0,1-0,85 en el implante de marcapasos y del 0,6-5,2 en DAI<sup>1,2</sup>. La incidencia más alta descrita es del 27% en pacientes con electrodos auriculares (en autopsias)<sup>3</sup>. El lugar más frecuente de la perforación es la pared del ventrículo derecho<sup>4,5</sup>, siendo menos frecuente la perforación auricular. Se han descrito como factores de riesgo para la perforación la anticoagulación, el sexo femenino y el tratamiento con esteroides<sup>3,6,7</sup>.

Las perforaciones cardíacas secundarias a implante de DAI se distinguen entre agudas (< 24 h), subagudas (hasta 1 mes) o crónicas. La mayoría de las perforaciones se producen en el momento de la intervención, siendo más inusual la presentación de perforación en diferido, como es el caso presentado<sup>8</sup>.

Los síntomas más frecuentes son disnea, tos y dolor torácico<sup>6</sup>, pudiendo pasar prácticamente desapercibido en otras ocasiones, demorando su diagnóstico<sup>9</sup>. El registro de EE.UU. sobre perforación cardíaca secundaria a implantación de dispositivos reportó un incremento de complicaciones, siendo las más relevantes la parada cardiorrespiratoria y aquellas que determinan un compromiso hemodinámico (infarto agudo de miocardio, taponamiento cardíaco, hemotórax o neumotórax)<sup>1,3,4,10,11</sup>. El derrame pleural suele ser izquierdo por perforación ventricular<sup>4</sup>.

Los métodos diagnósticos más rentables son el registro del DAI, aunque con escasa especificidad, y las pruebas de imagen como la radiografía de tórax, la ecocardiografía y, fundamentalmente, el TAC torácico<sup>12</sup>.

El tratamiento depende de la estabilidad clínica, las complicaciones asociadas y el tiempo de perforación. Incluye desde la retirada del electrodo de manera percutánea hasta la necesidad de toracotomía<sup>13,14</sup>.

## Conclusión

Existe patología aguda potencialmente mortal cuya atención se ha visto demorada por la situación de pandemia producida por el SARS-CoV-2. Este caso nos lleva a reflexionar sobre el impacto que la situación vivida en los hospitales ha podido tener sobre el manejo de dicha patología y las estrategias futuras a adoptar para asegurar la atención de estos pacientes ante posibles rebrotes.

## Bibliografía

- Hsu JC, Varosy PD, Bao H, Dewland TA, Curtis JP, Marcus GM. Cardiac perforation from implantable cardioverter-defibrillator lead placement: insights from the national cardiovascular data registry. *Circ Cardiovasc Qual Outcomes*. 2013;6:582-90. <http://dx.doi.org/10.1161/circoutcomes.113.000299>.
- Vamos M; Erath J; Benz AP; Bari Z; Duray GZ; Hohnloser SH; Incidence of cardiac perforation with conventional and with leadless pacemaker systems: a systematic review and meta-analysis. *J Cardiovasc Electrophysiol*. 28: 336-346. doi: 10.1111/jce.13140.
- Banaszewski M, Stepnińska J. Right heart perforation by pacemaker leads. *Arch Med Sci*. 2012;8:11-3. <http://dx.doi.org/10.5114/aoms.2012.27273>.
- Van Gelder BM, Verberkmoes N, Nathoe R, Bracke FA. Late asymptomatic atrial lead perforation, a fortuitous finding during lead extraction using thoracoscopic surveillance: a case report and review of the literature. *Europace*. 2016;18:1773-8. <http://dx.doi.org/10.1093/europace/euw054>.
- Haque MA, Roy S, Biswas B. Perforation by permanent pacemaker lead: how late can they occur? *Cardiol J*. 2012;19:326-7. <http://dx.doi.org/10.5603/cj.2012.0059>.
- Kumar S, Madanieh A, Patel H, Murthy RS, Goyos JM, Milunski MR. Large unilateral pleural effusion with pacemaker-associated post-cardiac injury syndrome. *Cureus*. 2018;10:e2946. <http://dx.doi.org/10.7759/cureus.2946>.
- Saradna A, Sinha A, Abduraimova M, Rodríguez D, Yang F. Tale of a wandering lead: late atrial lead perforation into right lung following pacemaker implantation. *Cureus*. 2017;9:e1865. <http://dx.doi.org/10.7759/cureus.1865>.
- Cano O, Andrés A, Jiménez R, Osca J, Alonso P, Rodríguez Y, et al. Incidence and predictors of clinically relevant cardiac perforation associated with systematic implantation of active-fixation pacing and defibrillation leads: a single-centre experience with over 3800 implanted leads. *Europace*. 2017;19:96-102. <http://dx.doi.org/10.1093/europace/euv410>.
- Hirschi DA, Jain VR, Spindola-Franco H, Gross JN, Haramati LB. Prevalence and characterization of asymptomatic pacemaker and ICD lead perforation on CT. *Pacing Clin Electrophysiol*. 2007;30:28-32. <http://dx.doi.org/10.1111/j.1540-8159.2007.00575.x>.
- Schryver N, Marchandise S, Colin GC, Ghaye B, Polain de Waroux JB. Asymptomatic late migration of an atrial pacemaker lead into the right lung. *Case Rep Cardiol*. 2014;2014:145917. <http://dx.doi.org/10.1155/2014/145917>.
- Tran NT, Zivin A, Mozafferian D, Karmy-Jones R. Right atrial perforation secondary to implantable cardioverter defibrillator insertion. *Can Respir J*. 2001;8:283-5. <http://dx.doi.org/10.1155/2001/257641>.
- Rajkumar CA, Claridge S, Jackson T, Behar J, Johnson J, Sohal M, et al. Diagnosis and management of iatrogenic cardiac perforation caused by pacemaker and defibrillator leads. *Europace*. 2017;19:1031-7. <http://dx.doi.org/10.1093/europace/euw074>.
- Migliore F, Zorzi A, Bertaglia E, Leoni L, Siciliano M, De Lazzari M, et al. Incidence, management, and prevention of right ventricular perforation by pacemaker and implantable cardioverter defibrillator leads. *Pacing Clin Electrophysiol*. 2014;37:1602-9. <http://dx.doi.org/10.1111/pace.12472>.
- Ellenbogen KE, Wood MA, Shepard RK. Delayed complications following pacemaker implantation. *Pacing Clin Electrophysiol*. 2002;25:1155-8. <http://dx.doi.org/10.1046/j.1460-9592.2002.01155.x>.

Eduardo Laviña Soriano<sup>a,\*</sup>, Yunelsy Anta Mejías<sup>a</sup>, Lucía Gil Abadía<sup>b</sup> y Olga Mediano<sup>a,c,d</sup>

<sup>a</sup> Servicio de Neumología, Hospital Universitario de Guadalajara, Guadalajara, España

<sup>b</sup> Servicio de Radiodiagnóstico, Hospital Universitario de Guadalajara, Guadalajara, España

<sup>c</sup> Departamento de Medicina, Universidad de Alcalá de Henares, Madrid, España

<sup>d</sup> Ciber de Enfermedades Respiratorias (CIBERES), Madrid, España

\* Autor para correspondencia.

Correo electrónico: [elaviña@sescam.jccm.es](mailto:elaviña@sescam.jccm.es) (E. Laviña Soriano).

<https://doi.org/10.1016/j.arbres.2020.09.015>

0300-2896/ © 2020 SEPAR. Publicado por Elsevier España, S.L.U. Todos los derechos reservados.

## Bird Fancier's Lung Diagnosis in Times of COVID-19



### Diagnóstico de la neumonitis de los avicultores en tiempos de la COVID-19

Dear Editor,

The identification of bilateral ground-glass opacifications on thoracic computed tomography (CT) in the COVID-19 ongoing pandemic, supports the diagnosis of SARS-CoV-2 infection. Although COVID-19 pneumonia may present with this typical imaging pattern, it is important to highlight that even in an acute clinical setting this pattern it is a non-specific imaging finding and other conditions such as pulmonary oedema, non-infectious pneumonitis and infectious interstitial pneumonia by other pathogens need to be considered.<sup>1,2</sup>

We report the case of a 69-year-old woman who presented to our department in April 2020, during COVID-19 pandemic. On admission, the patient described a 10 day history of progressive dyspnoea and chest pain. There was a 11% of weight loss and occasional wrist and ankle arthralgia, without myalgia, fever or cough. Relevant clinical history included hypertension, allergic rhinosinusitis and psoriasis (on cyclosporine treatment, discontinued in 2018). On physical exam she had tachypnoea, inspiratory crackles in the lung bases and a peripheral oxygen saturation (SpO<sub>2</sub>) of 89%. Laboratory findings revealed normal white blood cell count, an increased high-sensitivity C-reactive protein (3.70 mg/dL N.R.<0.5 mg/dL), lactate dehydrogenase (308 U/L >250 U/L) and

erythrocyte sedimentation rate (60 mm/h <20 mm/h) with procalcitonin value within the reference range (0.09 ng/mL <0.5 ng/mL). Immunological and microbiological studies (including a swab test for RT-PCR SARS-CoV-2) were negative. Chest radiography showed diffuse bilateral symmetric ill-defined air-space opacities. Chest CT displayed diffuse bilateral ground-glass opacities with lobular spared areas (mosaic attenuation pattern), ill-defined centrilobular ground-glass nodules and mild interlobular thickening, however without the characteristic distribution of COVID-19 (Fig. 1).

The patient was admitted with the presumptive diagnosis of SARS-CoV-2 pneumonia, based on a high probability diagnosis' score,<sup>3</sup> pending a second negative nasopharyngeal swab test for RT-PCR SARS-CoV-2.

On a more detailed clinical history, the patient acknowledged to have a budgerigar at home for about one year. Flexible bronchoscopy showed diffusely friable mucosa. Bronchoalveolar lavage fluid cell count was consistent with alveolitis (28% alveolar macrophages, 42% lymphocytes, 24% neutrophils and 6% eosinophils, with a CD4/CD8 ratio of 2). A diagnosis of Bird Fancier's Lung was confirmed by strongly positive precipitins to budgerigar. The patient initiated inhaled steroids with rapid symptomatic improvement and was discharged home with rest SpO<sub>2</sub> of 98%. The budgerigar was removed from the patient's environment and she became totally asymptomatic after a short steroid treatment.<sup>4,5</sup>

Hypersensitivity pneumonitis (HP) is an immunologically non-IgE-mediated lung disease due to the repetitive inhalation of antigens. Most cases are secondary to residential environmental exposure, particularly birds. Given the time length to onset of symptoms, the causal epidemiological link is often initially