

Anémie grave induite par l'azathioprine et potentialisée par l'emploi concomitant d'allopurinol

Lorenzo Madrazo MD, Emily Jones MD, Cyrus C. Hsia MD

■ Citation : *CMAJ* 2021 January 18;193:E94-7. doi : 10.1503/cmaj.201022-f

Voir la version anglaise de l'article ici : www.cmaj.ca/lookup/doi/10.1503/cmaj.201022

Un homme de 66 ans consulte aux urgences pour faiblesse et léthargie progressives depuis 2 semaines. Trois mois auparavant, il avait commencé un traitement par azathioprine pour une maladie des voies biliaires associée aux IgG4 (immunoglobulines G4). Il était atteint des comorbidités suivantes : hypertension, maladie vasculaire périphérique, diabète de type 2, fibrose des glandes salivaires, hypothyroïdie, reflux gastro-œsophagien, hyperlipidémie, arthrose et goutte. Outre la prise de 200 mg d'azathioprine 1 fois par jour, le patient prenait 100 mg d'allopurinol chaque jour depuis plusieurs années pour son problème de goutte. Il prenait également les médicaments suivants : sitagliptine 100 mg DIE, gliclazide 120 mg DIE, acide acétylsalicylique 81 mg DIE, métoprolol à libération prolongée 200 mg DIE, ramipril 5 mg DIE, atorvastatine 40 mg DIE, rabéprazole 20 mg BID, clonazépam 2 mg HS, gabapentine 100 mg TID, venlafaxine 225 mg DIE, vitamine D 1000 UI DIE et ibuprofène 800 mg PRN.

À l'examen, le patient était hypotendu, à 92/45 mm Hg. Il paraissait légèrement fatigué, mais ne présentait ni pâleur ni ictère. On n'a constaté aucune hépatosplénomégalie ni masse abdominale, et il n'y avait pas de méléna au toucher rectal.

Les analyses de laboratoire initiales ont révélé que le patient avait une hémoglobine à 56 g/L (plage normale 135–170 g/L), alors qu'elle était à 86 g/L 1 mois auparavant, et à 158 g/L 3 mois auparavant. Ses autres résultats d'analyses sanguines étaient les suivants : volume globulaire moyen, 107,8 fL (90,0 fL 3 mois auparavant) [plage normale 80,0–100,0 fL]; globules blancs, $3,2 \times 10^9/L$ (plage normale $4,0\text{--}10,0 \times 10^9/L$); neutrophiles, $2,1 \times 10^9/L$ (plage normale $2,0\text{--}7,5 \times 10^9/L$); lymphocytes, $0,6 \times 10^9/L$ (plage normale $1,0\text{--}4,0 \times 10^9/L$); et plaquettes, $194 \times 10^9/L$ (plage normale $150\text{--}400 \times 10^9/L$). Le patient a reçu une transfusion sanguine aux urgences, et sa tension artérielle est montée à 127/70 mm Hg. Nos diagnostics différentiels comprenaient un saignement intra-abdominal actif, une hémolyse, une tumeur maligne et une anémie d'origine médicamenteuse.

Le patient a été hospitalisé, et l'azathioprine a été cessée en raison de son effet myélosuppresseur connu. L'acide acétylsalicylique, le ramipril et le métoprolol ont aussi été cessés en raison de

POINTS CLÉS

- L'anémie grave et la myélosuppression sont des complications rares mais sérieuses de l'azathioprine; elles sont plus susceptibles de survenir avec une dose élevée ou à la suite d'une potentialisation due à des interactions médicamenteuses.
- Les inhibiteurs de la xanthine oxydase, comme l'allopurinol et le fébuxostat, accroissent la production de métabolites myélotoxiques à partir de l'azathioprine.
- L'instauration d'un traitement par azathioprine devrait s'accompagner d'hémogrammes avec numération leucocytaire différentielle et de mesures des enzymes hépatiques au moins toutes les 2 semaines pendant la phase initiale d'ajustement de la dose, puis au moins tous les 3 mois une fois la dose stabilisée, selon l'état clinique du patient.

l'hypotension et de la possibilité de saignement. Le lendemain de l'admission, les réticulocytes ont été mesurés à $71 \times 10^9/L$ (plage normale $10\text{--}100 \times 10^9/L$).

Pour expliquer l'anémie, on a procédé à une endoscopie des voies digestives supérieures et inférieures, qui n'a révélé aucun saignement gastro-intestinal. La tomodynamométrie de l'abdomen et du bassin n'a montré aucun saignement intra-abdominal ou rétropéritonéal. Les analyses sanguines visant à écarter le diagnostic d'hémolyse ont donné les résultats suivants : lactate déshydrogénase, 339 U/L (valeur normale < 225 U/L); bilirubine totale, 15,8 $\mu\text{mol/L}$ (plage normale 3,4–17,1 $\mu\text{mol/L}$); bilirubine directe, 6,8 $\mu\text{mol/L}$ (plage normale 0,0–5,0 $\mu\text{mol/L}$); et haptoglobine, 0,79 g/L (plage normale 0,3–2,0 g/L). Le test de Coombs direct s'est révélé négatif pour les IgG et le complément. Le taux sérique de vitamine B₁₂ du patient, son taux de thyroestimuline et son bilan ferrique étaient tous normaux. Une biopsie de la moelle osseuse a montré un tissu hématopoïétique normocellulaire avec différenciation triligée présentant des caractéristiques mégablastiques, mais aucun trait morphologique convaincant répondant aux critères de la myélodysplasie. Les analyses cytogénétiques menées sur un échantillon de moelle osseuse étaient normales.

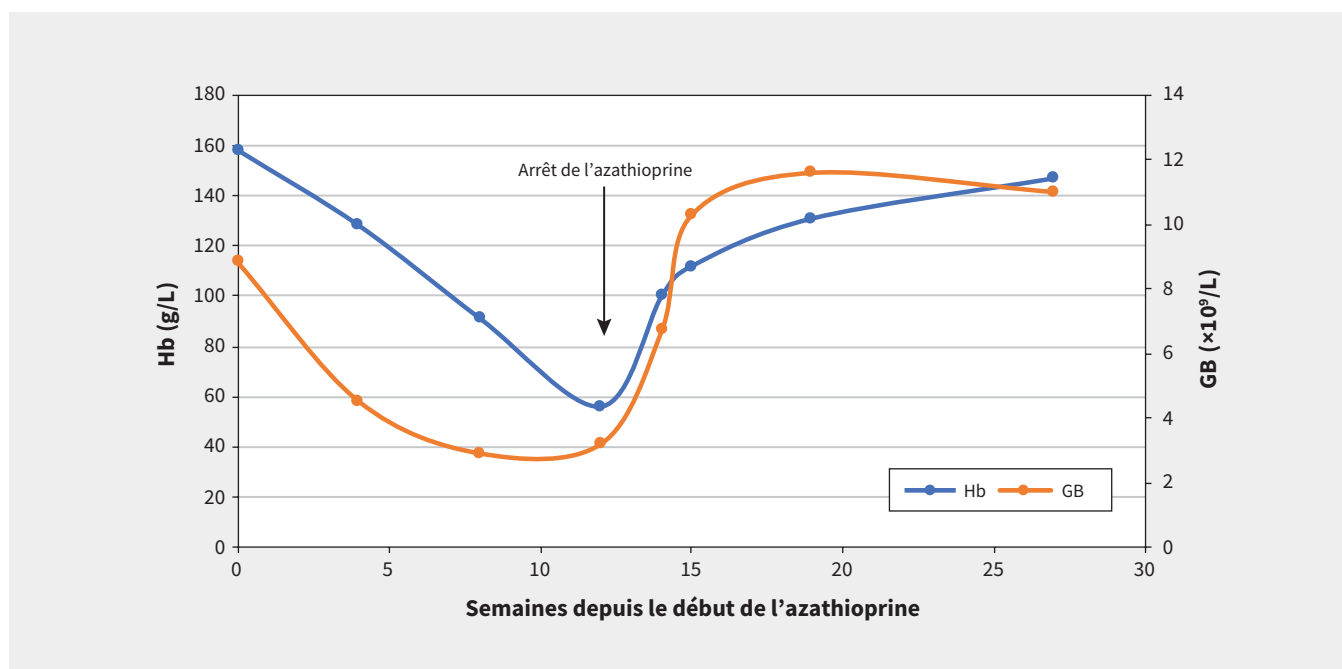


Figure 1 : Taux d'hémoglobine (Hb) et de globules blancs (GB) d'un homme de 66 ans traité par azathioprine. On y observe un déclin graduel des taux d'Hb et de GB jusqu'à l'hospitalisation et l'arrêt de l'azathioprine à la semaine 12, après quoi ces taux ont commencé à augmenter.

Après avoir écarté les diagnostics d'hémorragie active et de processus hémolytiques et néoplasiques, nous nous sommes concentrés sur la possibilité d'anémie d'origine médicamenteuse liée à l'azathioprine. Nous avons consulté l'équipe de pharmacologie clinique, qui a recherché la présence de mutations du gène codant pour la *TPMT* (thiopurine méthyltransférase). Elle a également suggéré de cesser l'allopurinol chez le patient, l'anémie ayant déjà été associée à une interaction entre l'allopurinol et l'azathioprine. La prise concomitante d'azathioprine et d'inhibiteurs de l'enzyme de conversion de l'angiotensine, comme le ramipril que prenait le patient, a aussi été associée à l'anémie et à la leucopénie¹. Cette association a toutefois été exclusivement observée chez des receveurs de greffe rénale; dans ce contexte, l'anémie serait liée à une baisse du taux d'érythropoïétine¹. Chez notre patient, la recherche de mutations du gène codant pour la *TPMT* a donné des résultats négatifs. Nous avons donc conclu que l'anémie était probablement liée à l'utilisation de l'azathioprine et potentialisée par l'allopurinol. Le patient a reçu en tout 3 culots globulaires, et son hémoglobine est demeurée stable pendant son hospitalisation. Sa numération leucocytaire est graduellement redevenue normale. Il a reçu son congé de l'hôpital après 1 semaine.

Un suivi effectué 2 semaines après l'arrêt de l'azathioprine et de l'allopurinol a montré que l'hémoglobine du patient avait continué d'augmenter, passant de 78 g/L au congé à 100 g/L au suivi. Les analyses sanguines réalisées dans les 3 mois suivants ont mis en évidence une amélioration continue du taux d'hémoglobine (figure 1). Le patient a choisi de ne pas reprendre l'azathioprine, et c'est pourquoi nous lui avons prescrit 720 mg de mycophénolate sodique 2 fois par jour comme solution de rechange pour sa maladie des voies biliaires associée aux IgG4. Il a également cessé de prendre l'allopurinol, et n'a pas présenté de crises de goutte depuis.

Selon les catégories de causalité du Centre de surveillance d'Uppsala, qui collabore avec l'Organisation mondiale de la Santé, il est « probable » que l'azathioprine ait été à l'origine de l'anémie grave chez notre patient². Cette conclusion se fonde sur le lien temporel entre le début du traitement et l'apparition d'anomalies aux analyses de laboratoire, ainsi que sur la faible probabilité d'autres étiologies et la réponse du patient à l'arrêt de l'azathioprine². Comme demandé par le patient, nous ne l'avons pas exposé de nouveau à l'azathioprine. Nous avons signalé ce cas au Programme Canada Vigilance, un programme de surveillance après la mise en marché, de Santé Canada, qui recueille et évalue les déclarations d'effets indésirables présumés aux produits commercialisés au Canada.

Discussion

Azathioprine et myélosuppression

L'azathioprine est un immunosuppresseur d'usage courant approuvé par Santé Canada pour le traitement de la polyarthrite rhumatoïde et la prévention du rejet des greffes rénales³. Elle a également plusieurs utilisations officieuses, entre autres dans le traitement de la maladie inflammatoire de l'intestin et de la maladie des voies biliaires associée aux IgG4, ainsi que chez d'autres populations, comme les greffés du cœur, du poumon et du foie³⁻⁵. La myélosuppression se manifestant par une leucopénie⁵⁻⁷ est un effet indésirable fréquent attribuable au taux élevé de métabolites du médicament, qui est proportionnel à la dose⁶.

L'anémie grave est une manifestation peu fréquente de la myélosuppression induite par l'azathioprine et a été décrite dans des rapports de cas comme étant une anémie mégalo-blastique ou une érythroblastopénie pure⁸. Chez notre patient, la myélosuppression s'est manifestée sous forme d'une leucopénie et d'une anémie grave.

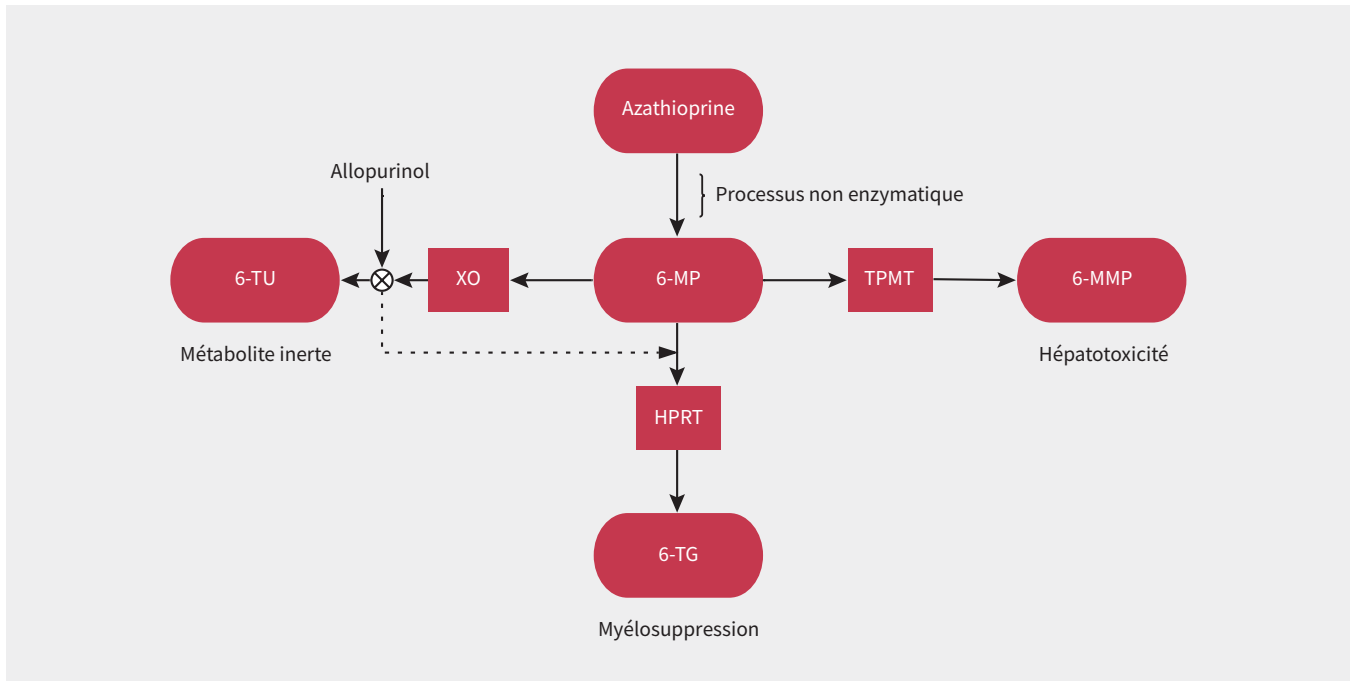


Figure 2 : Voies du métabolisme de l'azathioprine. L'allopurinol inhibe la voie de la xanthine oxydase (XO), qui normalement métabolise la 6-mercaptopurine (6-MP) en 6-thiouracile (6-TU), un métabolite inerte. L'inhibition de la voie de la XO entraîne le recours à la voie de l'hypoxanthine phosphoribosyltransférase (HPRT), ce qui augmente la production de 6-thioguanine (6-TG) et accroît le risque de myélosuppression^{2,3}. Les polymorphismes de l'enzyme thiopurine méthyltransférase (TPMT) peuvent aussi entraîner la production de 6-TG. L'hyperactivité de la voie de la TPMT peut augmenter le risque d'hépatotoxicité par la production de 6-méthylmercaptopurine (6-MMP)^{2,3}.

Pharmacologie de l'azathioprine et interactions avec d'autres médicaments

L'azathioprine est un promédicament qui est métabolisé en sa forme active, la 6-mercaptopurine, par un processus non enzymatique. Comme le montre la figure 2, la 6-mercaptopurine est par la suite métabolisée de 3 façons : par la voie de la TPMT en 6-méthylmercaptopurine, par la voie de la xanthine oxydase en 6-thiouracile et par celle de l'hypoxanthine-guanine-phosphoribosyltransférase en 6-thioguanine⁶. L'inhibition des voies de la TPMT et de la xanthine oxydase entraîne une augmentation de la biodisponibilité de la 6-mercaptopurine, qui en retour accroît le taux de 6-thioguanine, un métabolite toxique qui fait augmenter le risque de myélosuppression^{5,6}.

Environ 11% de la population générale présente une activité faible de la voie de la TPMT, ce qui accentue le risque de myélosuppression lors de la prise d'azathioprine⁶. D'autres médicaments, comme l'acide 5-aminosalicylique, la sulfasalazine et le furosémide exercent aussi une activité suppressive sur la voie de la TPMT et feraient augmenter le risque de myélosuppression⁶.

L'absence de mutation du gène codant pour la TPMT chez notre patient appuie l'hypothèse selon laquelle une interaction entre l'azathioprine et l'allopurinol, un inhibiteur de la xanthine oxydase, serait la cause principale de l'anémie grave. De plus, l'azathioprine et l'allopurinol modulent tous deux la synthèse des purines et ont été associés à la mégalo blastose⁹.

Les 2 médicaments ont été combinés sans danger chez des patients atteints de maladie inflammatoire de l'intestin, chez qui cette association thérapeutique atténue les effets hépatotoxiques⁶ de la voie métabolique de la 6-méthylmercaptopurine⁷. Toutefois,

Tableau 1 : Interactions médicamenteuses notables avec l'azathioprine^{1,4,10}

Classe de médicaments	Effet ou interaction médicamenteuse
Aminosalicyles • Sulfasalazine • Acide 5-aminosalicylique	Inhibent la voie de la thiopurine méthyltransférase dans le métabolisme de l'azathioprine
Inhibiteurs de l'enzyme de conversion de l'angiotensine	Selon des rapports, leur utilisation concomitante avec l'azathioprine induirait l'anémie et la leucopénie chez les greffés du rein
Warfarine	L'azathioprine pourrait inhiber l'effet anticoagulant de la warfarine
Inhibiteurs de la xanthine oxydase • Allopurinol • Febuxostat	Inhibent la voie de la xanthine oxydase dans le métabolisme de l'azathioprine

lorsqu'on combine l'azathioprine et l'allopurinol, on suggère d'administrer une dose moindre d'azathioprine (environ 25%–50% de la dose administrée en monothérapie) et de surveiller l'apparition d'effets indésirables toxiques en effectuant un hémogramme chaque semaine au cours du premier mois^{5,7}. Le recours au fébuxostat, un autre inhibiteur de la xanthine oxydase utilisé comme hypo-uricémiant pour la goutte, exige les mêmes précautions et considérations posologiques¹⁰. D'autres agents reconnus pour leurs interactions avec l'azathioprine sont énumérés au tableau 1, accompagnés de leur mécanisme d'action^{1,4,6}.

Évolution de la toxicité de l'azathioprine dans le temps et rétablissement

Selon des rapports de cas, l'anémie grave due à l'azathioprine s'installe chez la plupart des patients au cours des 2 premiers mois du traitement^{8,11}. Comme ce fut le cas pour notre patient, elle tend à s'améliorer dans les 2-3 semaines suivant l'arrêt de l'azathioprine⁸.

Ici, l'arrêt de l'azathioprine et des médicaments soupçonnés d'interagir avec elle est l'étape la plus importante de la prise en charge clinique. La gestion subséquente de l'anémie symptomatique repose sur des interventions d'appoint, principalement la transfusion de produits sanguins jusqu'à la stabilisation de l'hémoglobine⁸.

Surveillance et tests de mutation du gène codant pour la TPMT

Lorsqu'on commence l'azathioprine, il faut effectuer un hémogramme avec numération leucocytaire différentielle et mesurer les enzymes hépatiques au moins toutes les 2 semaines durant la phase initiale d'ajustement de la dose, puis au moins tous les 3 mois une fois la dose stabilisée, selon l'état clinique du patient¹². La surveillance et la détection précoce d'une toxicité médicamenteuse guideraient les interventions susceptibles de prévenir les effets indésirables semblables à ceux survenus chez notre patient. La recherche de mutations du gène codant pour la TPMT devrait être envisagée dans certaines situations cliniques. Par exemple, les lignes directrices de l'Association canadienne de gastro-entérologie recommandent un test chez les patients atteints de maladie inflammatoire intestinale qui commencent l'azathioprine afin de guider la posologie et de repérer les patients courant un risque de toxicité grave¹³.

Références

- Gossmann J, Thürmann P, Bachmann T, et al. Mechanism of angiotensin converting enzyme inhibitor-related anemia in renal transplant recipients. *Kidney Int* 1996;50:973-8.
- Meyboom RH, Hekster YA, Egberts AC, et al. Causal or casual? The role of causality assessment in pharmacovigilance. *Drug Saf* 1997;17:374-89.
- Broen JCA, van Laar JM. Mycophenolate mofetil, azathioprine and tacrolimus: mechanisms in rheumatology. *Nat Rev Rheumatol* 2020;16:167-78.
- Page RL II, Miller GG, Lindenfeld J. Drug therapy in the heart transplant recipient: part IV — drug-drug interactions. *Circulation* 2005;111:230-9.
- Sparrow MP, Hande SA, Friedman S, et al. Allopurinol safely and effectively optimizes tioguanine metabolites in inflammatory bowel disease patients not responding to azathioprine and mercaptopurine. *Aliment Pharmacol Ther* 2005;22:441-6.
- Seidman EG. Clinical use and practical application of TPMT enzyme and 6-mercaptopurine metabolite monitoring in IBD. *Rev Gastroenterol Disord* 2003; 3:S30-8.
- Hoentjen F, Seinen ML, Hanauer SB, et al. Safety and effectiveness of long-term allopurinol-thiopurine maintenance treatment in inflammatory bowel disease. *Inflamm Bowel Dis* 2013;19:363-9.
- Agrawal A, Parrott NR, Riad HN, et al. Azathioprine-induced pure red cell aplasia: case report and review. *Transplant Proc* 2004;36:2689-91.
- Hesdorffer CS, Longo DL. Drug-induced megaloblastic anemia. *N Engl J Med* 2015;373:1649-58.
- Jordan A, Gresser U. Side effects and interactions of the xanthine oxidase inhibitor febuxostat. *Pharmaceuticals (Basel)* 2018;11:51.
- Alhubaishi AA. Pancytopenia and septic infection caused by concurrent use of allopurinol and mercaptopurine: a case report illustrating the importance of clinical pharmacist consultation. *Am J Case Rep* 2019;20:1245-7.
- Warner B, Johnston E, Arenas-Hernandez M, et al. A practical guide to thiopurine prescribing and monitoring in IBD. *Frontline Gastroenterol* 2018;9:10-5.
- Panaccione R, Steinhart AH, Bressler B, et al. Canadian Association of Gastroenterology clinical practice guideline for the management of luminal Crohn's disease. *J Can Assoc Gastroenterol* 2019;2:e1-34.

Intérêts concurrents : Aucun déclaré.

Cet article a été révisé par des pairs.

Les auteurs ont obtenu le consentement du patient.

Affiliations : Département de médecine (Madrazo, Jones) et division d'hématologie (Hsia), Département de médecine, Centre des sciences de la santé de London, Université Western Ontario, London, Ont.

Collaborateurs : Tous les auteurs ont contribué à la conception, à l'ébauche et à la révision du manuscrit, ainsi qu'à l'acquisition, à l'analyse et à l'interprétation des données. Ils ont donné leur approbation finale pour la version soumise pour publication et assument l'entière responsabilité de tous les aspects du travail.

Propriété intellectuelle du contenu : Il s'agit d'un article en libre accès distribué conformément aux modalités de la licence Creative Commons Attribution (CC BY-NC-ND 4.0), qui permet l'utilisation, la diffusion et la reproduction dans tout médium à la condition que la publication originale soit adéquatement citée, que l'utilisation se fasse à des fins non commerciales (c.-à-d., recherche ou éducation) et qu'aucune modification ni adaptation n'y soit apportée. Voir : <https://creativecommons.org/licenses/by-nc-nd/4.0/deed.fr>.

Correspondance : Lorenzo Madrazo, lmadrazo@uwo.ca

La section Études de cas présente de brefs rapports de cas à partir desquels des leçons claires et pratiques peuvent être tirées. Les rapports portant sur des cas typiques de problèmes importants, mais rares ou sur des cas atypiques importants de problèmes courants sont privilégiés. Chaque article commence par la présentation du cas (500 mots maximum), laquelle est suivie d'une discussion sur l'affection sous-jacente (1000 mots maximum). La soumission d'éléments visuels (p. ex., tableaux des diagnostics différentiels, des caractéristiques cliniques ou de la méthode diagnostique) est encouragée. Le consentement des patients doit impérativement être obtenu pour la publication de leur cas. Renseignements destinés aux auteurs : www.cmaj.ca