

Images in medicine

La rétinopathie de Purtscher dans le Lupus

Siham Chariba^{1,&}, Rajae Daoudi¹

¹Service d'Ophthalmologie, Hôpital des Spécialités, Rabat, Maroc

[&]Corresponding author: Siham Chariba, Service d'Ophthalmologie, Hôpital des Spécialités, Rabat, Maroc

Key words: Purtscher, lupus, nodules dysoriques

Received: 10/03/2015 - Accepted: 15/03/2015 - Published: 16/10/2015

Pan African Medical Journal. 2015; 22:154 doi:10.11604/pamj.2015.22.154.6528

This article is available online at: <http://www.panafrican-med-journal.com/content/article/22/154/full/>

© Siham Chariba et al. The Pan African Medical Journal - ISSN 1937-8688. This is an Open Access article distributed under the terms of the Creative Commons Attribution License (<http://creativecommons.org/licenses/by/2.0>), which permits unrestricted use, distribution, and reproduction in any medium, provided the original work is properly cited.

Image en médecine

Une jeune patiente de 35 ans se présente pour une baisse brutale d'acuité visuelle. L'examen trouve une acuité à « compte les doigts » avec au fond d'œil une papille dysversée avec une hémorragie en flammèche et quelques plages blanchâtres superficielles autour de la papille et en supra fovéolaire. Cet aspect nous évoque la rétinopathie de Purtscher. La pseudorétinopathie de Purtscher peut être retrouvée chez des patients présentant une pancréatite aiguë, une insuffisance rénale, une embolie amiotique ou être secondaire à des injections de corticoïdes ou de produits anesthésiques autour de l'orbite. Elle peut également s'observer dans des maladies immunitaires telles que la dermatomyosite, la sclérodermie ou le lupus. C'est ainsi qu'un bilan complet est réalisé et retrouve un Lupus. La patiente est mise sous bolus de solumédrol relayés par une corticothérapie par voie orale à doses dégressives avec une bonne récupération fonctionnelle au bout de quelques mois.

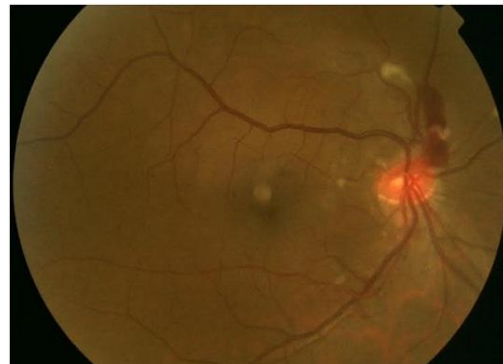


Figure 1: Rétinophotographie: hémorragie papillaire et nodules dysoriques