



Diffuse Hemangiomas in the Intra-Abdominal Cavity Mimicking Peritoneal Metastasis: A Case Report

복강 내 전이와 유사한 복강 내 생긴 해면 혈관종증:
증례 보고

Won Ik Ahn, MD , Ji Yeol Shin, MD* , Ju Wan Choi, MD

Department of Radiology, Daegu Fatima Hospital, Daegu, Korea

ORCID iDs

Won Ik Ahn <https://orcid.org/0000-0001-6902-3612>

Ji Yeol Shin <https://orcid.org/0000-0003-0016-8324>

Ju Wan Choi <https://orcid.org/0000-0003-3837-9047>

Received November 12, 2021

Revised February 4, 2022

Accepted April 19, 2022

*Corresponding author

Ji Yeol Shin, MD

Department of Radiology,

Daegu Fatima Hospital,

99 Ayang-ro, Dong-gu,

Daegu 41199, Korea.

Tel 82-53-940-7161

Fax 82-53-954-7417

E-mail sonogram62@gmail.com

This is an Open Access article distributed under the terms of the Creative Commons Attribution Non-Commercial License (<https://creativecommons.org/licenses/by-nc/4.0>) which permits unrestricted non-commercial use, distribution, and reproduction in any medium, provided the original work is properly cited.

We call hemangiomas if hemangioma arises multifocally from single or multiple organs. It develops predominantly on liver, and there are just few cases of hemangiomas from greater omentum and mesentery. Herein, we present the imaging and histopathological findings including CT and MRI images of a 62-year-old male patient with a hemangiomas on liver, greater omentum and mesentery.

Index terms Hemangiomas; Mesentery; Greater Omentum

서론

혈관종(hemangioma)은 양성의 간엽성(mesenchymal) 종양으로 신체 모든 부위에서 발생할 수 있다(1). 대망(greater omentum)과 장간막(mesentery)도 중배엽성 잔여물(mesodermal remnants)의 파생물(derivative)이기 때문에 대망과 장간막에서도 발생할 수 있다. 하지만 혈관종증의 형태로 대망이나 장간막에 발생하는 경우는 매우 드물다.

저자들은 간, 대망과 장간막에서 발견된 혈관종이 악성종양의 복강내 전이 소견으로 오인될 수 있는 증례를 경험하였기에 컴퓨터단층촬영 및 자기공명영상 소견을 문헌고찰과 함께 보고자 한다.

증례 보고

63세 남자 환자가 외부병원에서 시행한 간초음파에서 우연히 발견된 다발성 연조직 종괴들과 간수치 증가가 있어 내원하였다. 환자는 고혈압과 고지혈증의 기저 질환과 결핵, B형간염의 과거력이 있었다. 최근 10년간 주 3-4회 회당 소주 1-2병씩 섭취하였다. 내원 후 시행한 신체검진상 특이 소견은 없었고 aspartate aminotransferase/alanine aminotransferase (AST/ALT) 49/54로 약간 상승을 보였다. 환자의 전신 상태는 좋았고 복통은 동반되지 않았다

역동적 조영증강 컴퓨터단층촬영(dynamic contrast-enhanced CT)상 간은 만성간질환과 지방간을 보이고 있었고 문맥기에서 대동맥과 유사한 조영증강을 보이고 지연기로 갈수록 조영증강되는 균질한 고음영의 결절성 병변들이 다발성으로 보였다. 고혈관성 종괴의 가능성 보다 전형적인 혈관종들로 생각되었다. 일부 결절들은 작은 석회화를 포함하고 있었고 일부 결절들은 간의 피막 하에서 발생하여 간 표면에 결절성 변화(surface nodularity)를 보였다. 복강내 소망, 대망과 장간막에도 다발성 결절들이 보였고 크기가 작아 명확하지 않았으나 약간의 조영증강을 보이고 있었고 일부는 작은 석회화를 보이고 있었다. 다른 장기에 침범은 보이지 않았고 복수도 보이지 않았다(Fig. 1A, B). 다음 날 시행한 가도세틱산 조영증강-자기공명영상(gadoxetic acid-enhanced MRI) 검사에서 간에 보이던 병변들은 T2 강조영상에서 높은 신호 강도를 보이면서 T1 조영증강 영상에서 지연기로 갈수록 느리게 채워지는 양상을 보여 혈관종들로 생각되었고 복강 내에 생긴 병변들은 작은 크기의 다발성 결절의 형태로 보였으며 크기가 작아 조영이 뚜렷하지 않았으나 약간의 조영증강을 보였다(Fig. 1C). 2일 뒤에 시행한 간초음파검사상 배경에 고등도 지방간이 있었고 양엽에 다양한 크기의 비교적 균질한 저음영의 연조직 종괴들이 다발성으로 보였다. CT와 MRI 영상을 참고하였을 때 지방간과 함께 혈관종들이 있는 것으로 생각되었다.

이와 같은 초음파와 컴퓨터단층촬영, 자기공명영상 소견으로 복강에 생긴 미만성 다발결절들은 혈관종증과 마른 결핵(dry type tuberculosis), 복막 암종증(peritoneal carcinomatosis) 등과의 감별이 필요하였다. 원발성 종양을 찾기 위해 위, 대장, 흉부 등의 기타 장기를 검사하였으나 원발성 종양은 보이지 않았고 복강경을 통해 절제 조직검사를 시행하였다.

복강경을 통해 보았을 때 다발성 결절들은 간 표면과 소망, 대망, 장간막에 다발성으로 작은 적갈색 반점(reddish-brown nevus) 형태로 보였다(Fig. 1D). 병리조직소견상 종양은 해면상의 얇은 벽을 가지는 확장된 혈관들로 구성되어 있으며 이들은 모두 단층의 혈관 내피 세포들로 피복되어 있었으며 장간막에서 얻은 조직에서는 정맥적으로 보이는 석회화가 특징적으로 동반되어 있었다(Fig. 1E).

이후 환자는 별다른 임상증상과 치료 없이 외래에서 추적 관찰 중이다.

이 연구는 본 기관 연구윤리위원회로부터 승인을 받았고, 환자동의서는 면제되었다(IRB No. DFE21ORIO111).

Fig. 1. Intra-abdominal hemangiomas mimicking peritoneal metastasis in a 62-year-old asymptomatic male.

A. Non-enhanced axial CTs show multiple ill-defined small high density hepatic nodules with background fatty liver (upper left) with slow-filling enhancement are observed in the arterial phase (upper right), portal phase (lower left), and delayed phase (lower right), along with a soft tissue nodule (arrows) in the greater omentum, approximately 4.1 cm that is quite weakly enhanced compared to that of the lesions in the liver.

B. Non-enhanced axial CT scans show innumerable small soft-tissue density nodules with phleboliths (arrows) in the greater omentum (upper left), while poor enhancement is observed in the portal phase (upper middle) and delayed phase (upper right), with the axial and coronal scans revealing nodules in the greater omentum and mesentery.

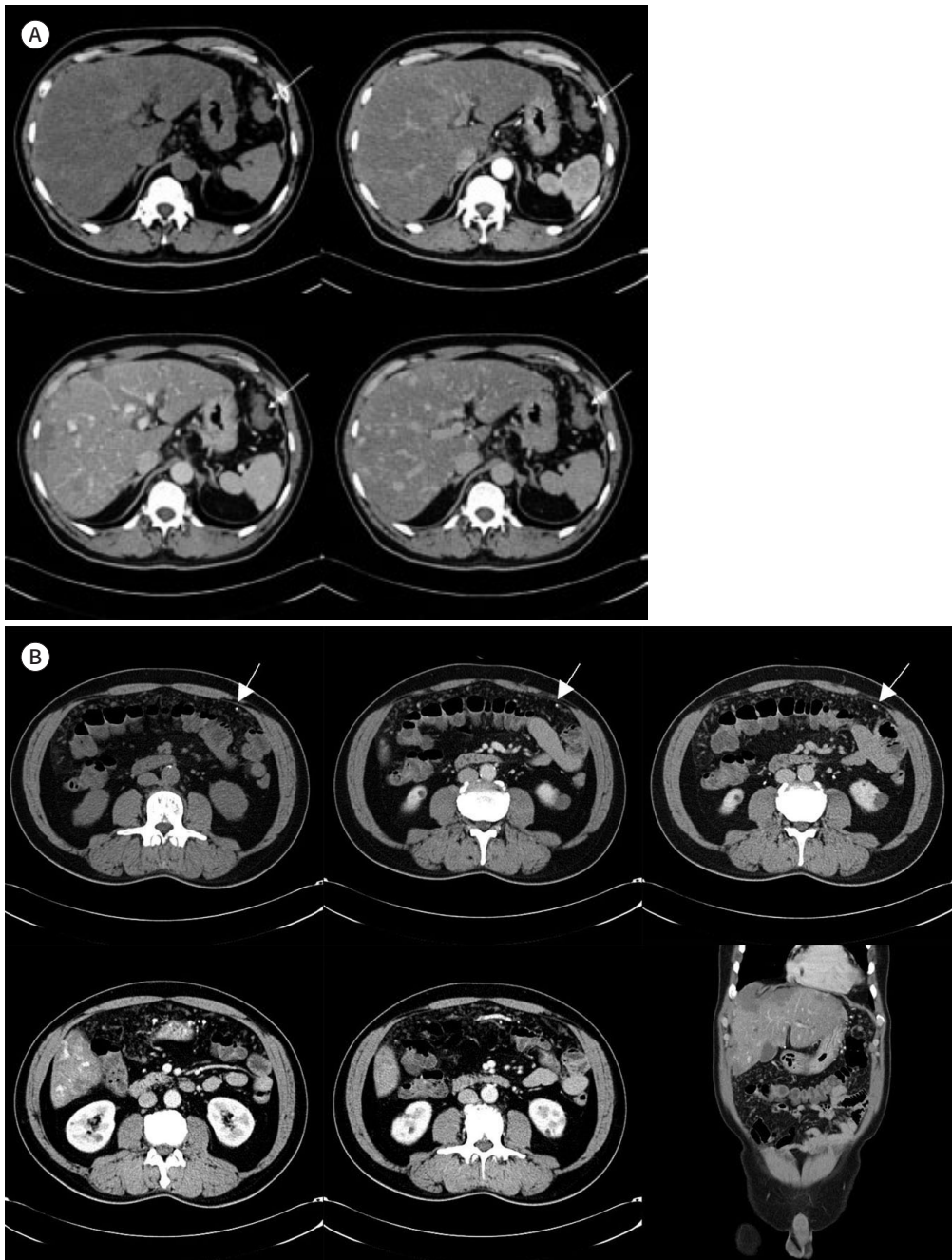


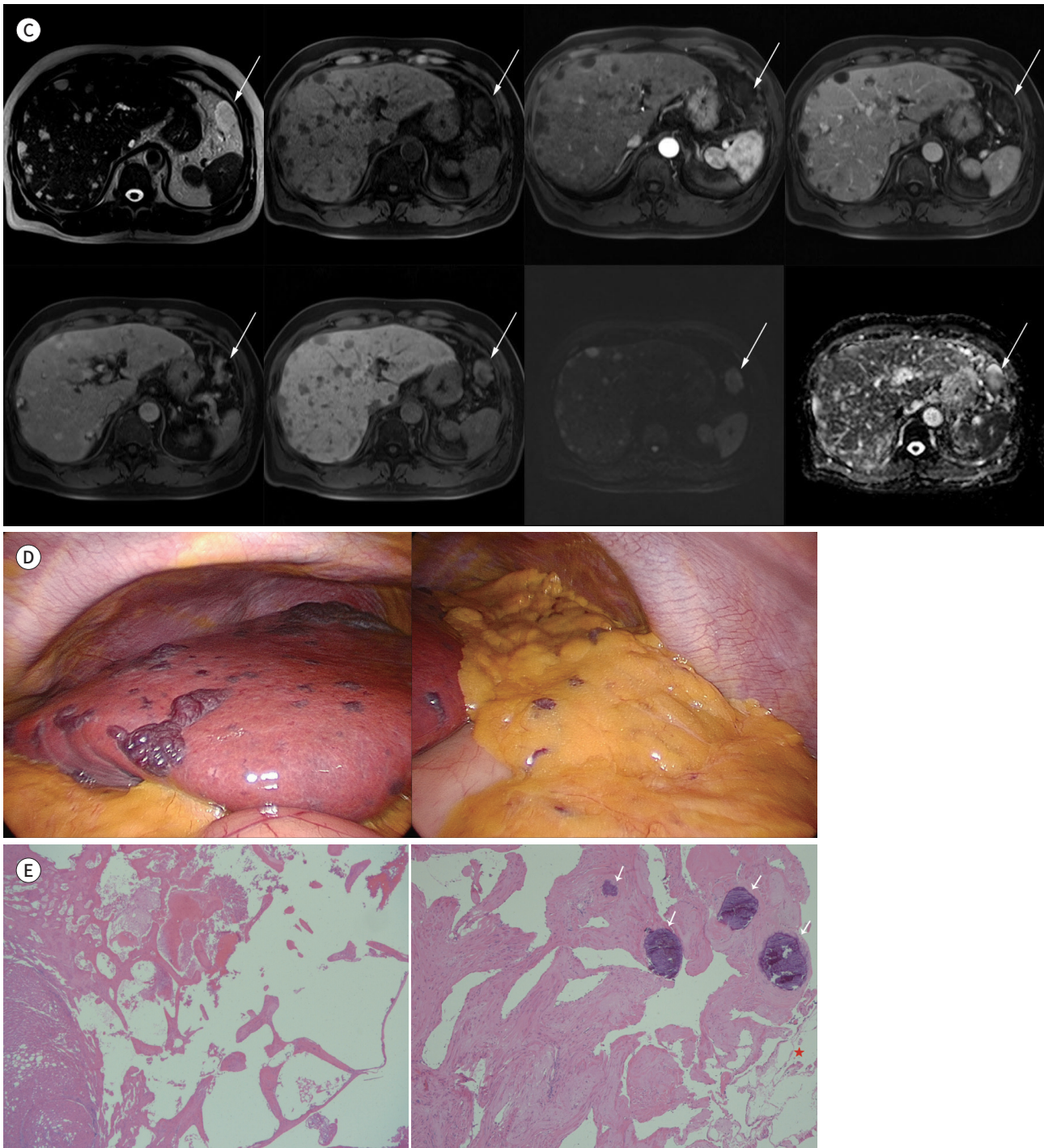
Fig. 1. Intra-abdominal hemangiomas mimicking peritoneal metastasis in a 62-year-old asymptomatic male.

C. In the MRI images, nodular lesion in the liver shows bright high signal in T2 weighted image and delayed enhancement in T1 weighted dynamic contrast enhanced study (pre-, arterial, portal venous, transitional, and hepatobiliary phase), while visible diffusion restriction is absent, with the signal intensity of the 4.1-cm nodule in the greater omentum (arrows) being similar to that of the hepatic lesions.

D. Laparoscopic image shows well defined multiple small reddish-brown nevi in the liver (left) and omentum (right).

E. Histopathological findings indicating that the hemangioma located in the omentum in the liver is characterized by dilated and thin-walled vessels (H&E stain, $\times 20$) (left), with omental fat tissues (asterisk) and calcifications that are considered to be phleboliths (arrows) near the vascular space (H&E stain, $\times 40$) (right).

H&E = hematoxylin and eosin



고찰

혈관종은 병리학적으로 구성하는 혈관의 크기에 따라 모세혈관상(capillary), 해면상(cavernous)과 혼합형(mixed) 혈관종으로 나누고 경계가 분명한 종괴부터 비정형의 침윤성 종괴까지 다양한 형태로 나타난다. 해면상 혈관종이 가장 흔하다. 해면상 혈관종은 민무늬근과 결합조직으로 구성된 직경이 크고 얇은 혈관벽을 가진다(2-4). 혈관종은 대부분 단일 종괴로 나타나는데, 동시에 여러 군데에 나타나거나 주변 장기를 침범하면 혈관종증(diffuse hemangioma, hemangiomatosis)이라고 한다(2).

혈관종은 증배엽성 기원의 양성종양으로 인체 모든 장기에 나타날 수 있지만 소화관에 생긴 경우는 드물고 대망과 장간막에 발생하는 경우는 매우 드물다(1, 3, 5). 현재까지 보고된 대망과 장간막에 생긴 혈관종을 나열하였다(Supplementary Table 1 in the online-only Data Supplement). 보고된 혈관종들은 단일 종괴 형태로 나타났고 광범위한 혈관종증(diffuse hemangiomatosis)으로 복막암종증과 유사한 형태로 나타난 경우는 없었다. 간 혈관종증과 함께 나타난 증례 또한 찾아볼 수 없었다. 하지만 이런 종괴들은 인체 모든 장기에서 나타날 수 있으며 청색 고무-블리브 모반증후군(Blue rubber-bleb nevus syndrome), 미만성 신생아 혈관종증(Diffuse neonatal hemangiomatosis), 오슬러-웨버-랑뒤 증후군(Osler-Weber-Rendu syndrome), 카사바흐 메리트 증후군(Kasabach-Merritt syndrome), 클리페-트레노우네이-베버 증후군(Klippel-Trenaunay-Weber syndrome), 마푸치 증후군(Maffucci syndrome), 폰 히펠-린다우 증후군(Von Hippel-Lindau syndrome)과 같은 증후군의 한 부분으로도 나타날 수 있다(6).

원발성 종괴의 위치에 따라 혈관종의 증상이 달라지게 되며 가장 흔한 증상으로 자발성 출혈(spontaneous bleeding)이 있다. 경계가 분명한 종괴부터 비정형 침윤성 종괴까지 다양한 형태로 나타나며 장간막에 발생을 하여 장관벽이 침범된 경우 토혈이나 흑색변을 보이고 장관 밖 장간막에 발생하였을 때 혈복강(hemoperitoneum)을 보일 수 있다(2, 5). 그 외에도 다른 장기나 구조물들을 물리적으로 압박하거나 감염, 혈전, 괴사 등의 합병증이 발생할 수 있고 증상이 있을 때 치료의 적응증이 된다. 증상 없이 우연히 발견된 경우 치료를 요하지 않는다(7). 치료를 요하는 임상 증상이 있다면 수술을 통한 완전 절제가 최적의 치료로 알려져 있다(5).

건조형 결핵성 복막염은 치즈상 결절과 밀집한 유착을 특징으로 하며 치즈괴사(caseous necrosis)를 가지는 복막 결절이나 림프절은 CT 소견상 낮은 음영강도를 보이고 MR T2 강조영상에서 낮은 신호강도를 보인다(8). 복막 암종증은 CT 소견상 복수의 증가와 함께 지방침윤을 보이며 두꺼운 연부조직 종괴(omental cake)와 조영증강을 보이는 별 모양의 결절(stellate appearance)을 보이게 된다(9).

초음파에서 배경에 고등도의 지방간이 있는 경우 혈관종도 저음영의 결절로 보인다. CT와 MRI를 참고하였을 때 간에 보이던 결절들은 지방간과 함께 혈관종들이 함께 나타난 것으로 생각되었다. 하지만 복강내에 생긴 다발성 결절들은 그 크기가 작아 혈관종의 특징적인 영상 소견을 보이지 않아 진단에 어려움이 있었다.

후향적으로 보았을 때 이 증례에서는 결절 내부에 괴사를 시사할만한 소견을 보이지 않았고 커

진 림프절(lymph node)이나 복강내 유착을 보이지 않았다는 점이 결핵성복막염과 구별되는 영상 소견이었다. 확산 제한을 보이지 않았다는 점과 복수가 없었다는 점이 복막암증보다 혈관종을 더 시사하는 소견으로 보인다. 또한 복강 내의 여러 결절이 있었는데, 그중에서 대망의 4.1 cm 크기의 결절은 CT에서 양성 병변의 소견이 아니었고, MRI에서 조영증강 소견이 간의 혈관종과 유사하게 보인 점과 T2 강조영상에서도 간의 혈관종처럼 강한 높은 신호 강도를 보였다는 점이 대망에서 생길 수 있는 다른 질환과의 감별에 도움이 될 수 있다. 이 케이스는 결절 내부 작고 둥근 비특이적인 석회화를 포함하고 있었는데 혈관종증에 생긴 정맥석(phlebolith)의 가능성이 있었지만 복막암증 내에 생긴 석회화의 가능성을 배제하기 어려워 절제 조직검사가 필요했던 증례이다.

결론적으로 장간막과 대망에 걸쳐 발생한 혈관종증은 매우 드물지만 마른결핵이나 복막암증등과 감별이 필요하다. 이 사례에서와 마찬가지로 최근 영상기술의 발달에도 불구하고 혈관종이 흔하지 않으며 크기가 작은 경우 특징적인 영상 소견을 보이지 않기 때문에 혈관종증을 감별하는 것은 쉽지 않기 때문에 수술 후 병리검사를 통해 진단되는 경우가 흔하였다. 진단을 위해 생검을 시도할 경우 심한 출혈을 유발할 수 있기 때문에 장간막에 생긴 혈관종이 의심이 된다면 절제 조직검사를 고려해 보아야 한다.

Supplementary Materials

The online-only Data Supplement is available with this article at <http://doi.org/10.3348/jksr.2021.0182>.

Author Contributions

Conceptualization, S.J.Y.; data curation, C.J.W.; project administration, S.J.Y.; visualization, all authors; writing—original draft, all authors; and writing—review & editing, all authors.

Conflicts of Interest

The author has no potential conflicts of interest to disclose.

Funding

None

REFERENCES

- Hsu RM, Horton KM, Fishman EK. Diffuse cavernous hemangiomas of the colon: findings on three-dimensional CT colonography. *AJR Am J Roentgenol* 2002;179:1042-1044
- Kim KN. Radiologic findings of mesenteric hemangioma with gastrointestinal bleeding: case report. *J Korean Radiol Soc* 2004;51:321-323
- Nagano H, Goi T, Taguchi S, Tsubaki T, Tsuchiyama T, Uematsu H, et al. Capillary hemangioma arising from the lesser omentum in an adult: a case report. *Medicine (Baltimore)* 2020;99:e18693
- Yang GZ, Li J, Jin H. Giant mesenteric hemangioma of cavernous and venous mixed type: a rare case report. *BMC Surg* 2013;13:50
- Amati AL, Hecker A, Schwandner T, Ghanem H, Holler J, Reichert M, et al. A hemangioma of the sigmoid colon mesentery presenting as a retroperitoneal tumor: a case report and review. *World J Surg Oncol* 2014;12:79
- Kim SH, Kim SM, JO MA, Kim SH, Lee SH, Kim SY, et al. Diffuse intestinal hemangiomas diagnosed by endoscopy in a patient with anemia. *Korean J Gastrointest Endosc* 2004;29:27-31
- Ojili V, Tirumani SH, Gunabushanam G, Nagar A, Surabhi VR, Chintapalli KN, et al. Abdominal hemangiomas: a pictorial review of unusual, atypical, and rare types. *Can Assoc Radiol J* 2013;64:18-27
- Vanhoenacker FM, De Backer AI, Op de BB, Maes M, Van Altena R, Van Beckevoort D, et al. Imaging of gastrointestinal and abdominal tuberculosis. *Eur Radiol* 2004;14 Suppl 3:E103-E115
- Jeong WK. Imaging of mesentery and omentum. *J Korean Soc Radiol* 2021;82:335-346

복강 내 전이와 유사한 복강 내 생긴 해면 혈관종증: 증례 보고

안원익 · 신지열* · 최주완

혈관종증(hemangiomas)은 하나 혹은 여러 개의 장기에서 다발성으로 발생하는 혈관종(hemangioma)이다. 혈관종증은 주로 간에서 나타나며 대망(greater omentum)과 장간막(mesentery)에 발생하는 경우는 매우 드문 경우로 보고된 예가 적다. 저자들은 특별한 증상이 없는 62세 남자 환자에서 간을 포함한 대망과 장간막에 우연히 발견된 혈관종증의 컴퓨터 단층촬영, 자기공명영상 소견을 병리 소견과 함께 보고자 한다.

대구파티마병원 영상의학과