



Studies and Real-World Experience Regarding the Clinical Application of Artificial Intelligence Software for Lung Nodule Detection

폐결절 검출 인공지능 소프트웨어의 임상적 활용에 관한 연구와 실제 사용 경험

Junghoon Kim, MD*

Department of Radiology, Seoul National University Bundang Hospital, Seongnam, Korea

This article discusses studies and real-world experiences related to the clinical application of artificial intelligence-based computer-aided detection (AI-CAD) software (LuCAS-plus, Monitor Corporation) in detecting pulmonary nodules. During clinical trials for lung cancer screening, AI-CAD exhibited performance comparable to that of medical professionals in terms of sensitivity and specificity. Studies revealed that applying AI-CAD for diagnosing pulmonary metastases led to high detection rates. The use of a nodule matching algorithm in diagnosing pulmonary metastases significantly reduced false non-metastasis results. In clinical settings, implementing AI-CAD enhanced the efficiency of pulmonary nodule detection, saving time and effort during CT reading. Overall, AI-CAD is expected to offer substantial support for lung cancer screening and the interpretation of chest CT scans for malignant tumor surveillance.

Index terms Artificial Intelligence; Computer-Aided Detection; Pulmonary Nodule; Lung Cancer; Pulmonary; Metastasis

서론

2000년대 초, 미국에서 진행된 National Lung Screening Trial (이하 NLST) 연구에서 저선량 흉부 CT로 폐암 검진을 시행할 경우 폐암특이사망률이 약 20% 감소되었다는 결과를 발표하였고(1) 2015년, 미국의 공적 보험에 해당하는 Centers for Medicare &

Received March 28, 2024

Revised July 10, 2024

Accepted July 24, 2024

*Corresponding author

Junghoon Kim, MD
Department of Radiology,
Seoul National University
Bundang Hospital,
82 Gumi-ro 173beon-gil, Bundang-gu,
Seongnam 13620, Korea.

Tel 82-31-787-7619

E-mail kimjhoon06@gmail.com

This is an Open Access article distributed under the terms of the Creative Commons Attribution Non-Commercial License (<https://creativecommons.org/licenses/by-nc/4.0>) which permits unrestricted non-commercial use, distribution, and reproduction in any medium, provided the original work is properly cited.

Medicaid Service에서 고위험군 대상 폐암 검진을 권고하며 보험을 적용하기로 결정하였다. 유럽에서는 Dutch-Belgian randomized lung cancer screening trial (이하 NELSON) 연구를 통해 저선량 흉부 CT로 폐암 검진을 시행할 경우 폐암 사망률이 25% 감소한 결과를 발표하였고(2) 유럽 영상의학회와 유럽 호흡기학회에서도 NLST, NELSON의 결과 등을 근거로 폐암 검진을 권고하고 있다. 우리나라에서도 2019년 7월부터 국가 암 검진 대상에 폐암을 포함시키고, 고위험군에서 저선량 흉부 CT를 통한 폐암 검진을 권고하고 있다.

또한 폐는 악성 종양이 전이하는 가장 흔한 장소 중 하나이다. 흉부 CT는 폐전이를 감지하는 데 가장 널리 사용되는 방법으로 비교적 높은 민감도를 가지고 있으나, 작은 병변은 판독 과정에서 발견하지 못하여 늦게 발견될 수 있다. 폐전이의 조기 진단은 일부 암종에서 더 빠른 치료를 통해 나은 결과를 만들어낼 수 있다는 점에서 그 의미가 있다고 할 수 있다(3-6).

국내 폐암 검진 시행 및 점점 늘어나는 악성 종양 경과 관찰 흉부 CT로 인해 예상되는 CT 검사 건수의 증가는 판독을 담당하는 영상의학 전문의들의 진료 업무에 큰 부담이 될 것은 자명하며 이는 특히 영상의학과 전문의가 부족한 현시점에서 영상 판독의 전반적인 질적 저하로 이어질 수 있다. 믿음만한 컴퓨터 보조 병변 검출(computer-aided detection; 이하 CAD)을 통해 흉부 CT 영상 내 결절 검출 작업을 보조할 수 있다면 늘어나는 흉부 CT 판독 업무량에 대한 해결법 중 하나가 될 수 있을 것이다. 특히 인공지능 기반의 CAD (artificial intelligence-based CAD; 이하 AI-CAD)는 흉부 CT에서 작은 폐결절을 감지하는데 있어서 기존의 CAD보다 우수한 성능을 보여 주고 있어 각광받고 있다(7-10).

분당서울대학교병원에서는 국내 업체에서 개발한 흉부 CT AI-CAD의 폐암 검진 성능에 대한 임상시험 및 악성 종양의 폐전이 진단에서의 사용에 대한 연구를 진행하였고, 현재 폐전이의 진단에 보조적으로 사용하고 있다. 본 종설에서는 인공지능 기반 흉부 CT 진단 보조 소프트웨어의 활용에 대한 연구 및 실제 진료에서의 사용 경험에 대해 기술하고자 한다.

폐암 검진 저선량 CT에서의 AI-CAD 임상시험

분당서울대학교병원에서는 2020년 모니터코퍼레이션(주)에서 개발한 인공지능 기반 흉부 CT 진단 보조 소프트웨어 LuCAS-plus에 대한 후향적, 확증적 임상시험을 시행하였다. 해당 연구는 환자-대조군 연구로 진행되었으며 폐암 고위험군에서 폐암 양성 환자를 선별하는데 있어서 해당 AI-CAD의 민감도 84% 이상, 특이도 70% 이상 여부를 확인하였고, 추가적으로 전체 폐결절에 대한 검출률, 검사당 위양성, 의료진과 시험기기의 민감도를 비교하였다.

영상 선정기준은 만 54세-74세 성인 중 흡연력 30갑년 이상인 자에서 촬영된 절편두께 1.5 mm 미만의 저선량 흉부 CT이며, 제외기준으로는 암 검진 목적임을 고려하여 과거 암 병력이 있는 자, 폐결절 외 다른 폐질환이 있는 자, 정상 폐와 형태가 다른 경우이다. 영상 품질이 AI-CAD 적용에 적합하지 않은 경우, 폐결절이 7개 이상인 경우에도 제외되었다. 선정된 영상들은 병리학적으로 확인된 폐암이 확인되는 비정상자료와 폐암이 없는 정상자료로 구별되었다.

최종적으로 비정상 46개, 정상 106개의 영상자료를 대상으로 환자별 폐암 진단 유효성 평가를

시행하였다. 그 결과 민감도 93.5% (95% 신뢰구간의 하한은 86.3%)와 특이도 85.8% (95% 신뢰구간의 하한은 79.2%)로 둘 다 성공기준보다 높은 결과를 보였다. 폐결절 검출률 관련 전문의 판독위원 그룹이 검출한 총 134개의 폐결절 중 AI-CAD는 97개의 폐결절을 검출하여, 폐결절 검출률은 72.4%로 나타났다. 검사당 위양성 개수는 전체 152 검사 중 250개의 위양성이 발생하여, 검사당 평균 위양성률은 1.64개로 확인되어 검사당 평균 위양성이 8건(2) 및 5.55건(11)으로 보고된 다른 AI-CAD 연구와 비교 시 우월한 성능을 나타내었다. 판독위원 그룹의 폐암 의심 환자에 대한 민감도는 100%, AI-CAD의 민감도는 93.5%로 통계적으로 유의한 차이가 없었다($p=0.25$).

134개 폐결절 중 solid 83개(61.9%), part-solid 25개(18.7%), non-solid 26개(19.4%)였으며, 결절 성상별로 폐결절 검출률에는 통계적 유의한 차이가 없었다($p=0.14$). 판독위원과 AI-CAD 간 결절 성상 분류 일치도는 solid nodule에서 55.4%, part-solid nodule에서 81.3%, non-solid nodule에서 87.5%의 결과를 보였으며 단순 카파 통계량은 0.4543, 95% 신뢰구간(0.3199–0.5888), 가중 카파 통계량은 0.5440, 95% 신뢰구간(0.4123–0.6757)로 판독위원과 임상시험용 의뢰기기의 결절 성상 분류능은 중증도 일치(moderate)로 나타났다. 폐엽별 결절 검출률에는 통계적으로 유의한 차이가 없었다($p=0.47$).

결과적으로 AI-CAD의 폐암 환자를 선별하는 민감도는 과거 문헌에서 산출한 표준검사법에 의한 의료진의 민감도의 신뢰구간을 기반으로 설정한 임상시험 성공기준보다 우월하였고, 참조표준으로 참여한 의료진과도 통계적으로 유의한 차이가 없었다. 따라서 AI-CAD가 초기 스크리닝으로 판독의 효율성을 높이면서도 충분한 진단적 민감도를 충족할 수 있을 것으로 예상되었다. 폐암 환자 선별뿐 아니라 폐결절의 유무, 성상에 대한 정보들이 판독위원의 판단과 비교하였을 때 유의한 차이가 없었으므로, AI-CAD가 제공하는 정보들이 의료진이 폐결절에 대한 최종 진단 및 환자 치료의 결정을 보조하는데 역할을 할 수 있을 것으로 기대되었다.

악성 종양의 폐전이 진단에 대한 AI-CAD의 적용

2022년 분당서울대학교병원에서 진행한 실증연구에서는 AI-CAD를 악성 종양의 폐전이 진단에 적용하여 그 유용성을 평가하였다. 해당 연구는 2021년 악성 종양의 폐전이 의심 소견이 CT에서 새로 발견된 환자 중 인공지능 모델을 통한 영상 평가에 적합하지 않은 환자 및 영상을 제외한 106명의 환자를 대상으로 이루어졌다. 분석 대상 폐전이 결절은 195개로 평균 장경 8.2 mm (2.5–28.6 mm)로 측정되었다.

195개의 폐전이 결절 중 175개가 AI-CAD에 의해 발견되어 89.7%의 높은 민감도를 나타내었다. 폐전이가 아닌 위양성 병변은 총 189개, 검사당 1.78개로 위양성 병변으로 인한 업무 증가는 많지 않을 것으로 판단되었다. 결절의 위치에 따른 민감도는 뚜렷한 차이를 보이지 않았으며, 통계적으로 유의하지는 않았으나 흉막과 접한 결절에서 민감도가 저하되는 경향성을 나타내었다. 5 mm 이하의 작은 결절에 대한 민감도가 유의하게 낮았으며 이는 여러 다른 폐결절 자동 검출 시스템에서 동일하게 나타나는 문제점으로 개선이 필요하다(Table 1). 다만 이 연구에서는 판독에서 전이가 조금이라도 의심되는 작은 결절을 모두 분석 대상으로 포함하여 검출의 난이도가 높은 점, 장경 5

Table 1. Diagnostic Performance of Artificial Intelligence-Based Computer-Aided Detection for Pulmonary Metastases

	Number	Sensitivity (%)	p-Value
Lobe			
Upper	96	89.7	0.990
Lower	79	89.8	0.990
Adjacent structure			
Pleura	45	83.3	0.068
Fissure	16	88.9	0.900
Bronchovascular bundle	20	90.9	0.848
None	100	91.7	0.300
Long diameter, mm			
<5	19	70.4	0.000
5-10	88	92.6	0.195
>10	68	94.4	0.098

mm 보다 큰 결절에 대해 93.4%의 높은 민감도를 보여준다는 점을 고려하면 진단 보조 수단으로 충분히 유용할 것으로 예상할 수 있다.

타 대학병원 영상의학과 교수 2명(흉부 영상 1명, 근골격 영상 1명) 및 내과 교수 1명에게 AI-CAD 사용 후 피드백 결과를 살펴보면, 결절 검출 민감도에 있어서는 대부분 만족한다는 평가를 하였다(‘일부 결절을 놓치지만 업무에 불편함을 느끼지 않는다’ 2명, ‘대부분의 중요한 결절을 놓치지 않고 검출한다’ 1명). 3명 모두 위양성률에 있어서는 일부 위양성이 존재하나 업무에 불편함을 느낄 정도는 아니며, 소요시간이 감소하면서 정확도 유지 또는 소요시간이 증가하지만 정확도 또한 증가한다는 답변을 하였다. 결과적으로 외부 자문 위원들은 AI-CAD의 결절 검출 민감도 및 위양성 수준에 대해 전반적으로 만족하며 결절 판독에 있어 정확도와 소요시간에 도움이 될 것이라고 평가하였다. 다만 이러한 평가는 설문조사에 기반한 것이므로 그 해석에 유의가 필요해 보인다.

요약하면, AI-CAD를 악성 종양의 폐전이 진단에 적용한 실증 연구에서 89.7%의 높은 민감도 및 검사 당 1.78건의 적은 위양성 결과를 나타내었다. 특히 5 mm 이상의 유의한 크기를 가지는 결절의 경우 93.4%의 높은 민감도를 보여, 폐전이 진단 보조 수단으로서 충분한 유용성을 가지는 것으로 판단되었다.

AI-CAD를 사용한 폐전이 진단에서 결절 매칭 알고리즘을 통한 위양성 감소 연구

악성 종양 환자의 흉부 CT에서는 이전 영상과 비교하여 새로 발생했거나 크기가 증가한 결절을 폐전이 가능성이 높은 병변으로 판단하는데, 이는 반복적이고 시간이 많이 소요되는 작업으로 흉부 영상의학과 의사들의 업무 부담을 가중시키는 요소 중 하나이다. 이에 본원에서는 악성 종양 환자의 추적검사 흉부 CT에서 AI-CAD로 발견된 결절을 이전 영상과 비교하여 새로 발생한 결절인지 여부를 판단해 주는 결절 매칭 알고리즘을 적용하여 폐전이 진단을 보조하는 연구를 진행하였다.

이 연구는 2014년부터 2018년까지 악성 종양의 폐전이 절제술을 받은 환자 중 이전 흉부 CT 추

적관찰 도중 폐전이 병변이 새로 발생하였으나 영상의학과 의사가 판독에서 놓쳤던 환자를 대상으로 하였으며, 부적절한 이미지 품질, 중증 기저 폐 질환, 그리고 과거 폐 수술 이력 등 CAD 분석에 적합하지 않은 경우는 제외하였다. 총 59명의 악성 종양 환자에서 65건의 폐전이 병변을 대상으로 분석을 진행하였을 때, 이 중 AI-CAD는 54건을 발견하였고(83.1%) 결절 매칭 알고리즘은 이들을 모두 새로 발생한 결절로 판단하여 폐전이 가능성이 있는 병변으로 분류하였다.

해당 CT 영상들에서 AI-CAD는 폐전이 이외에도 421개의 폐전이가 아닌 결절을 발견하였는데, 이 중 202개의 결절(47.9%)이 결절 매칭 알고리즘을 통해 이전 영상의 결절과 매칭되어 이전에도 존재하는 것으로 판단, 폐전이 가능성은 비교적 낮다고 분류하였다(Fig. 1A). 결과적으로 AI-CAD를 이용한 폐전이 진단에서 결절 매칭 알고리즘을 적용했을 때 CT 검사당 위양성 병변이 47.9% 감소하였고($p < 0.001$), 양성예측도는 11.4%에서 19.8%로 증가하였으며($p < 0.001$), 민감도는 변화가 없었다(Table 2).

이전 영상에서도 동일한 결절이 존재했으나 매칭이 되지 않은 가장 큰 원인은 이전 영상에서 AI-CAD의 결절 검출 실패였으며(85.5%), 검출은 되었으나 매칭이 되지 않은 경우는 13%였다(Fig. 1B, C) 다른 결절과 매칭되는 경우가 1.5% 발생하였으나 폐전이 병변은 다른 결절과 매칭이 되지 않아 민감도에 영향을 주지 않았다. 이전 영상에서의 결절 검출 실패가 대부분의 매칭 실패의 원인이라는 점에서, 정확한 결절 매칭을 위해서는 AI-CAD 결절 검출의 재현성이 중요하며 이를 위해서는 영상 품질의 일관성이 결정적인 영향을 미칠 것으로 생각되었다. 또한 폐전이 병변이 주변 구조물과 맞닿아 있거나($p = 0.02$) 주변 폐 실질에 이상 소견이 있는 경우($p = 0.01$) 매칭 실패가 유의하게 증가하였다. 이는 결절 검출의 민감도에 영향을 주기 때문이며, AI-CAD의 결절 검출 민감도의 개선 또한 정확한 결절 매칭에 반드시 필요한 요소임을 시사하였다.

요약하면, AI-CAD는 악성 종양 추적관찰 흉부 CT에서 새로 발생하였으나 영상의학과 의사가 놓친 폐전이 병변 중 83.1%를 발견하여 높은 민감도를 나타내었으며, 결절 매칭 알고리즘을 적용하여 검출된 결절 중 47.9%를 자동으로 폐전이 가능성이 낮은 병변으로 분류할 수 있었다($p < 0.001$). 악성 종양 추적관찰 흉부 CT에서 AI-CAD와 결절 매칭 알고리즘을 함께 적용할 경우 폐전이에 대한 조기 발견뿐 아니라 위양성 결과를 감소시킴으로써 영상의학과 의사의 업무 부담을 감소시킬 수 있는 방안이 될 수 있을 것으로 기대된다(12).

실제 흉부 CT 판독에서의 AI-CAD 사용 현황

본원에서는 AI-CAD를 악성 종양 환자의 추적 관찰 흉부 CT에 적용하여 폐전이 진단에 보조적으로 활용하고 있다(Fig. 2). 본원 흉부 영상의학과 전문의 7명이 AI-CAD를 12개월간 실제 판독에 사용한 뒤 시행한 설문조사에서, 결절 검출 민감도에 있어서는 모두 만족한다는 평가를 하였다('대부분의 중요한 결절을 놓치지 않고 검출함' 4명, '일부 결절을 놓치지만 업무에 불편함을 느끼지 않음' 3명). 위양성 병변에 대해서는 7명 모두 '일부 위양성이 존재하나 업무에 불편함을 느끼지 않음'으로 대답하였고, 판독 소요시간 및 정확도 측면에 있어서는 6명이 소요시간이 감소되며 정확도는 유지 또는 소요시간이 증가하나 정확도는 증가한다고 대답하였고, 1명은 소요시간이 감소

Fig. 1. Nodule-matching algorithm.

A. Successful matching: the algorithm correctly matched the same nodules detected in a later CT scan (marked in blue by CAD) and a prior CT scan (marked in yellow by CAD).

B. Matching error due to detection failure: a nodule detected in a later CT scan (marked in blue by CAD) is not detected in a prior CT scan (indicated by white arrowhead), resulting in a failure to match the two lesions by nodule-matching algorithm.

C. Matching failure: the algorithm failed to match the same nodule detected at time 2 (marked in blue by CAD) and at time 1 (marked in yellow by CAD).

CAD = computer-aided detection

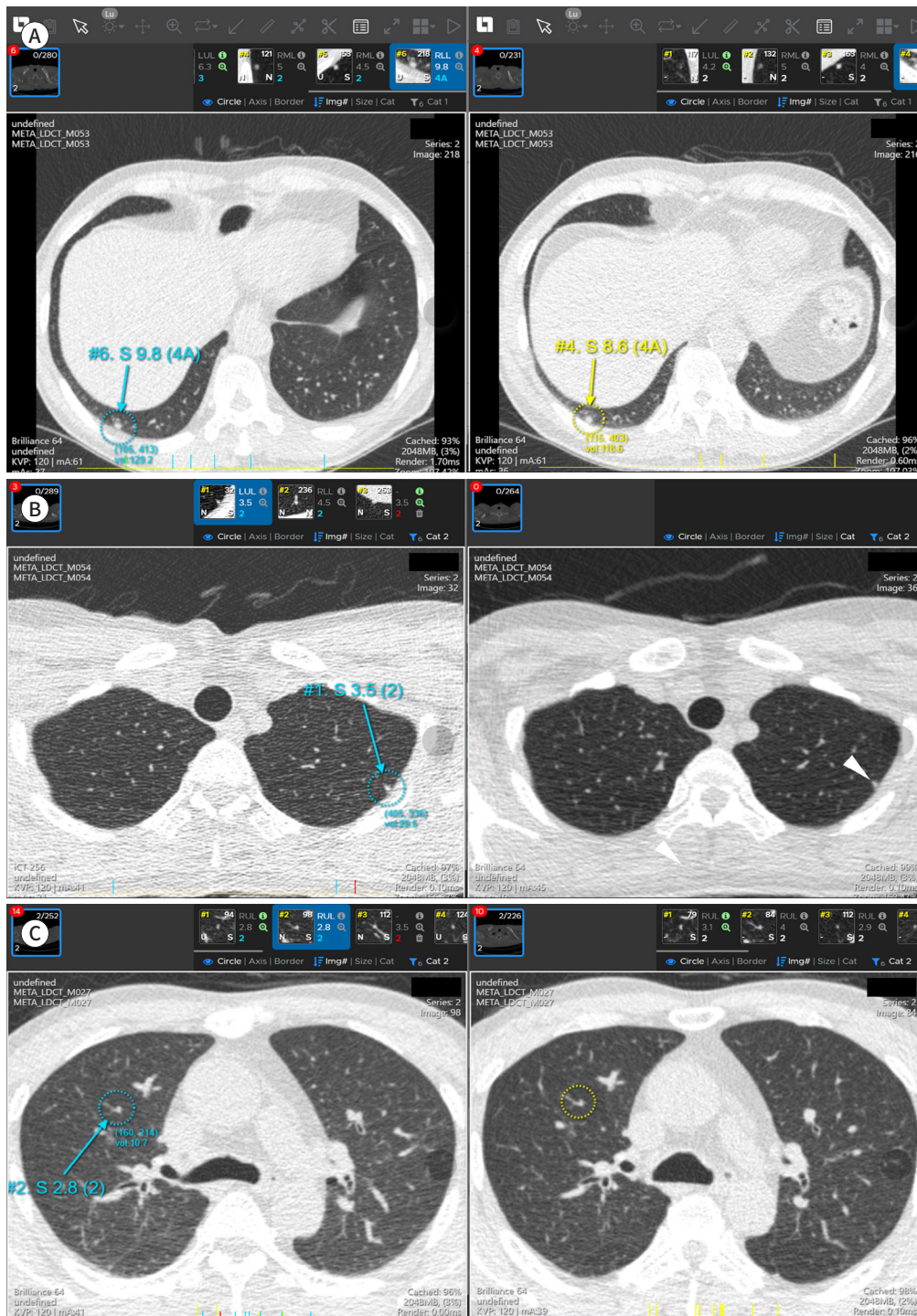


Table 2. Diagnostic Performance of Artificial Intelligence-Based Computer-Aided Detection Using Single CT Images and a Nodule-Matching Algorithm

	Single CT Image	Nodule-Matching Algorithm	p-Value
False-metastases per scan, <i>n</i>	7.1 (421/59) [5.1, 9.6]	3.7 (219/59) [2.4, 5.2]	<0.001
Sensitivity, %	83.1 (54/65) [73.9, 92.3]	83.1 (54/65) [73.9, 92.3]	N/A
PPV, %	11.4 (54/475) [8.6, 14.3]	19.8 (54/273) [15.0, 24.5]	<0.001

Data in parentheses are raw numbers and values in brackets are 95% confidence interval. N/A = not applicable, PPV = positive predictive value

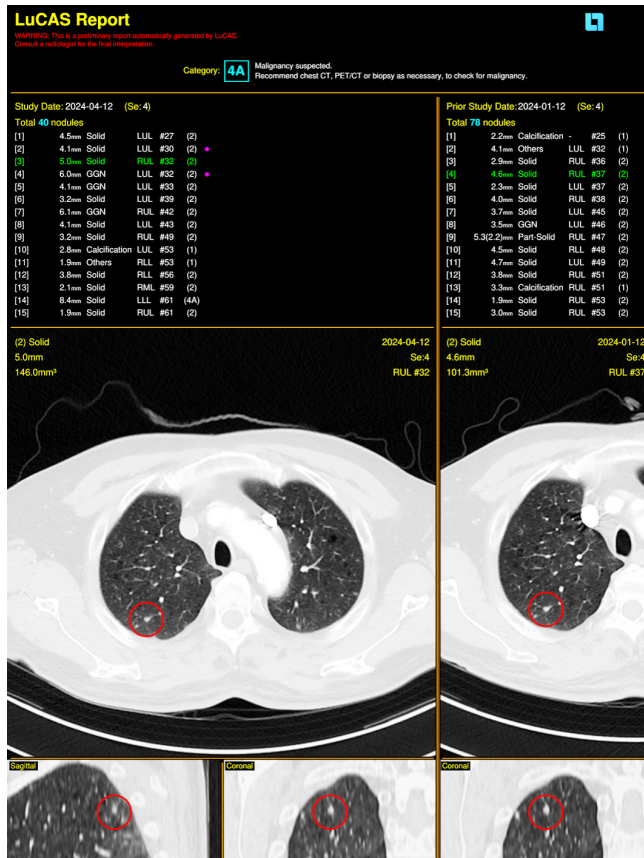


Fig. 2. Application of AI-CAD for diagnosing pulmonary metastases. AI-CAD was used to analyze a chest CT scan of a patient with prostate cancer who had multiple pulmonary metastases. Two newly discovered lesions are marked with red dots, while the remaining lesions, which are unmarked, correspond to lesions identified in previous scans.

AI-CAD = artificial intelligence-based computer-aided detection

하며 정확도는 증가한다고 대답하였다. 판독의가 처음 영상을 볼 때 놓친 작은 결절을 AI-CAD 결과 확인 후 발견하는 경우가 꾸준히 발생하였으며 이들 중 폐전이 가능성이 높은 경우도 적지 않았다. 이는 앞서 언급한 연구에서 AI-CAD가 영상의학과 의사가 놓친 폐전이 병변 중 83.1%를 발견한 결과와 일치하는 결과로 보인다(12). 또한 흉부 CT 영상을 처음 봤을 때 결절이 없거나 혹은 극소수의 결절만 보이는 경우 판독의는 자신이 영상을 충분히 잘 본 것인지 확실하지 못하는 경우가 많은데, 이런 경우 작은 결절에 대한 높은 민감도를 가진 AI-CAD 결과와 자신의 판단이 일치하면 추가적인 영상 확인 없이 확신을 가지고 판독할 수 있게 되어 판독에 드는 노력 및 시간을 줄이는 데에도 도움이 되었다.

다만, 현재 사용 중인 AI-CAD는 폐암 검진 가이드라인에 따라 절편두께 1.5 mm 미만의 저선량 흉부 CT에서 최적의 성능을 발휘하도록 만들어졌기 때문에 실제 임상현장에서 많이 사용하는 절

편두께 3 mm 또는 5 mm 영상, 혹은 조영증강 CT에 적용했을 경우 민감도가 떨어지거나 오히려 위양성 병변이 증가하는 경우가 발생하기도 한다. 이러한 문제점을 해결하기 위하여 개발사와 밀접하게 협력하고 있으며, 인공지능 알고리즘의 지속적인 보완을 통해 개선이 가능할 것으로 기대하고 있다.

결론

폐결절 검출 AI-CAD는 주로 폐암 검진 저선량 CT 판독을 보조하여 영상의학과 의사의 업무 효율을 높이는 데 큰 도움이 될 것으로 기대되고 있다. 뿐만 아니라 본원에서 폐결절 검출 AI-CAD를 악성 종양 환자의 폐전이 진단에 적용하여 진행한 연구에서 높은 결절 검출 능력을 보여주었으며 추가로 결절 매칭 알고리즘을 적용할 경우 CAD의 대표적인 단점인 위양성 결과를 유의하게 줄일 수 있었다. 악성 종양 경과 관찰 흉부 CT를 실제로 판독할 때 AI-CAD를 적용할 경우 추가적인 폐결절 검출에 도움이 되거나 판독에 드는 노력 및 시간을 줄일 수 있었다. 폐결절 검출 AI-CAD는 폐결절 검출이 중요한 폐암 검진 저선량 CT 및 악성 종양 경과 관찰 흉부 CT의 판독에 유의한 도움을 줄 수 있을 것으로 예상된다.

Conflicts of Interest

The author has no potential conflicts of interest to disclose.

ORCID iD

Junghoon Kim  <https://orcid.org/0000-0001-7066-8477>

Funding

None

REFERENCES

1. National Lung Screening Trial Research Team; Aberle DR, Adams AM, Berg CD, Black WC, Clapp JD, Fagerstrom RM, et al. Reduced lung-cancer mortality with low-dose computed tomographic screening. *N Engl J Med* 2011;365:395-409
2. de Koning HJ, van der Aalst CM, de Jong PA, Scholten ET, Nackaerts K, Heuvelmans MA, et al. Reduced lung-cancer mortality with volume CT screening in a randomized trial. *N Engl J Med* 2020;382:503-513
3. Chen H, Huang S, Zeng Q, Zhang M, Ni Z, Li X, et al. A retrospective study analyzing missed diagnosis of lung metastases at their early stages on computed tomography. *J Thorac Dis* 2019;11:3360-3368
4. Committee for Scientific Affairs, The Japanese Association for Thoracic Surgery, Shimizu H, Endo S, Natsugoe S, Doki Y, et al. Thoracic and cardiovascular surgery in Japan in 2016: annual report by the Japanese Association for Thoracic Surgery. *Gen Thorac Cardiovasc Surg* 2019;67:377-411
5. Kanzaki R, Fukui E, Kanou T, Ose N, Funaki S, Minami M, et al. Preoperative evaluation and indications for pulmonary metastasectomy. *J Thorac Dis* 2021;13:2590-2602
6. Petrella F, Diotti C, Rimessi A, Spaggiari L. Pulmonary metastasectomy: an overview. *J Thorac Dis* 2017; 9(Suppl 12):S1291-S1298
7. da Silva GLF, Valente TLA, Silva AC, de Paiva AC, Gattass M. Convolutional neural network-based PSO for lung nodule false positive reduction on CT images. *Comput Methods Programs Biomed* 2018;162:109-118
8. Dou Q, Chen H, Yu L, Qin J, Heng PA. Multilevel contextual 3-D CNNs for false positive reduction in pulmonary nodule detection. *IEEE Trans Biomed Eng* 2017;64:1558-1567

9. Li W, Cao P, Zhao D, Wang J. Pulmonary nodule classification with deep convolutional neural networks on computed tomography images. *Comput Math Methods Med* 2016;2016:6215085
10. Murphy A, Skalski M, Gaillard F. The utilisation of convolutional neural networks in detecting pulmonary nodules: a review. *Br J Radiol* 2018;91:20180028
11. Li L, Liu Z, Huang H, Lin M, Luo D. Evaluating the performance of a deep learning-based computer-aided diagnosis (DL-CAD) system for detecting and characterizing lung nodules: comparison with the performance of double reading by radiologists. *Thorac Cancer* 2019;10:183-192
12. Yoon SH, Oh DY, Kim HJ, Jang S, Kim M, Kim J, et al. Usefulness of longitudinal nodule-matching algorithm in computer-aided diagnosis of new pulmonary metastases on cancer surveillance CT scans. *Quant Imaging Med Surg* 2024;14:1493-1506

폐결절 검출 인공지능 소프트웨어의 임상적 활용에 관한 연구와 실제 사용 경험

김정훈*

본 종설에서는 모니터코퍼레이션(주)의 폐결절 검출을 위한 인공지능 기반 컴퓨터 보조 병변 검출(artificial intelligence-based computer-aided detection; 이하 AI-CAD) 소프트웨어 LuCAS-plus의 임상적 활용에 관한 연구와 실제 사용 경험을 기술하였다. AI-CAD의 폐암 검진에 대한 임상시험에서는 민감도와 특이도 측면에서 의료진의 판단과 비슷한 수준의 성능을 보였으며, 악성 종양의 폐전이 진단에 적용한 실증연구에서도 높은 검출 성능을 보여주었다. 또한 폐전이 진단에서 AI-CAD와 결절 매칭 알고리즘을 함께 사용할 경우 위양성 결과를 유의하게 감소시킬 수 있었다. 실제 판독에서도 AI-CAD를 적용함으로써 흉부 CT 판독의 정확성을 향상시키고, 판독에 드는 시간과 노력을 절약할 수 있었다. 종합하면, 폐결절 검출 AI-CAD는 폐암 검진과 악성 종양 경과 관찰 흉부 CT 판독에 유의한 도움을 줄 것으로 기대된다.

분당서울대학교병원 영상의학과