
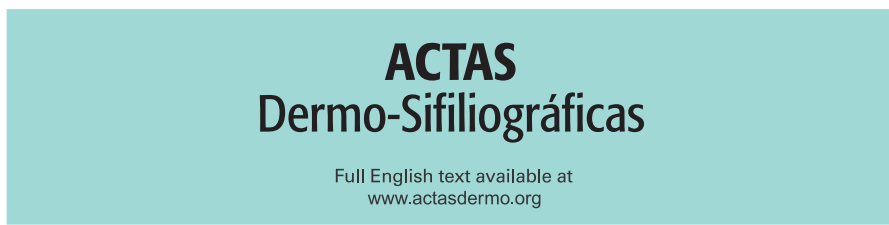




Since January 2020 Elsevier has created a COVID-19 resource centre with free information in English and Mandarin on the novel coronavirus COVID-19. The COVID-19 resource centre is hosted on Elsevier Connect, the company's public news and information website.

Elsevier hereby grants permission to make all its COVID-19-related research that is available on the COVID-19 resource centre - including this research content - immediately available in PubMed Central and other publicly funded repositories, such as the WHO COVID database with rights for unrestricted research re-use and analyses in any form or by any means with acknowledgement of the original source. These permissions are granted for free by Elsevier for as long as the COVID-19 resource centre remains active.



CARTA CIENTÍFICO-CLÍNICA

Dermatomiositis juvenil durante la pandemia por SARS-CoV-2: afectación acral y de la cavidad oral

Juvenile Dermatomyositis During the SARS-CoV-2 Pandemic: Acral and Oral Mucosal Involvement

Sr. Director:

La dermatomiositis juvenil (DMJ) es una enfermedad autoinmune, poco frecuente en la infancia, caracterizada por la inflamación de pequeños vasos, y que puede afectar a la piel, los músculos y otros órganos. La edad media al diagnóstico es de 7 años. La incidencia estimada es de 1,9-4 casos

por millón de habitantes/año, con un predominio en niñas de 2,3:1^{1,2}.

Durante la pandemia por SARS-CoV-2 se registró un aumento en la incidencia de casos de DMJ en nuestro hospital, en relación con los últimos 20 años. Entre los años 1999 y 2019 se diagnosticaron 8 casos de DMJ. Desde marzo de 2020 hasta noviembre de 2021 se registraron 5 nuevos casos de esta entidad. Todos los pacientes presentaron los hallazgos clínicos característicos de DMJ, pero además observamos una afectación de la mucosa oral, las orejas, las manos y los pies, escasamente descrita en la literatura.

Estos 5 pacientes con DMJ fueron 3 niños y 2 niñas, con edades comprendidas entre los 8 y los 13 años. Ninguno tenía un antecedente de enfermedad infecciosa ni de vacunación previo al inicio del cuadro. En todos los casos, el síntoma más frecuente fue la astenia, que precedió a las manifestaciones cutáneas. La debilidad muscular proximal

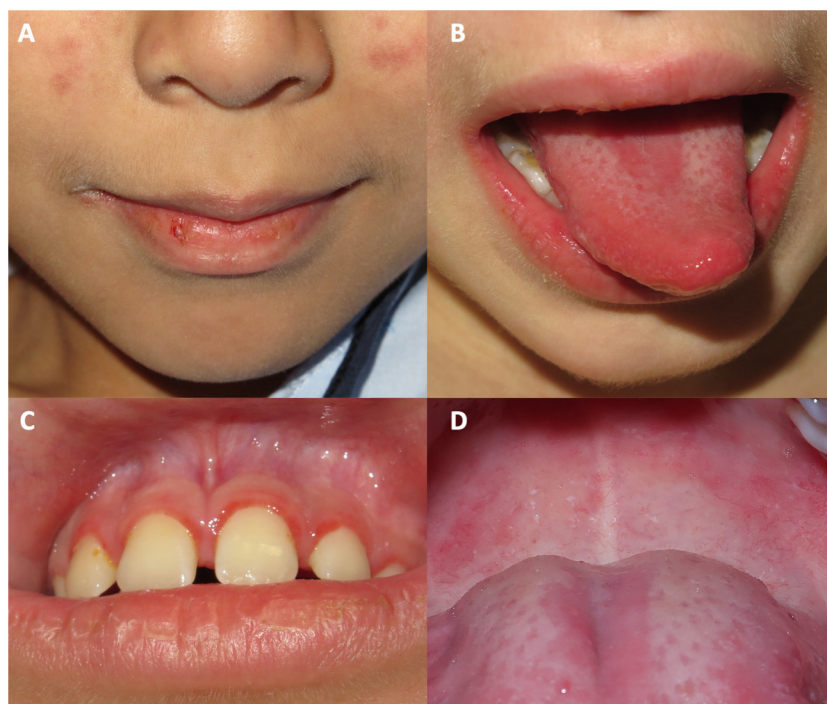

Figura 1 Lesiones en la mucosa oral en pacientes diagnosticados de dermatomiositis juvenil en nuestro hospital durante la pandemia de COVID. A) queilitis; B) lengua depapilada asociada a queilitis; C) eritema y edema en las encías; D) máculas eritematosas y telangiectasias en el paladar.

<https://doi.org/10.1016/j.ad.2022.05.016>

0001-7310/© 2022 AEDV. Publicado por Elsevier España, S.L.U. Este es un artículo Open Access bajo la licencia CC BY-NC-ND (<http://creativecommons.org/licenses/by-nc-nd/4.0/>).

Cómo citar este artículo: A. Giacaman, M.C. Mir Perelló, L. Rodríguez Díez et al., Dermatomiositis juvenil durante la pandemia por SARS-CoV-2: afectación acral y de la cavidad oral, ACTAS Dermo-Sifiliográficas, <https://doi.org/10.1016/j.ad.2022.05.016>

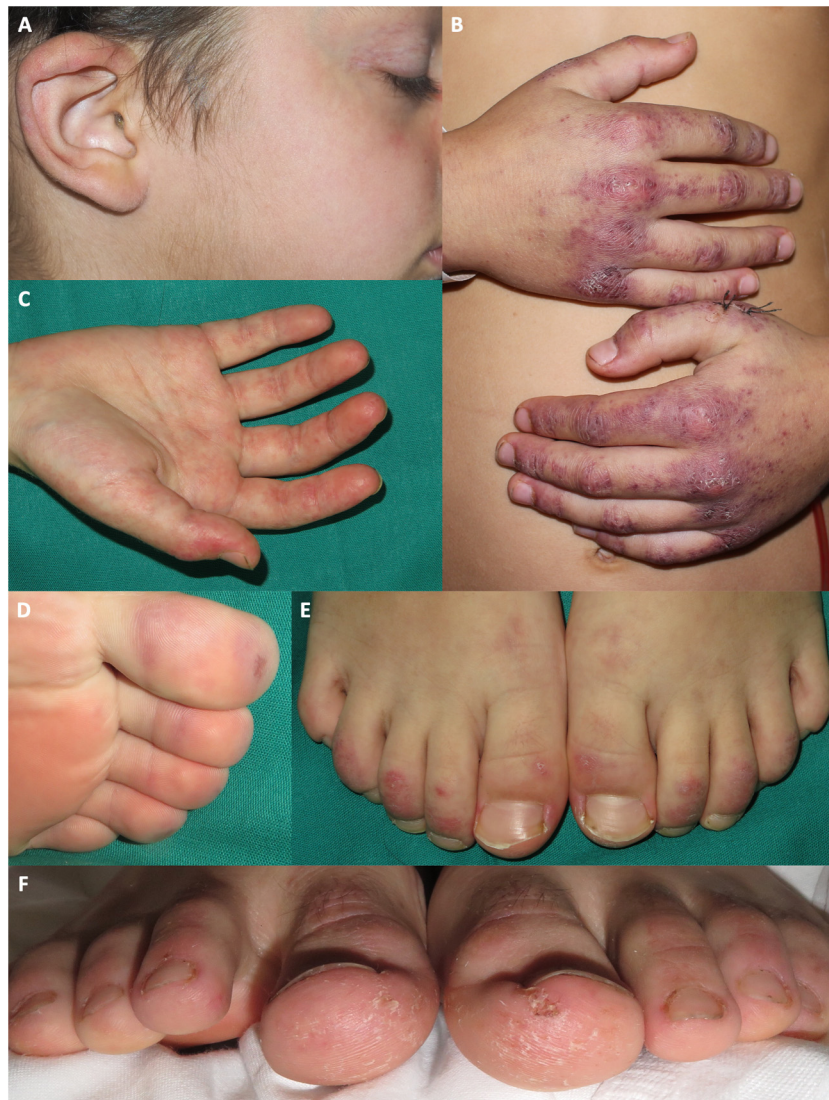

Figura 2 Manifestaciones acrales en pacientes diagnosticados de dermatomiositis juvenil en nuestro hospital durante la pandemia de COVID. Placas eritemato purpúricas en la oreja de un paciente que además presenta telangiectasias en los párpados y queilitis. B) Placas eritemato purpúricas con descamación en el dorso de las manos, con afectación más extensa que la observada en las típicas pápulas de Gottron. C) Eritema palmar. D) Máculas purpúricas los dedos de los pies. E) Placas eritemato descamativas en el dorso de los dedos de los pies. F) Placas eritemato descamativas en los dedos de los pies, asociada a descamación, fisuración y una úlcera en la región plantar de los dedos.

y los hallazgos típicos de dermatomiositis, como eritema en heliotropo, rash malar, eritema y capilares dilatados a nivel periungueal, alteración en las cutículas, pápulas de Gottron y placas eritematodescamativas en codos y rodillas, estuvieron presentes en todos los casos. En 2 pacientes observamos telangiectasias en los párpados. No observamos pápulas de Gottron inversas, eritema flagelado ni eritema en chal.

Todos tuvieron afectación de la mucosa oral, que se presentó como una queilitis, una gingivitis y una lengua depapilada o geográfica (fig. 1).

Tres pacientes presentaron eritema o pápulas eritematodescamativas en las orejas. Tres pacientes tuvieron eritema palmar. Cuatro pacientes presentaron lesiones perniosisiformes en los pies. Dos niños presentaron descamación en los dedos de manos y pies (fig. 2). Cuatro de los 5 pacientes describieron prurito asociado a las lesiones cutáneas.

Los hallazgos de laboratorio más frecuentes fueron la elevación de CK, aldolasa, LDH y GOT o GPT. En todos los casos la PCR para SARS-CoV-2 fue negativa al diagnóstico. Se realizaron anticuerpos específicos para dermatomiositis, siendo los anticuerpos anti-TIF1-gamma (P155) positivos en 2 pacientes, los anti-MDA-5 (CADM140) positivos en otros 2 y en una niña este estudio fue negativo (tabla 1).

En todos los casos la resonancia magnética nuclear (RMN) evidenció un edema muscular, hallazgo compatible con DMJ, por lo que no fue necesario realizar una biopsia muscular para confirmar el diagnóstico.

Tras varios meses de seguimiento, todos tuvieron una evolución clínica favorable respecto a los síntomas, los signos cutáneo-mucosos y los valores de laboratorio tras iniciar el tratamiento con corticoides e inhibidores de calcineurina

Tabla 1 Hallazgos clínicos y de laboratorio en los pacientes diagnosticados de dermatomiositis juvenil en nuestro hospital durante la pandemia de COVID

Paciente	Sexo	Edad al diagnóstico (años)	Tiempo de evolución previo a la consulta (meses)	Fiebre	Artralgias	Artritis	Telangiectasias en los párpados	Lesiones en las orejas	Queilitis	Afectación gingival	Lengua geográfica o depapilada	Eritema palmar	Descamación de los dedos	Lesiones pernioformes en los pies	Alopecia difusa	Prurito	Anticuerpos específicos DM
1	F	13	6	Sí	No	No	Sí	No	Sí	Sí	Sí	No	No	Sí	Sí	No	Negativos
2	M	8	1	Sí	Sí	No	Sí	Sí	Sí	Sí	Sí	Sí	No	Sí	No	Sí	TIF1-gamma
3	F	10	6	No	No	No	No	Sí	Sí	Sí	No	No	No	No	No	Sí	TIF1-gamma
4	M	13	1	Sí	Sí	Sí	No	No	Sí	No	No	Sí	Sí	No	Sí	Sí	MDA5
5	M	9	3	Sí	Sí	Sí	No	Sí	Sí	Sí	Sí	Sí	Sí	No	No	Sí	MDA5

DM: dermatomiositis; F: femenino; M: masculino.

tópicos, corticoides sistémicos, metotrexato, hidroxicloraquina o inmunoglobulinas.

La DMJ es una conectivopatía que se caracteriza por una afectación cutánea característica asociada a debilidad muscular proximal².

Recientemente, se han publicado algunos casos de pacientes con DMJ asociada con COVID³. Se han identificado epítomos idénticos a las proteínas del SARS-CoV-2 en pacientes con dermatomiositis⁴. Además, se ha propuesto que la infección por SARS-CoV-2 podría desencadenar el desarrollo de una DMJ, probablemente a través de la estimulación de la vía del IFN α .

Nuestros pacientes no presentaron signos ni síntomas de COVID previo al inicio de la DMJ, y el estudio con PCR para SARS-CoV-2 al diagnóstico de la DMJ fue negativo. La presencia de lesiones pernioformes en 4 pacientes podría corresponder a los «dedos de COVID» y ser una manifestación tardía de la infección asintomática u oligosintomática por COVID⁵. Además, 2 pacientes presentaron descamación en los dedos y uno de ellos úlceras, similares a los llamados «pies de excursionista»⁶.

Las manifestaciones orales en pacientes con DMJ están escasamente recogidas en la literatura. Se han descrito casos de vasculopatía gingival y telangiectasias, queilitis, placas eritematosas en el paladar, lengua depapilada y geográfica. Todos estos hallazgos estaban presentes en nuestros pacientes^{7,8}.

Al igual que en otras series publicadas, en nuestros pacientes las lesiones cutáneas y la fotosensibilidad persistieron durante meses, a pesar de instaurar un tratamiento sistémico efectivo⁹.

Recientemente se ha descrito la asociación de anticuerpos específicos de dermatomiositis (DM) a determinados fenotipos y pronóstico². La RMN permite confirmar la afectación muscular, disminuyendo el uso de pruebas invasivas como la biopsia muscular o la electromiografía¹⁰.

El tratamiento intensivo desde el diagnóstico de DMJ es fundamental para mejorar el pronóstico. Es necesario un mayor número de casos para poder establecer si existe relación entre la afectación de la cavidad oral y las zonas acrales, tanto con la infección por SARS-CoV-2, como con el pronóstico a largo plazo de los pacientes con DMJ.

Conflicto de intereses

Los autores declaran no tener ningún conflicto de intereses.

Agradecimientos

A los Dres. Jan Ramakers del Departamento de Reumatología Infantil y a Juan Garcías-Ladaria del Departamento de Dermatología del Hospital Universitari Son Espases, por su colaboración con el diagnóstico y tratamiento de los pacientes, y sus comentarios respecto al manuscrito.

Bibliografía

1. Wu JQ, Lu MP, Reed AM. Juvenile dermatomyositis: Advances in clinical presentation, myositis-specific antibodies and treatment. *World J Pediatr.* 2020;16:31–43.

2. Kwiatkowska D, Reich A. The Significance of Autoantibodies in Juvenile Dermatomyositis. *Biomed Res Int.* 2021;2021:5513544.
3. Rodero MP, Pelleau S, Welfringer-Morin A, Duffy D, Melki I, Bader-Meunier B, FJDM study group. Onset and Relapse of Juvenile Dermatomyositis Following Asymptomatic SARS-CoV-2 Infection. *J Clin Immunol.* 2021;23:1–3.
4. Megremis S, Walker TDJ, He X, Ollier WER, Chinoy H, Hampson L, et al. Antibodies against immunogenic epitopes with high sequence identity to SARS-CoV-2 in patients with autoimmune dermatomyositis. *Ann Rheum Dis.* 2020;79:1383–6.
5. Romani J, Baselga E, Mitja O, Riera-Martí N, Garbayo P, Vicente A, et al. Chilblain and Acral Purpuric Lesions in Spain during Covid Confinement: Retrospective Analysis of 12 Cases. *Actas Dermosifiliogr (Engl Ed).* 2020;111:426–9.
6. Cox JT, Gullotti DM, Mecoli CA, Lahouti AH, Albayda J, Paik J, et al. Hiker's feet: A novel cutaneous finding in the inflammatory myopathies. *Clin Rheumatol.* 2017;36:1683–6.
7. Goncalves LM, Bezerra-Junior JR, Gordon-Nunez MA, Liberio SA, de Fatima Vasconcelos Pereira A, da Cruz MC. Oral manifestations as important symptoms for juvenile dermatomyositis early diagnosis: A case report. *Int J Paediatr Dent.* 2011;21:77–80.
8. Khan H, Mehta P, Gupta L. Juvenile dermatomyositis with gingival vasculopathy. *Clin Rheumatol.* 2021;40:3369–70.
9. Wang A, Morgan GA, Paller AS, Pachman LM. Skin disease is more recalcitrant than muscle disease: A long-term prospective study of 184 children with juvenile dermatomyositis. *J Am Acad Dermatol.* 2021;84:1610–8.
10. Corral-Magana O, Bauza-Alonso AF, Escudero-Gongora MM, Lacruz L, Martín-Santiago A. Juvenile Dermatomyositis: Key Roles of Muscle Magnetic Resonance Imaging and Early Aggressive Treatment. *Actas Dermosifiliogr (Engl Ed).* 2018;109:e42–6.

A. Giacaman^{a,*}, M.C. Mir Perelló^b, L. Rodríguez Diez^b
y A. Martín-Santiago^a

^a *Departamento de Dermatología, Hospital Universitari Son Espases, Palma de Mallorca, Islas Baleares, España*

^b *Departamento de Reumatología Pediátrica, Hospital Universitari Son Espases, Palma de Mallorca, Islas Baleares, España*

*Autor para correspondencia.

Correo electrónico: anizagiacaman@gmail.com
(A. Giacaman).