

Œdème aigu hémorragique du nourrisson

Pei-Rong Gao MD, Hsi Yen MD MSP, Wei-Ti Chen MD MSc

■ Citation : *CMAJ* 2020 October 26;192:E1209. doi : 10.1503/cmaj.200418-f

Voir la version anglaise de l'article ici : www.cmaj.ca/lookup/doi/10.1503/cmaj.200418

Une fillette de 6 mois née à terme a été admise à l'urgence en raison d'une importante éruption cutanée rouge violacé sans autres symptômes présente depuis 3 jours (figure 1). L'éruption est apparue sur les 2 cuisses de la patiente avant de s'étendre rapidement à son visage, son abdomen et ses jambes. La petite avait connu un épisode de gastroentérite virale qui s'est résorbé 1 semaine auparavant. Outre cette infection, elle était en santé. L'examen de sa peau a révélé des ecchymoses arrondies bien définies (2–3 cm de diamètre) entourées de plaques érythémateuses œdémateuses sur le visage, autour du nombril et aux extrémités (figure 1); les lésions étaient chaudes au toucher. La patiente avait de l'œdème, mais ne faisait pas de fièvre.

Les résultats des tests de laboratoire ont fait état d'une hypocomplémentémie. L'analyse d'un échantillon cutané prélevé par biopsie, a mis en évidence un infiltrat périvasculaire de nombreux neutrophiles, de quelques éosinophiles et de débris nucléaires, ainsi qu'une abondance d'érythrocytes extravasés et une hémorragie (annexe 1, accessible au www.cmaj.ca/lookup/doi/10.1503/cmaj.200418/tab-related-content). L'immunofluorescence directe n'a montré aucun dépôt d'immunoglobuline. La pathologie était compatible avec une vascularite leucocytoclasique. Nous avons diagnostiqué un œdème aigu hémorragique du nourrisson. Les lésions cutanées de la patiente se sont résorbées d'elles-mêmes sans traitement précis après 2 semaines.

L'œdème aigu hémorragique du nourrisson est un trouble rare — dans une série de cas, on a rapporté une incidence de 0,7 cas par 1000 admissions —, touchant principalement les nourrissons et les enfants de moins de 2 ans^{1,2}. Bien qu'on n'en ignore la cause, la maladie est souvent précédée d'une infection (p. ex., infection des voies respiratoires ou gastroentérite), de la prise de médicaments (p. ex., acétaminophène ou pénicilline) ou d'une vaccination; l'hypothèse d'une pathogénie liée à la présence de complexes immuns a donc été émise¹⁻³. La triade clinique classique comprend la fièvre, l'œdème et la présence de macules purpuriques rondes et

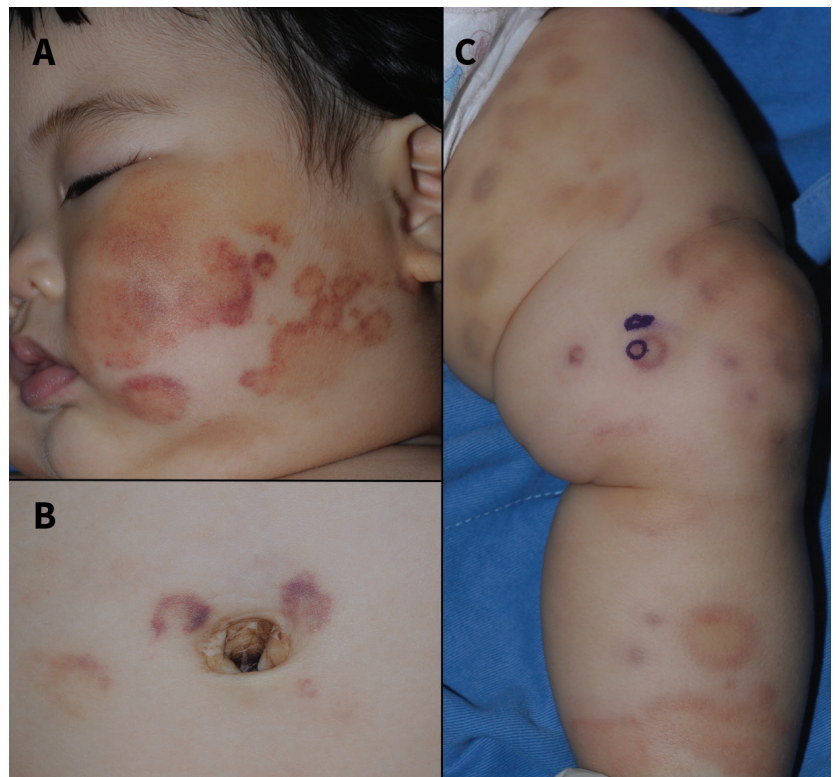


Figure 1 : Fillette de 6 mois atteinte d'œdème aigu hémorragique du nourrisson présentant des ecchymoses arrondies bien définies entourées de macules érythémateuses œdémateuses (A) sur le visage, (B) autour du nombril et (C) sur la jambe gauche. Le cercle tracé à l'encre bleue sur la jambe gauche indique le site de la biopsie.

palpables sur le visage et les extrémités². On peut observer une leucocytose et une hypocomplémentémie à l'analyse sanguine, de même qu'une hématurie et une protéinurie à l'analyse urinaire^{3,4}. Une biopsie cutanée révélant une vascularite leucocytoclasique permet d'établir le diagnostic¹⁻³.

Le diagnostic différentiel de ce trouble comprend le purpura de Henoch-Schönlein, l'urticaire et l'érythème polymorphe¹⁻³. L'œdème aigu hémorragique du nourrisson peut être pris à tort pour des lésions associées à la violence familiale; en cas de doute, un examen approfondi et un signalement selon les protocoles en place doivent être réalisés³. La maladie se résorbe habituellement sans traitement en 1–3 semaines¹⁻³.

Références

1. Karremann M, Jordan AJ, Bell N, et al. Acute hemorrhagic edema of infancy: report of 4 cases and review of the current literature. *Clin Pediatr (Phila)* 2009;48:323-6.
2. Parker L, Shahar-Nissan K, Ashkenazi-Hoffnung L, et al. Acute hemorrhagic edema of infancy: the experience of a large tertiary pediatric center in Israel. *World J Pediatr* 2017;13:341-5.
3. Fiore E, Rizzi M, Ragazzi M, et al. Acute hemorrhagic edema of young children (cockade purpura and edema): a case series and systematic review. *J Am Acad Dermatol* 2008;59:684-95.
4. Watanabe T, Sato Y. Renal involvement and hypocomplementemia in a patient with acute hemorrhagic edema of infancy. *Pediatr Nephrol* 2007;22:1979-81.

Intérêts concurrents : Aucun déclaré.

Cet article a été révisé par des pairs.

Les auteurs ont obtenu le consentement des parents.

Affiliations : Service de dermatologie (Gao, Yen, Chen) et Centre clinique et de recherche sur l'hypersensibilité aux médicaments (Chen), Chang Gung Memorial Hospital, Linkou (Taïwan); École de médecine (Gao, Yen, Chen), Chang Gung University, Taoyuan (Taïwan); Graduate Institute of Immunology (Chen), École de médecine, Université nationale de Taïwan, Taipei (Taïwan).

Propriété intellectuelle du contenu : Il s'agit d'un article en libre accès distribué conformément aux modalités de la licence Creative Commons Attribution (CC BY-NC-ND 4.0), qui permet l'utilisation, la diffusion et la reproduction dans tout médium à la condition que la publication originale soit adéquatement citée, que l'utilisation se fasse à des fins non commerciales (c.-à-d., recherche ou éducation) et qu'aucune modification ni adaptation n'y soit apportée. Voir : <https://creativecommons.org/licenses/by-nc-nd/4.0/>.

Correspondance : Wei-Ti Chen, greatedisonchen@gmail.com