

Submitted: 16.03.2012

Accepted: 29.03.2012

Rumowisko kostne rozpoznane ultrasonograficznie jako typowy obraz w zaawansowanej fazie artropatii Charcota – opis przypadku

Ultrasound-diagnosed bone and joint destruction as a typical image in advanced Charcots arthropathy – case report

Aleksandra Konarzewska¹, Ludomira Rzepecka-Wejs^{2,3},
Anna Korzon-Burakowska⁴

¹ Katedra i Zakład Radiologii Gdańskiego Uniwersytetu Medycznego, Polska

² Wojewódzki Zespół Reumatologiczny, Polska

³ GORIS-MED Sp.p. Radiolodzy Rzepecka-Wejs i Partnerzy, Polska

⁴ Katedra i Klinika Nadciśnienia Tętniczego i Diabetologii Gdańskiego Uniwersytetu Medycznego, Polska

Adres do korespondencji: Aleksandra Konarzewska, Katedra i Zakład Radiologii Gdańskiego Uniwersytetu Medycznego, ul. Dębinki 7, 80-211 Gdańsk, e-mail: a-konarzewska@wp.pl

Słowa kluczowe

ultrasonografia,
artropatia
Charcota, artropatia
neurogenna,
diagnostyka
obrazowa, stopa
cukrzycowa

Streszczenie

W pracy przedstawiono przypadek artropatii Charcota w obrębie stopy u pacjenta z wieloletnią cukrzycą typu 2., powikłaną rozwojem neuropatii, rozpoznany w badaniu ultrasonograficznym, a następnie potwierdzony w badaniu rentgenowskim i w rezonansie magnetycznym. Neuropatia cukrzycowa jest obecnie najczęstszą przyczyną osteoartropatii neurogennej (zwanej artropatią Charcota), choć może się ona rozwinąć również w przebiegu innych schorzeń układu nerwowego. W obrazie klinicznym fazy ostrej dominują obrzęk, zaczerwienienie oraz wzmożone ucieplenie stopy, co może sugerować wiele innych jednostek chorobowych, takich jak bakteryjny stan zapalny, napad dny moczanej, zakrzepica żylna lub uraz. Ze względu na niespecyficzny obraz kliniczny oraz niewystarczającą świadomość specyfiki zespołu stopy cukrzycowej wśród pracowników służby zdrowia i pacjentów rozpoznanie tego powikłania w wielu przypadkach bywa opóźnione. Jeśli w fazie ostrej nie zastosuje się właściwego leczenia polegającego głównie na odciążeniu i unieruchomieniu w odpowiednim opatrunku gipsowym, dochodzi zazwyczaj do gwałtownie postępującej destrukcji struktur kostno-stawowych, złamań, zwichnięć oraz znacznej deformacji stopy. Czujność diagnostyczna lekarzy opiekujących się pacjentami z cukrzycą oraz właściwe wykorzystanie badań obrazowych mogą znacząco wpłynąć na poprawę skuteczności diagnostyki i optymalizację leczenia artropatii Charcota. Standardowe badania wykonywane w procesie diagnostycznym obejmują głównie badanie rentgenowskie, rezonans magnetyczny oraz scyntyografię. W niektórych przypadkach również ultrasonografista może rozpoznać typowy obraz rumowiska kostnego w przebiegu artropatii Charcota i zasugerować kolejne badania obrazowe w trybie pilnym, aby potwierdzić diagnozę i umożliwić wdrożenie właściwego postępowania minimalizującego ryzyko okaleczających powikłań.

Key words

ultrasonography,
Charcot arthropathy,
neuropathic
arthropathy,
diagnostic imaging,
diabetic foot

Abstract

The paper presents a case of Charcot foot in a patient with long standing type 2 diabetes and complicated by peripheral neuropathy. It was initially diagnosed by an ultrasound examination and subsequently confirmed by an X-ray and an magnetic resonance imaging. Diabetic neuropathy is nowadays the most frequent cause of Charcot arthropathy, although it can be also a result of other diseases of the nervous system. In the acute phase the patient usually presents with edema, redness and increased temperature of the foot, which can suggest many other diagnoses including bacterial infection, gout, venous thrombosis or trauma. Because of its non specific clinical presentation and insufficient awareness of the specificity of the diabetic foot syndrome among health professionals and the patients the diagnosis of this process is in many cases delayed. In the acute phase appropriate treatment needs to be initiated (mainly off loading and immobilization of the foot in a total contact cast), otherwise a rapidly progressing destruction of the bones and joints will usually begin, leading to fractures, dislocations and a severe foot deformity. Increased awareness among doctors taking care of the diabetic patients and appropriate use of the imaging methods can definitely improve efficacy of the diagnostic process and help to optimize the treatment of Charcot arthropathy. The standard approach usually includes use of radiography, magnetic resonance imaging and scintigraphy. In some cases a sonographer may be the first one to notice typical signs of bony destruction in a patient with Charcot arthropathy and suggest immediate further imaging in order to confirm the diagnosis and to minimize the risk of mutilating complications.

Wstęp

Zespół stopy cukrzycowej jest jednym z najczęstszych powikłań cukrzycy. Obok neuropatii i niedokrwienia na zespół ten składają się infekcje w obrębie struktur miękkotkankowych i kostnych stóp (będące konsekwencją zaburzeń neurogennych i naczyniowych) oraz rzadziej występująca osteoartropatia neurogenna, zwana artropatią Charcota. W diagnostyce różnicowej zmian w przebiegu artropatii Charcota bierze się pod uwagę obraz kliniczny, wyniki badań laboratoryjnych oraz obraz radiologiczny choroby. Pacjenci zgłaszający się z obrzękiem stopy lub stawu skokowego mogą trafić w pierwszym rzędzie na badanie ultrasonograficzne i w tych przypadkach dociekliwy ultrasonografista ma szansę przyczynić się do szybkiego postawienia diagnozy i wdrożenia właściwego leczenia.

Opis przypadku

Czterdziestojednoletni chory z leczoną od około 10 lat cukrzycą typu 2. (HbA1c 8,2%) zgłosił się do reumatologa ze znacznym obrzękiem lewej stopy, któremu towarzyszyły miernego stopnia zaczerwienienie skóry i niewielka bolesność. W wywiadzie pacjent nie podawał przebytego owrzodzenia stopy, a ciągłość skóry była zachowana (ryc. 1).

Wystąpienie objawów męczyzna wiązał z przebyłym przed niespełna rokiem niewielkim urazem stopy. Wykonane wtedy zdjęcie RTG nie wykazało odchylenia od normy, a ortopeda zdiagnozował skręcenie stawu skokowego. Obrzęk stopy oraz zaczerwienienie skóry

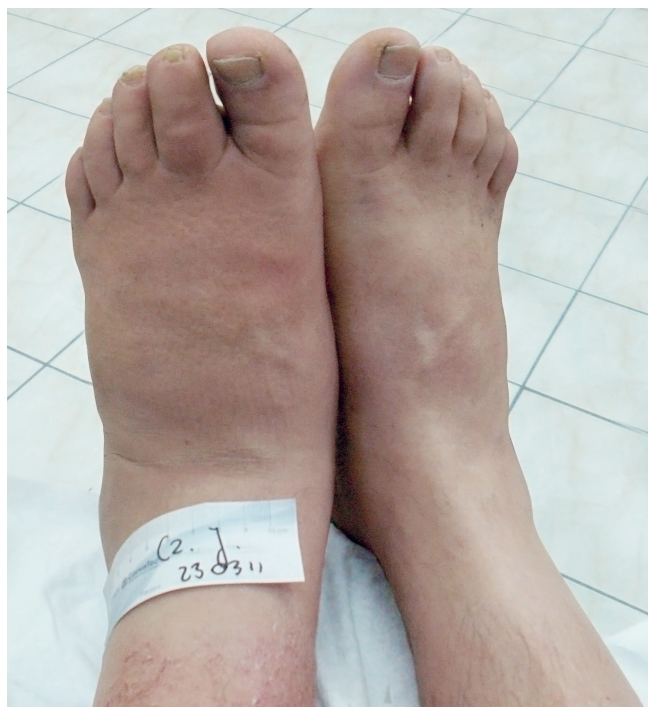Introduction

Diabetic foot syndrome is one of the most common complications of diabetes. Alongside neuropathy and ischemia this syndrome includes infections within the soft tissues and bony structures of the foot (as a consequence of neurogenic and vascular abnormalities) and a less frequent complication – neuropathic osteoarthropathy known as Charcot arthropathy. In the differential diagnosis of Charcot arthropathy clinical data, laboratory results and radiological images should be taken into account. Patients who present a swollen foot or ankle may be referred for an ultrasound scan as an initial imaging method and in these cases an inquisitive sonographer has a chance to play a vital role in providing a quick diagnosis, resulting in appropriate treatment.

Case report

Forty-one-year-old man with 10 years history of type 2 diabetes (HbA1c 8.2%) visited a rheumatologist with pronounced swelling of his left foot, associated with moderate erythema and mild pain. There was no history of a foot ulcer and the skin was intact (fig. 1).

The patient associated the onset of these symptoms with a minor left foot injury which occurred nearly a year before. The radiograph performed at that time was reported normal and an orthopedic surgeon diagnosed an ankle distortion. Over the course of one year there was a significant regression of foot edema and erythema, and the skin temperature, which had ini-



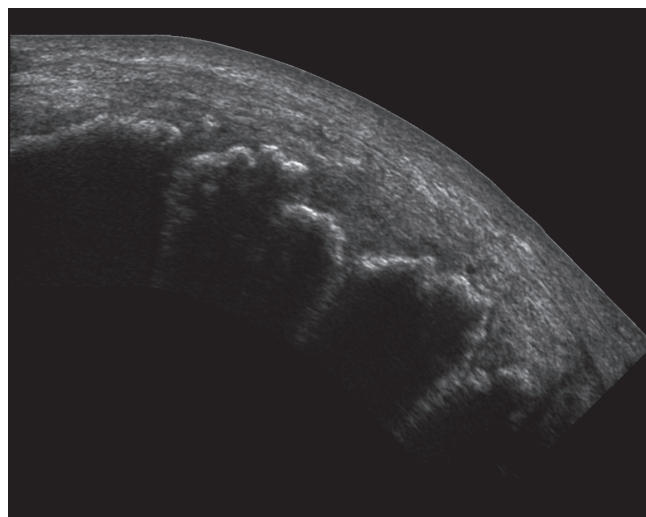
Ryc. 1. Zdjęcie stóp pacjenta w momencie zgłoszenia się na badanie ultrasonograficzne

Fig. 1. Photograph of the patient's feet at the time of the ultrasound scan

w ciągu roku zmniejszyły się w znacznym stopniu, ustąpiło wzmożone początkowo ucieplenie zajętej stopy. W styczniu 2011 roku pacjent na własną rękę wykonał kolejne badanie RTG stopy – radiolog opisał nasilone zmiany kostne, sugerując dnę moczanową jako ich przyczynę, oraz zalecił konsultację reumatologiczną.

Reumatolog skierował pacjenta na badanie USG, w którym stwierdzono nieregularne zarysy oraz przemieszczenie kości stępu. Uwidoczniono wysięk w stawach i cechy miernie wzmożonego przepływu w opcji PD, bez cech innych patologii (ryc. 2, 3). Ponieważ pacjent nie dostarczył żadnych zdjęć RTG ani wyników innych badań obrazowych, ultrasonografista zdecydował o konieczności dalszej diagnostyki i wykonaniu badania RTG stopy (ryc. 4), w którym stwierdzono fragmentację, podwichnięcia i zwichnięcia w obrębie stawów stępu i stępowo-śródstopnych, co w łączności z danymi klinicznymi odpowiadało artropatii Charcota.

Pacjent został skierowany do Poradni Stopy Cukrzycowej, gdzie potwierdzono rozpoznanie artropatii neurogennej. Następnie wykonano badanie MR stopy uwidaczniające cechy nasilonej destrukcji w obrębie struktur kostno-stawowych lewej stopy, przemieszczenia w stawach stępu i stawach stępowo-śródstopnych oraz obrzęk szpiku kostnego (ryc. 5 A, B).



Ryc. 2. Badanie ultrasonograficzne w opcji obrazowania panoramicznego uwiidocznilo nierówne zarysy kości stępu

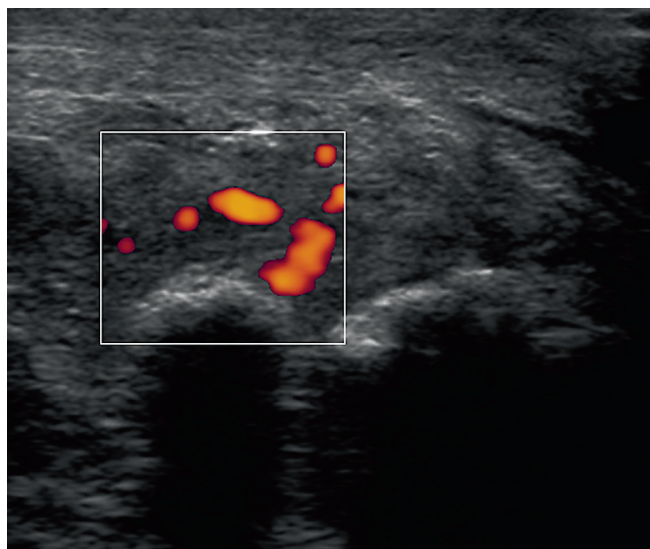
Fig. 2. Ultrasound scan reveals irregularity of the midfoot bones – panoramic imaging option

tially been increased, returned to normal. In January 2011 the patient decided to repeat the radiograph of his left foot. The radiological report described significant bony changes, suggested gout as their cause and the patient was referred for further rheumatological consultation.

The consulting rheumatologist requested an ultrasound scan which showed irregularity and dislocation of the midfoot bones. Joint effusion and features of moderately increased vascularity in the PD option were observed, but no other abnormalities were noted (figs. 2, 3). As the patient did not provide any earlier radiographs of his foot nor any other diagnostic imaging results, the sonographer decided that further diagnostic procedures were necessary and referred the patient for a plain radiograph of the foot (fig. 4). The radiograph revealed fragmentation of the midfoot bones, subluxations and luxations in the tarsal and tarsometatarsal joints. These findings combined with the clinical data were consistent with the diagnosis of Charcot arthropathy.

The patient was referred to the Diabetic Foot Clinic, where the diagnosis of neuropathic arthropathy was confirmed. He underwent a subsequent MRI of his left foot, which revealed severe destruction in the bony structures and joints of his left foot, dislocations in the midfoot joints and bone marrow edema (figs. 5 A, B).

Two months after the diagnosis of Charcot arthropathy of the left foot was confirmed the patient contacted the Diabetic Foot Clinic due to increasing edema of his contralateral foot and the subsequent appearance of



Ryc. 3. Badanie ultrasonograficzne uwidocznilo wysięk z cechami miernie wzmożonego unaczynienia błony maziowej w badaniu PD

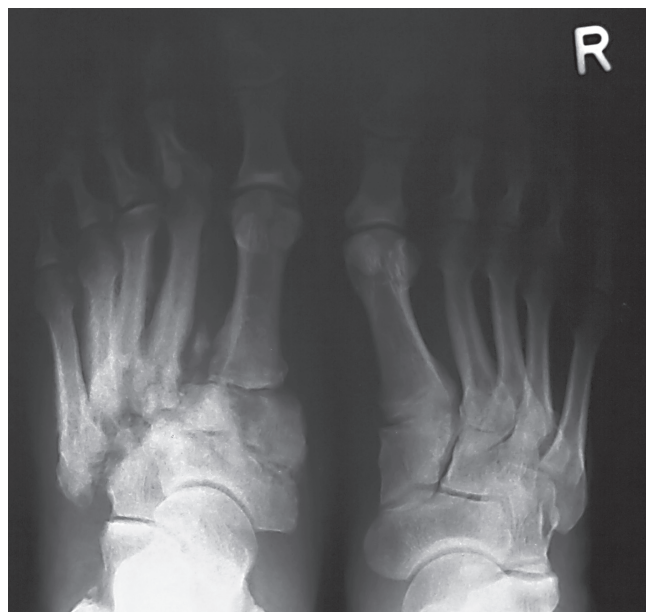Fig. 3. Ultrasound scan reveals effusion and moderately increased synovial vascularity in PD option

Mniej więcej po 2 miesiącach od postawienia diagnozy artropatii Charcota chory ponownie zgłosił się do Poradni Stopy Cukrzycowej z powodu nasilającego się obrzęku drugiej stopy oraz późniejszego pojawienia się rozległego, powierzchownego owrzodzenia po jej stronie podeszwowej (ryc. 6). W badaniach laboratoryjnych stwierdzono umiarkowanie podwyższone parametry stanu zapalnego (CRP 10,4 mg/l, OB 34 mm/godz. – badania niewykonane na czczo). Prawa stopa była wyraźnie cieplejsza, a różnica temperatur pomiędzy obiema stopami wynosiła 4,5°C.

Na wykonanym zdjęciu RTG prawej stopy uwidoczono zwichnięcia oraz fragmentację w obrębie struktur kostnych stopy prawej, jak w przypadku artropatii Charcota (ryc. 7). Diagnozę potwierdzono w badaniu MR, w którym podobnie jak w przypadku stopy lewej wykazano destrukcję struktur kostno-stawowych oraz przemieszczenia w stawach stępu i stępowo-śródstopnych z cechami obrzęku szpiku kostnego. Obrazy te potwierdzały rozpoznanie obustronnej artropatii Charcota, jednak w łączności z danymi klinicznymi (nieco podwyższone parametry stanu zapalnego oraz obecność owrzodzenia) nie pozwalały na wykluczenie wtórnej infekcji w obrębie tkanek miękkich i/lub struktur kostnych stopy prawej.

Omówienie

Ostra faza artropatii Charcota jest powikłaniem cukrzycy często przeoczanym, według piśmiennictwa



Ryc. 4. Badanie RTG stóp, projekcja AP: obraz rumowiska kostnego w obrębie stopy lewej: fragmentacja, podwichnięcia i zwichnięcia w obrębie stawów stępu i stępowo-śródstopnych. Obraz stopy prawej prawidłowy

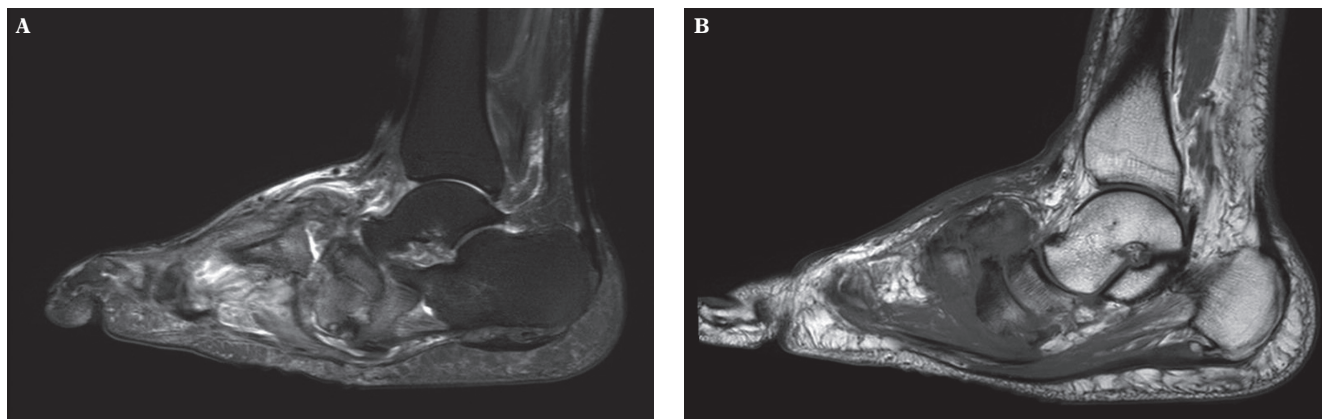
Fig. 4. Frontal radiograph of the feet depicts bony debris within the left foot structures: fragmentation, subluxations and luxations within the tarsal and tarsometatarsal joints. Right foot appears to be normal

an extensive but superficial ulceration on its plantar aspect (fig. 6). In laboratory results mildly increased inflammatory markers were noted (CRP at 10.4 mg/L and ESR 34 mm/h – non-fasting results). The right foot was significantly warmer and the difference of the temperature between both his feet was 4.5°C.

The radiograph of the patient's right foot revealed dislocations and fragmentation of the midfoot bones consistent with Charcot arthropathy (fig. 7). The diagnosis was confirmed by an MRI, which showed similar changes to those, previously observed in his left foot – destruction in the bony structures of the foot, dislocations in the midfoot joints, and bone marrow edema. The images confirmed the diagnosis of bilateral Charcot arthropathy, but combined with the clinical data (slightly increased inflammatory markers and presence of an ulcer) did not allow for the exclusion of a secondary soft tissue and/or bony infection within the right foot.

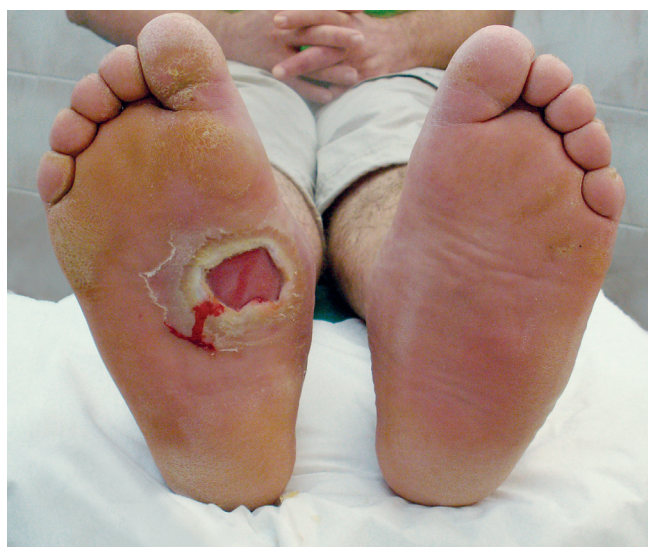Discussion

Acute Charcot arthropathy is a frequently overlooked complication of diabetes and according to the literature reports up to 25% of cases are misdiagnosed⁽¹⁾. It clinically presents as a red, hot, swollen foot or



Ryc. 5. Badanie MR, obraz T1-zależny (A) i T2-zależny z wytlumieniem sygnału tkanki tłuszczowej (B) w płaszczyźnie strzałkowej, ukazujące cechy „rumowiska kostnego”: fragmentacje, podwichnięcia i zwichnięcia w obrębie stawów stępu i stępowo-śródstopnych, cechy obrzęku szpiku kostnego kości stępu i śródstopia oraz obrzęku tkanek miękkich stopy

Fig. 5. MRI of the left foot: sagittal T1-weighted (A) and T2-weighted fat saturated images (B) depict destructive changes: fragmentation, subluxations and luxations within the tarsal and tarsometatarsal joints, bone marrow edema of midfoot bones accompanied by soft tissue edema



Ryc. 6. Zdjęcie stóp pacjenta 2 miesiące później uwidacznia zmniejszalanie obu stóp oraz owrzodzenie okolicy podszwowej stopy prawej

Fig. 6. Photograph of the patient's feet 2 months later depicts deformity of both feet and ulceration on the plantar aspect of the right foot

nawet w 25% przypadków diagnoza jest nieprawidłowa⁽¹⁾. W obrazie klinicznym dominują obrzęk, zaczerwienienie i wzmożone ucieplenie stopy, przy niewielkich lub nieobecnych dolegliwościach bólowych (co wynika z neuropatii czuciowej). W diagnostyce różnicowej bierze się pod uwagę głównie infekcję bakteryjną tkanek miękkich i struktur kostnych, zmiany pourazowe, zakrzepicę żył kończyn dolnych, dnę moczanicową, zapalenie pochewek ścięgnistych i stawów.

W tej początkowej fazie zdjęcia RTG, które pomimo postępu w badaniach obrazowych pozostają metodą

ankle with usually mild or absent pain (due to sensory neuropathy). The differential diagnosis includes mainly cellulitis and osteomyelitis, post-traumatic changes, deep vein thrombosis, gout, tendovaginitis and joint inflammation.

In the initial stage plain radiographs, which, in spite of the recent progress in diagnostic imaging techniques, still remain a mainstay in bony structures imaging, do not show any changes. The laboratory findings are also nonspecific. Early changes can be seen in bone scintigraphy as areas of increased radiopharmaceutical uptake and in MRI, which reveals features of bone marrow edema, soft tissue swelling and joint effusion^(2,3). If at this point proper treatment is not administered, a dynamic, progressive (from day to day – as per literature descriptions) destruction of bony structures may occur⁽⁴⁾ – subluxations, luxations, fractures, cartilage and bone fragmentation, leading to the appearance of bony debris, which happened in our patient's case.

In cases with an unfortunate outcome, mainly affecting those who do not avoid weight bearing, irreversible deformity takes place, including convexity on the medial aspect of the foot (medial convexity) or rocker bottom deformity. MR imaging in the acute phase reveals enhancement after CM administration, however the enhancement is nonspecific. Therefore CM administration is not considered to be necessary although it allows for a better soft tissue evaluation for the presence of an abscess or sinus tract in case of infection⁽⁵⁾.

Ultrasound evaluation enables soft tissue assessment in terms of joint, tendon sheath and bursa effusion or abscesses. It is also possible to visualize increased vascularity typical of the active phase of Charcot ar-

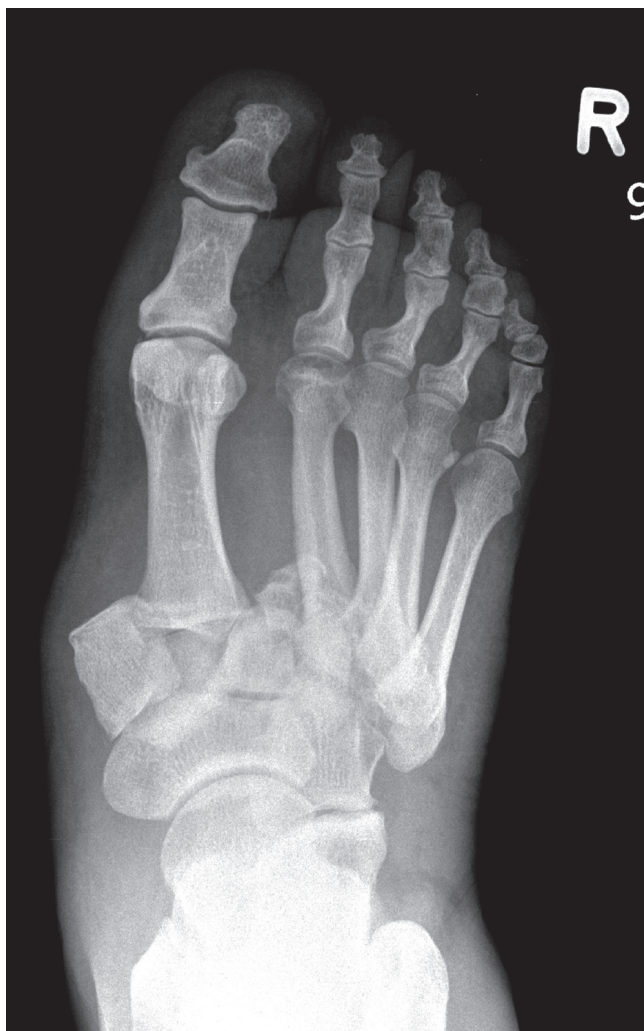podstawową w obrazowaniu struktur kostnych, nie wykazują zmian. Również wyniki badań laboratoryjnych są niespecyficzne. Wczesne zmiany można natomiast zaobserwować w badaniu scyntygraficznym kości, jako obszary wzmożonego wychwytu izotopu, oraz w badaniu MR, które uwidocznia cechy obrzęku szpiku kostnego, obrzęk tkanek miękkich oraz wysięk w stawach^(2,3). Jeżeli na tym etapie nie zastosuje się właściwego leczenia, może dojść do dynamicznej, postępującej (wręcz z dnia na dzień – wg określeń literaturowych) destrukcji struktur kostnych⁽⁴⁾. Pojawiają się podwichnięcia, zwichnięcia, złamania, fragmentacja struktur kostnych i chrzęstnych, prowadzące do powstania obrazu rumowiska kostnego, jak w przypadku naszego pacjenta.

W przypadkach o niekorzystnym przebiegu, tj. u pacjentów, którzy nie odciążyli stopy, może dojść do znacznych nieodwracalnych zniekształceń, w tym uwypuklenia na przyśrodkowym zarysie stopy (*medial convexity*) lub zniekształcenia typu „kołyski” (*rocker bottom deformity*). W fazie ostrej można zaobserwować w badaniu MR wzmocnienie po dożylnym podaniu środka kontrastowego, jednak obraz ten nie jest specyficzny i badania MR ze wzmocnieniem kontrastowym nie uważa się za niezbędne, choć umożliwia dokładniejszą ocenę tkanek pod kątem obecności ropni i przetok w przypadku infekcji⁽⁵⁾.

W badaniu ultrasonograficznym możliwa jest ocena tkanek miękkich pod kątem: wysięku w stawach, pochewkach ścięgien i kaletkach, ewentualnych ropni. Można również wykazać obecność wzmożonego przepływu typowego dla aktywnej fazy artropatii Charcota. Ocena struktur kostnych w USG może dotyczyć jedynie ich zarysów zewnętrznych i ewentualnych przemieszczeń.

Niezwykle istotnym elementem leczenia jest odciążenie i unieruchomienie chorej stopy, najlepiej w odpowiednim opatrunku gipsowym (*total contact cast*). Opatrunek gipsowy stosowany jest przez średnio 8–12 tygodni, do czasu stabilizacji procesu (klinicznie stabilizacja rozpoznawana jest na podstawie różnicy temperatury skóry obu stóp poniżej 2°C). W tym okresie maleje wychwyty izotopu w obrębie struktur kostnych w badaniach scyntygraficznych, a ich sygnał w badaniu MR stopniowo normalizuje się lub staje się niski we wszystkich sekwencjach, co koreluje ze sklerotyzacją widoczną na zdjęciach rentgenowskich.

Jeżeli jednak z powodu braku unieruchomienia i odciążenia w fazie ostrej dojdzie do deformacji i przemieszczeń, to pomimo późniejszego wyciszenia procesu obraz struktur kostno-stawowych stopy nigdy już



Ryc. 7. Badanie RTG stopy prawej 2 miesiące później – zmiany destrukcyjne w obrębie struktur kostno-stawowych stopy prawej: fragmentacja, podwichnięcia i zwichnięcia w obrębie stawów stępu i stępowo-śródstopnych

Fig. 7. Frontal radiograph of the right foot 2 months later – destructive changes within the right foot bony structures: fragmentation, subluxations and luxations within the tarsal and tarsometatarsal joints

thropathy. Ultrasound evaluation of bony structures is limited to visualization of their external contours and possible dislocations.

An essential part of the treatment is immobilization of the affected foot, preferably in a total contact cast and avoiding weight bearing. A total contact cast is applied on average for 8–12 weeks until the process stabilizes (clinically stabilization of the process is defined by the difference of skin temperature between the feet being less than 2°C). At this stage the radiopharmaceutical uptake in bone scintigraphy decreases and the signal intensity in MRI scans gradually becomes normal or decreased in all the sequences which correlates with osteosclerosis seen on radiographs.

nie będzie prawidłowy. Stąd tak istotne jest uwrażliwienie zarówno pacjentów z cukrzycą, jak i pracowników służby zdrowia, również ultrasonografistów i radiologów, na możliwość wystąpienia tego powikłania, aby dzięki wczesnemu rozpoznaniu wszystkich przypadków artropatii Charcota zminimalizować ryzyko wystąpienia trwałych zniekształceń.

Chociaż proces jest zwykle jednostronny, opisywane są przypadki zajęcia również drugiej kończyny. Jest to częstsze wówczas, gdy w sytuacji zalecanego odciążenia stopy z artropatią Charcota dochodzi do przeciążenia kończyny kontralateralnej – taka sytuacja wystąpiła u naszego pacjenta.

Podsumowanie

Cukrzyca to najczęstsza przyczyna artropatii Charcota, a jej najbardziej typową lokalizacją jest stopa. Zmiany o charakterze osteoartropatii neurogennej mogą jednak występować w przebiegu innych chorób, zarówno wrodzonych, jak i nabytych, oraz urazów ośrodkowego i obwodowego układu nerwowego, obejmując stawy kończyny górnej, dolnej oraz kręgosłupa⁽⁶⁾. Zapobieżenie trwałym zniekształceniom w zakresie narządu ruchu wymaga szybkiej diagnostyki. W jej toku wykonuje się badanie RTG, scyntygraficzne i/lub MR; w niektórych przypadkach przydatne może być badanie ultrasonograficzne. Najnowsze doniesienia sugerują wykorzystanie elastografii w ocenie rozciągnięcia podszewowego ulegającego zmianom w przebiegu artropatii Charcota⁽⁷⁾.

Badanie ultrasonograficzne nie jest metodą podstawową w diagnostyce zespołu stopy cukrzycowej. Jednak, mając wiedzę o możliwych powikłaniach cukrzycy i ich obrazie radiologicznym, ultrasonografista może, po uwzględnieniu danych z wywiadu, wysunąć podejrzenie artropatii Charcota i w trybie pilnym skierować pacjenta na kolejne badania, przyczyniając się do szybkiego ustalenia rozpoznania i wdrożenia właściwego leczenia, w celu zminimalizowania ryzyka znacznego zniekształcenia i konieczności amputacji.

Piśmiennictwo/References

1. Myerson MS, Henderson MR, Saxby T, Short KW: Management of mid-foot diabetic neuroarthropathy. *Foot Ankle Int* 1994; 15: 233–241.
2. Chantelau E, Poll LW: Evaluation of the diabetic charcot foot by MR imaging or plain radiography – an observational study. *Exp Clin Endocrinol Diabetes* 2006; 114: 428–431.
3. Konarzewska A, Korzon-Burakowska A, Dubaniewicz-Wybieralska M: Diagnostyka obrazowa w zespole stopy cukrzycowej – jak korzystać z dostępnych metod i jak się porozumieć z radiologiem? *Diabet Prakt* 2011; 12: 15–20.

However, if in the acute phase of the disease (due to weight-bearing and lack of casting) deformity and dislocations of bony structures occur, the image of the bones and joints of the foot will be irreversibly changed. Thus it is vital to make both diabetic patients and healthcare professionals, including radiologists/sonographers, aware of the possibility of this complication, in order to diagnose all cases of Charcot arthropathy as early as possible and to minimize the risk of irreversible deformity.

Although the process is usually unilateral, some cases of bilateral foot involvement have been described. It happens more frequently in those cases of Charcot arthropathy, when no weight is borne on the affected foot as per doctor's advice and the contralateral foot becomes overloaded, as in our patient's case.

Conclusions

Diabetes is the most common cause of Charcot's arthropathy and the disease is most likely to affect the foot. Changes characteristic of neuropathic osteoarthropathy may also be caused by other diseases, both congenital and acquired, injuries of the central and peripheral nervous system and they may involve joints of upper and lower extremities and the spine⁽⁶⁾. Quick diagnosis is essential to prevent irreversible deformities within the musculoskeletal system. Diagnostic procedures include plain radiographs, bone scintigraphy and/or MRI and in some cases an ultrasound scan may be of benefit. The most recent data suggest that elastography may be useful in evaluation of plantar fascia, which alters in the course of Charcot arthropathy⁽⁷⁾.

An ultrasound scan is not a basic diagnostic method in diabetic foot syndrome. However, the knowledge of possible clinical complications of diabetes and their radiological symptomatology enables the sonographer, when taking into account the patient's medical history, to suspect Charcot arthropathy and make an urgent referral for further investigations, contributing to quick diagnosis and initiating appropriate treatment in order to minimize the risk of significant deformity and amputation.

4. Świątkowski J: Zmiany zwyrodnieniowe i artropatie. W: Leszczyński S. (red.): *Radiologia*. PZWL, Warszawa 1993: 194.
5. Tan P, Teh J: MRI of the diabetic foot: differentiation of infection from neuropathic change. *Br J Radiol* 2007; 80: 939–948.
6. Greenspan A: Diagnostyka obrazowa w ortopedii dla lekarza praktyka. Medipage, Warszawa 2007: 466–469.
7. Samuelsson E, Aurell Y: Work in progress: Changes in the connective tissue of the foot in patients with diabetes and Charcot's disease. A prospective study including sonoelastography and Doppler. *Skeletal Radiol* 2011; 40: 793.