

Submitted: 07.09.2014

Accepted: 05.12.2014

Porównanie badania przedmiotowego i badania ultrasonograficznego u pacjentów z bólem stawu łopatkowo-ramiennego

Correlation of findings in clinical and high resolution ultrasonography examinations of the painful shoulder

Raphael Micheroli¹, Diego Kyburz², Adrian Ciurea³, Beat Dubs⁴,
Martin Toniolo³, Samuel Pascal Bisig⁵, Giorgio Tamborrini⁶

¹ Faculty of Medicine, University of Zurich, Switzerland

² Department of Rheumatology, University Hospital of Basel, Switzerland

³ Department of Rheumatology, University Hospital of Zurich, Switzerland

⁴ Sonography Institute Glattpark, Zurich, Switzerland

⁵ Swiss Federal Institute of Technology, Zurich, Switzerland

⁶ Ultrasound Center, Department of Rheumatology, Bethesda Hospital Basel, Switzerland

Correspondence: Raphael Micheroli, Kantonsspital Glarus, Burgstrasse 99, 8750 Glarus, Switzerland, tel.: +41556463227, e-mail: rmicheroli@gmail.com

DOI: 10.15557/JoU.2015.0003

Słowa kluczowe

ultrasonografia,
badanie
przedmiotowe,
staw ramienny, ból,
diagnoza

Streszczenie

Cel badania: Ultrasonografia wysokiej rozdzielczości jest metodą niebolesną i nieinwazyjną. Jej duża przydatność w diagnostyce bólu stawu łopatkowo-ramiennego wynika z niedoskonałości badania przedmiotowego w ocenie tej patologii. Celem pracy było porównanie wyników badania przedmiotowego i ultrasonograficznego o wysokiej rozdzielczości, wykonywanych u pacjentów z bólem stawu łopatkowo-ramiennego. **Materiał i metoda:** Badanie obserwacyjne 100 dorosłych pacjentów z jednostronnym bólem stawu łopatkowo-ramiennego. Nie wykonywano procedur inwazyjnych. Kryteria wyłączenia: złamania w obrębie stawu łopatkowo-ramiennego, przebyte operacje stawu łopatkowo-ramiennego oraz iniekcje dostawowe w tym stawie w ciągu ostatniego miesiąca. Wykonujący standardowe badania fizykalne stawu łopatkowo-ramiennego klinicyści nie mieli dostępu do wyników badań ultrasonograficznych a ultrasonografici – do wyników badań fizykalnych. **Wyniki:** Test ciasnoty Hawkinsa i Kennedy’ego stosowany w diagnostyce patologii ścięgna mięśnia nadgrzebieniowego wykazał największą czułość (0,86), a test mięśnia nadgrzebieniowego Jobe’a największą swoistość (0,55). W ocenie zmian ścięgna mięśnia podłopatkowego test uniesienia kończyny od pośladka Gerbera wykazał czułość 1, podczas gdy test ucisku brzucha „belly press” odznaczył się wyższą swoistością (0,72). Oporowy test mięśnia podgrzebieniowego wykazał wysoką czułość (0,90) i swoistość (0,74). Wszystkie testy stosowane w patologii stawu barkowo-obojętkowego (test bolesnego łuku^a, test uciskowy stawu barkowo-obojętkowego^b, test skrzyżowanego przywodzenia^c) cechowały się wysoką wrażliwością (^a0,96, ^b0,99, ^c0,96). W przypadku patologii ścięgna głowy długiej mięśnia dwugłowego ramienia, test dłoni zwróconej ku górze wykazał najwyższą czułość (0,47), a test Yergasona najwyższą wrażliwość (0,88). **Wnioski:** Znajomość czułości i swoistości poszczególnych testów jest niezbędna do właściwej interpretacji badania fizykalnego stawu łopatkowo-ramiennego. Ultrasonografia o wysokiej rozdzielczości jest potrzebna do postawienia jednoznacznej diagnozy w większości przypadków.

Key words

ultrasonography,
physical examination,
shoulder, pain,
diagnosis

Abstract

Objective: High resolution ultrasonography is a non-painful and non-invasive imaging technique which is useful for the assessment of shoulder pain causes, as clinical examination often does not allow an exact diagnosis. The aim of this study was to compare the findings of clinical examination and high resolution ultrasonography in patients presenting with painful shoulder. **Methods:** Non-interventional observational study of 100 adult patients suffering from unilateral shoulder pain. Exclusion criteria were shoulder fractures, prior shoulder joint surgery and shoulder injections in the past month. The physicians performing the most common clinical shoulder examinations were blinded to the results of the high resolution ultrasonography and vice versa. **Results:** In order to detect pathology of the *m. supraspinatus* tendon, the Hawkins and Kennedy impingement test showed the highest sensitivity (0.86) whereas the Jobe supraspinatus test showed the highest specificity (0.55). To identify *m. subscapularis* tendon pathology the Gerber lift off test showed a sensitivity of 1, whereas the belly press test showed the higher specificity (0.72). The infraspinatus test showed a high sensitivity (0.90) and specificity (0.74). All AC tests (painful arc II^a, AC joint tenderness^b, cross body adduction stress test^c) showed high specificities (^a0.96, ^b0.99, ^c0.96). Evaluating the long biceps tendon, the palm up test showed the highest sensitivity (0.47) and the Yergason test the highest specificity (0.88). **Conclusion:** Knowledge of sensitivity and specificity of various clinical tests is important for the interpretation of clinical examination test results. High resolution ultrasonography is needed in most cases to establish a clear diagnosis.

Wstęp

Częstość występowania patologii stawu łopatkowo-ramiennego jest wysoka⁽¹⁾ i zwiększa się z wiekiem⁽²⁾. Schorzenia stawu łopatkowo-ramiennego wśród chorób układu mięśniowo-szkieletowego stanowią trzecią najczęstszą przyczynę zgłaszania się do lekarza⁽³⁾. Mogą one prowadzić do niezdolności do pracy czy do samodzielnego funkcjonowania w społeczeństwie, co niesie za sobą finansowe konsekwencje zarówno dla chorych, jak i ich rodzin. W 1995 roku w Wielkiej Brytanii odnotowano 4,2 miliona dni nieobecności w pracy z powodu chorób kończyny górnej i okolicy szyi⁽⁴⁾.

Choroby stawu łopatkowo-ramiennego mogą przechodzić w formy przewlekłe⁽⁵⁻⁷⁾, dlatego niezwykle ważne jest właściwe rozpoznanie patologii w celu wdrożenia właściwego leczenia.

Ból stawu łopatkowo-ramiennego może wynikać z zajęcia struktur samego stawu lub struktur okołostawowych⁽⁸⁾, dlatego wywiad i badanie przedmiotowe powinny być przeprowadzone z należytą starannością. Niestety, samo badanie kliniczne rzadko umożliwia postawienie trafnej diagnozy. Ultrasonografia o wysokiej rozdzielczości (*high resolution ultrasonography*, HRUS), jako metoda nieinwazyjna, niebolesna, stosunkowo tania i szybka, jest coraz częściej stosowana w diagnostyce patologii układu mięśniowo-szkieletowego.

Do tej pory opublikowano tylko kilka prac porównujących badanie przedmiotowe z badaniem ultrasonograficznym^(9,10), mimo że ta metoda diagnostyczna jest powszechnie stosowana w obrazowaniu układu mięśniowo-szkieletowego⁽¹¹⁾. W naszym badaniu, wykorzystującym HRUS jako złoty standard, oceniano czułość i swoistość testów klinicznych stosowanych podczas badania fizykalnego w diagnostyce bolesnego stawu łopatkowo-ramiennego.

Introduction

The prevalence of shoulder problems is high⁽¹⁾ and increases with age⁽²⁾. Shoulder disorders constitute the third most common musculoskeletal presentation in the general practice⁽³⁾ and they can lead to absenteeism from work, inability to perform social activities and serious economic hardship for affected individuals and their families. In 1995, 4.2 million days of sick leave were attributed to disorders of the upper limb and neck area in the UK⁽⁴⁾.

Because shoulder disorders can develop into chronic conditions⁽⁵⁻⁷⁾, it is essential to identify the exact pathology to select the most appropriate treatment.

Shoulder pain can originate in various structures of the shoulder joint or in affected periarticular structures⁽⁸⁾. Comprehensive history taking and clinical examination is therefore of great importance. However, with clinical examination alone often an exact diagnosis cannot be made. The high resolution ultrasonography (HRUS) provides a non-painful, non-invasive, cost-efficient and fast imaging technique which is increasingly used to evaluate patients with musculoskeletal disorders.

Up to now, there are only few studies addressing the correlation between clinical and HRUS examination findings of the painful shoulder^(9,10), although the application of HRUS is well established in the examination of the musculoskeletal system⁽¹¹⁾. In our study sensitivity and specificity of most common clinical tests for the assessment of a painful shoulder are determined using HRUS as the gold standard.

Material i metoda

Do badania zakwalifikowano 100 dorosłych pacjentów, skierowanych między sierpniem a grudniem 2012 roku na oddział reumatologiczny Szpitala Uniwersyteckiego w Zurychu lub do Sonography Institute Bethanien w Zurychu, z powodu jednostronnego bólu stawu łopatkowo-ramiennego. Kryteriami wyłączenia było przebyte złamanie w obrębie stawu łopatkowo-ramiennego, zabiegi operacyjne w wywiadzie oraz iniekcje dostawowe (znieczulenie miejscowe lub steroidy) w ostatnich miesiącach. Wszyscy pacjenci zostali objęci rutynowym badaniem klinicznym oraz badaniem ultrasonograficznym o wysokiej rozdzielczości.

Uzyskano zgodę komisji bioetycznej i każdy pacjent wypełnił formularz świadomej zgody na udział w badaniu. Badanie przeprowadzono zgodnie z zasadami dobrej praktyki klinicznej oraz Deklaracji Helsińskiej.

Badanie ultrasonograficzne o wysokiej rozdzielczości wykonywano zgodnie z wytycznymi Swiss Society of Ultrasound Medicine (SGUM, sekcja układu mięśniowo-szkieletowego)⁽¹²⁾, które są spójne z kryteriami *Musculoskeletal Ultrasound Technical Guidelines* Europejskiego Towarzystwa Radiologii Układu Mięśniowo-Szkieletowego (European Society of Musculoskeletal Radiology, ESSR)⁽¹³⁾ oraz kryteriami Europejskiej Ligi do Walki z Chorobami Reumatycznymi (European League Against Rheumatism, EULAR)⁽¹⁴⁾. Kryteria diagnostyczne stosowane w badaniu HRUS zostały zamieszczone w tab. 1. Ryc. 1 przedstawia przykłady patologii stawu łopatkowo-ramiennego widoczne w tym badaniu.

Badania ultrasonograficzne były wykonywane przez dwóch doświadczonych ultrasonografistów – lekarzy z wieloletnim doświadczeniem w diagnostyce układu mięśniowo-szkieletowego.

Badania wykonywano sondą liniową o częstotliwości 12 MHz, aparatem Esaote MyLab 50 XVision, sondą liniową 12–15 MHz, aparatem Philips HD 11, oraz sondą liniową 5–14 MHz, aparatem GE Voluson E6.

Badanie przedmiotowe przeprowadzał doświadczony klinicysta (specjalista reumatologii), oceniając poniżej wymienione testy:

- test uciskowy kaletki (*bursitis sign*);
- test mięśnia nadgrzebieniowego Jobe'a;
- test bolesnego łuku I i II;
- objaw opadającego ramienia;
- test ciasnoty Hawkinsa i Kennedy'ego;
- test uniesienia kończyny od pośladka Gerbera;
- test „belly press” (test ucisku brzucha);
- oporowy test mięśnia podgrzebieniowego;
- test uciskowy stawu barkowo-obojęczkowego;
- test skrzyżowanego przywodzenia;
- test Abbotta-Saundersa;
- test dłoni zwróconej ku górze (*speed bicepsor straight arm test*);
- test Yergasona;
- objaw Huetera (tab. 2).

Patients and methods

Between August and December 2012, 100 adult patients referred for evaluation of unilateral shoulder pain were included in the study, either in the rheumatology department of the University hospital of Zurich or the Sonography Institute Bethanien in Zurich. Exclusion criteria were shoulder fractures, prior shoulder joint surgery and prior shoulder injection (local anesthetics or steroids) in the past month. All patients went through a routine clinical and HRUS examination.

Approval of the local ethics review board Zurich was obtained and all patients had to sign an informed consent. The study was performed according to good clinical practice and carried out in compliance with the Helsinki Declaration.

The HRUS examination was conducted according to the guidelines of the Swiss Society of Ultrasound Medicine (SGUM, musculoskeletal section)⁽¹²⁾ which are compatible with the *Musculoskeletal Ultrasound Technical Guidelines* from the European Society of Musculoskeletal Radiology (ESSR)⁽¹³⁾ and the guidelines of the European League Against Rheumatism (EULAR)⁽¹⁴⁾. The diagnostic criteria for HRUS findings are listed in Table 1 and Figure 1 shows several examples of HRUS pathologies of the shoulder.

The HRUS examination was performed by two expert sonographers, both medical doctors with several years of experience performing HRUS examination of the musculoskeletal system.

For HRUS examination an Esaote MyLab50XVision with a linear 12 MHz transducer, respectively a Philips HD 11 with a linear 12–15 MHz transducer and a GE Voluson E6 with a 5–14 MHz linear array transducer were used.

Clinical examination was carried out by one trained clinician (rheumatology fellow). The tests included in the clinical examination were:

- bursitis sign;
- Jobe supraspinatus test;
- painful arc I and II;
- drop arm test;
- Hawkins and Kennedy impingement test;
- Gerber lift off test;
- belly press (abdominal compression) test;
- infraspinatus test;
- acromioclavicular (AC) joint tenderness;
- cross body adduction stress test;
- Abbott-Saunders test;
- palm up test (= speed bicepsor straight arm test);
- Yergason test;
- Hueter sign (Table 2).

Each test had the option of being positive or negative⁽¹⁵⁾. Table 3 shows the “assumed corresponding shoulder structure” for each clinical test. These shoulder structures were directly evaluated in the HRUS examination.

Struktura stawu łopatkowo-ramiennego <i>Shoulder structure</i>	Wyniki badania ultrasonograficznego <i>HRUS finding</i>	Stopień przerwania <i>Tear-Grade</i>	Kryteria diagnostyczne <i>Diagnostic criteria</i>
Kaletka <i>Bursa</i>	Zapalenie kaletki <i>Bursitis</i>		Nieprzemieszczalna, słabo reagująca na ucisk, hipoechogeniczna (względem podskórnej tkanki tłuszczowej; czasem izoechogeniczna lub hiperechogeniczna) struktura <i>Abnormal hypoechoic (relative to subdermal fat, but it sometimes may be isoechoic or hyperechoic) tissue that is nondisplaceable and poorly compressible. May exhibit Doppler signal</i>
	Wysięk <i>Effusion</i>		Przesuwalny, poddający się uciskowi, hipoechogeniczny (względem podskórnej tkanki tłuszczowej; czasem izoechogeniczny lub hiperechogeniczny) obszar. Brak efektu Dopplera <i>Abnormal hypoechoic (relative to subdermal fat, but it sometimes may be isoechoic or hyperechoic) material, that is displaceable and compressible. Does not exhibit Doppler signal</i>
Ścięgna stożka rotatorów <i>Rotator cuff tendons</i>	Zwapnienia w obrębie ścięgien <i>Tendon calcification</i>		Hiperechogeniczne struktury z widocznym cieniem akustycznym lub bez niego (w zależności od rozległości zwapnień) w obrębie stożka rotatorów <i>Hyperechoic echotexture with or without an acoustic shadow (depending on the amount of calcification) within the rotator cuff</i>
	Przewlekłe zapalenie ścięgna (<i>tendinosis</i>) <i>Tendinosis</i>		Pogrubiałe, obrzęknięte, hipoechogeniczne ścięgno. Przerwanie ciągłości włókien w obrębie ścięgna, nieregularność włókien oraz ogniska hipo- i hiperechogeniczne <i>Thick swollen tendon with hypoechoic echotexture. Partial interruption may occur inside the tendon. Irregularity of fibrillar pattern, fragmentation, and focal hypoechoic or hyperechoic areas</i>
	Przerwanie ścięgna <i>Tendon tear</i>	Niepełne <i>Partial thickness</i>	Hipoechogeniczny obszar lub ognisko w obrębie stożka rotatorów. Ogniskowe przerzedzenie struktury w części stawowej lub naramiennej <i>Hypoechoic zone or focus within the rotator cuff. Focal cuff thinning on the articular or deltoid located side</i>
		Niepełne śródścięgnowe <i>Intramural</i>	Hipoechogeniczny obszar lub ognisko w obrębie stożka rotatorów. Bez ogniskowego przerzedzenia struktury <i>Hypoechoic zone or focus within the rotator cuff. Focal cuff thinning neither on the articular nor on the deltoid located side</i>
		Pełne <i>Full thickness</i>	Całkowite przerwanie ciągłości ścięgna z widocznym końcem, brak możliwości uwidocznienia stożka rotatorów od mięśnia naramiennego do powierzchni głowy kości ramiennej <i>Complete loss of tendon substance with visualization of the cuff margins. Naked tuberosity, nonvisualization of the rotator cuff with approximation of the deltoid muscle to the surface of the humeral head</i>
Staw barkowo-obojętkowy <i>AC joint</i>	Zwężenie szpary stawowej <i>Joint space narrowing</i>		Zwężenie powierzchni stawowych tworzących staw kości (w porównaniu ze stroną przeciwną) <i>Narrowing of the space of the two articular forming bones (comparison with the contralateral side)</i>
	Osteofity <i>Osteophytes</i>		Schodkowate wypuklenia struktury kostnej przy prawidłowym zarysie kostnym, widoczne w dwóch prostopadłych projekcjach ze zjawiskiem cienia akustycznego lub bez niego <i>A step-up bony prominence at the end of the normal bone contour, or at the margin of the joint seen in two perpendicular planes, with or without acoustic shadow</i>
	Wysięk w jamie stawowej <i>Joint effusion</i>		Uwypuklenie torebki stawowej, wypełnione bezechową, niejednorodnie hipoechogeniczną treścią płynną (w porównaniu ze stroną przeciwną) <i>Extension of the joint capsule filled with anechoic or inhomogeneously hypoechoic fluid (comparison with the contralateral side)</i>
Ścięgno głowy długiej m. dwugłowego ramienia <i>Long biceps tendon</i>	Wysięk w pochewce ścięgna <i>Tendon sheath effusion</i>		Uwypuklenie torebki stawowej, wypełnione bezechową, niejednorodnie hipoechogeniczną treścią płynną (w porównaniu ze stroną przeciwną) <i>Extension of the joint capsule filled with anechoic or inhomogeneously hypoechoic fluid (comparison with the contralateral side)</i>
	Podwichnięcie <i>Subluxation</i>		Uwidocznienie podwichnięcia ścięgna głowy długiej m. dwugłowego ramienia <i>Visualization of a subluxated long biceps tendon</i>
	Przerwanie ścięgna <i>Tendon tear</i>		Całkowite przerwanie ciągłości z uwidocznieniem pustej pochewki ścięgna <i>Complete loss of tendon substance with visualization of a empty tendon sheath</i>

Tab. 1. Ultrasonograficzne kryteria diagnostyczne stosowane w badaniu

Tab. 1. Diagnostic criteria for HRUS findings used in the study

Każdy test oceniano jako pozytywny lub negatywny⁽¹⁵⁾. Tab. 3 przedstawia przypuszczalne struktury stawu łopatkowo-ramiennego, które korespondują z zastosowanymi testami klinicznymi. Struktury te oceniano bezpośrednio za pomocą HRUS.

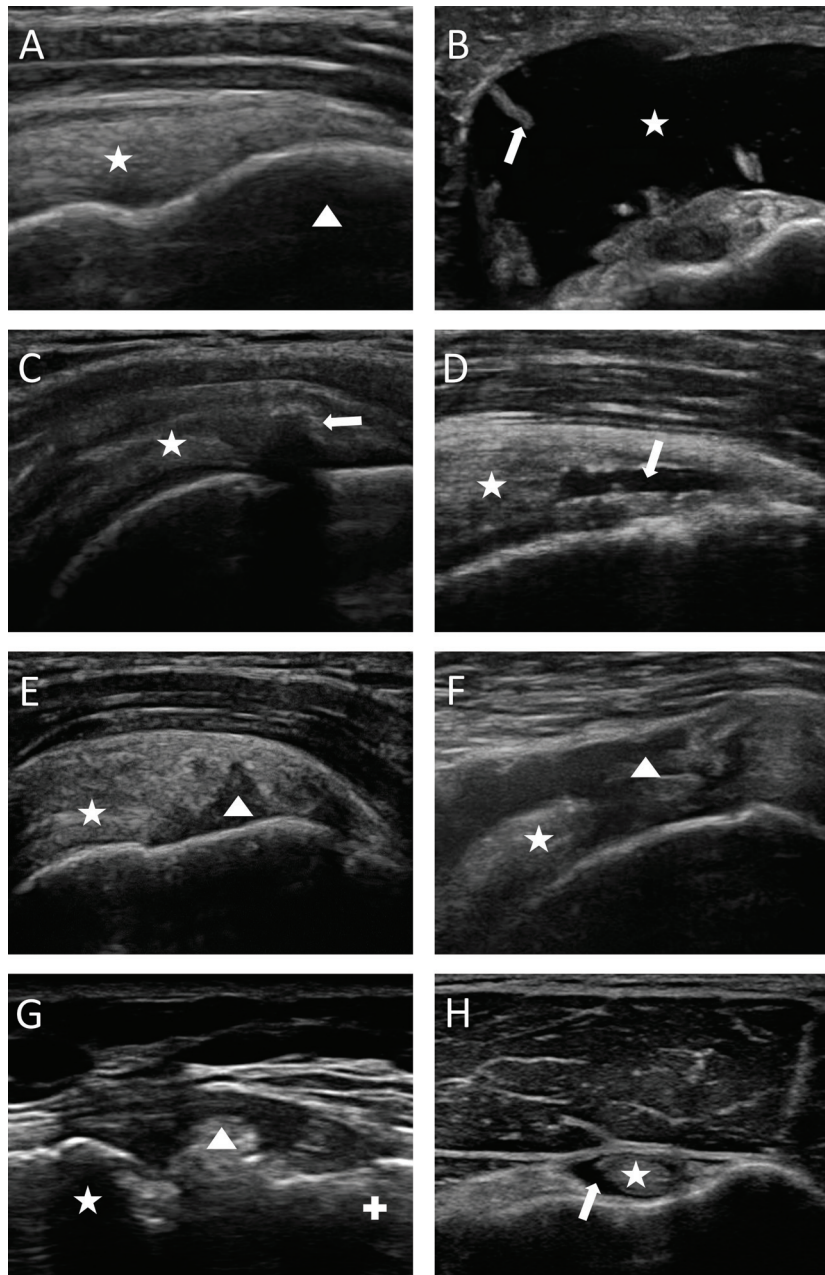
Zarówno lekarz wykonujący badanie przedmiotowe, jak i ultrasonografista nie mieli dostępu do historii choroby pacjenta, ani do wyników badań opisywanych przez kolegów.

Obliczenia statystyczne wykonano przy pomocy programów IBM SPSS Statistics 21 oraz Microsoft Excel 2010. Przyjmując za złoty standard badanie HRUS, oceniano następujące wartości diagnostyczne: czułość, swoistość, dokładność, dodatnią wartość predykcyjną, ujemną wartość

Neither the clinical examiner nor the HRUS examiner had information about the history of the patients and both were blinded to the results of each other's examinations.

Statistical calculations were done with IBM SPSS Statistics 21 and Microsoft Excel 2010.

Using HRUS findings as the gold standard, the following diagnostic values were calculated: sensitivity, specificity, efficiency, positive predictive value, negative predictive value, positive likelihood coefficient, negative likelihood coefficient, Youden index, empirical Pearson's correlation coefficient and unweighted Cohen's κ coefficient.



Ryc. 1. Przykłady obrazów ultrasonograficznych stawu łopatkowo-ramiennego^(43,44). **A.** Projekcja podłużna boczna. Staw łopatkowo-ramienny prawidłowy. Ścięgno mięśnia nadgrzebieniowego (gwiazdka), kość ramienna (trójkąt). **B.** Projekcja poprzeczna przednia. Zapalenie kaletki podbarkowej. Wysiłek (gwiazdka), pogrubienie błony maziowej (strzałka). **C.** Projekcja podłużna boczna. Zwapnienia w obrębie ścięgna. Ścięgno mięśnia nadgrzebieniowego (gwiazdka), zwapnienia z widocznym cieniem akustycznym (strzałka). **D.** Projekcja poprzeczna boczna. Niepełne przerwanie śródścięgnowe (strzałka). **E.** Projekcja podłużna boczna. Niepełne przerwanie. Ścięgno mięśnia nadgrzebieniowego (gwiazdka), niepełne przerwanie (trójkąt). **F.** Projekcja podłużna boczna. Pełne przerwanie. Ścięgno mięśnia nadgrzebieniowego (gwiazdka), miejsce uszkodzenia (trójkąt). **G.** Widok od przodu. Zmiany zwyrodnieniowe w stawie barkowo-obojęzycznym. Obojęzyczny (gwiazdka), wyrostek barkowy łopatki (znak plus), osteofity (trójkąt). **H.** Projekcja poprzeczna przednia. Wysiłek w pochewce głowy długiej mięśnia dwugłowego ramienia. Głowa długa mięśnia dwugłowego ramienia (gwiazdka), wysiłek (strzałka)

Fig. 1. Examples of HRUS pathologies of the shoulder^(43,44). **A.** Shoulder lateral longitudinal view. No pathology. M. supraspinatus tendon (star), humerus (triangle). **B.** Shoulder anterior transverse view. Bursitis subacromialis. Effusion (star), synovial proliferation (arrow). **C.** Shoulder lateral longitudinal view. Tendon calcification. M. supraspinatus tendon (star), calcification with distal ultrasound cancellation (arrow). **D.** Shoulder lateral transversal view. Intramural tear. M. supraspinatus tendon (star), intramural tear (arrow). **E.** Shoulder lateral longitudinal view. Partial thickness tear. M. supraspinatus tendon (star), partial thickness tear (triangle). **F.** Shoulder lateral longitudinal view. Full thickness tear. M. supraspinatus tendon (star), zone of tear (triangle). **G.** Shoulder frontal view. AC joint osteoarthritis. Clavicle (star), acromion (plus sign), osteophyte (triangle). **H.** Shoulder anterior transversal view. Long biceps tendon sheath effusion. Long biceps tendon (star), effusion (arrow)

Test <i>Test</i>	Sposób wykonania <i>Procedure</i>	Wynik <i>Assessment</i>
Test uciskowy kaletki <i>Bursitis sign</i>	Badanie palpacyjne okolicy przedniobocznej kaletki podbarkowej palcem wskazującym i środkowym <i>The examiner palpates the anterolateral subacromial region with his or her index and middle fingers</i>	Miejscowa tkliwość przy palpacji w okolicy podbarkowej kaletki sugeruje jej proces zapalny <i>Localized tenderness to palpation in the subacromial space suggests irritation of the subacromial bursa</i>
Test mięśnia nadgrzebieniowego Jobe'a <i>Jobe supraspinatus test</i>	Przy wyprostowanej w stawie łokciowym kończynie górnej pacjent utrzymuje rękę w 90° odwiedzeniu w stawie łopatkowo-ramiennym, 30° zgięciu poziomym, w rotacji pośredniej. Badający naciska na ramię celem jego przywiedzenia <i>With the elbow extended, the patient's arm is held at 90° of abduction, 30° of horizontal flexion, and in internal-neutral and external rotation. The examiner exerts pressure on the upper arm during the abduction and horizontal flexion motion</i>	Jeśli test wywołuje ból i pacjent nie jest w stanie utrzymać ręki w odwiedzeniu, należy podejrzewać przerwanie lub patologię ścięgna lub mięśnia nadgrzebieniowego <i>Where the test elicits pain and the patient is unable to abduct the arm 90° and hold it against gravity, this indicates a tear or pathology of the supraspinatus tendon, or muscle</i>
Test bolesnego łuku I <i>Painful arc I</i>	Pasywne i aktywne odwodzenie ręki w stawie łopatkowo-ramiennym z pozycji spoczynkowej wzdłuż tułowia <i>The arm is passively and actively abducted from the rest position alongside the trunk</i>	Ból występujący w odwiedzeniu pomiędzy 70° i 120° jest objawem patologii ścięgna mięśnia nadgrzebieniowego, konfliktującej przy tym zakresie ruchu z guzkiem większym kości ramiennej i wyrostkiem barkowym łopatki. Ból zazwyczaj nie występuje powyżej 120° odwiedzenia <i>Pain occurring in abduction between 70° and 120° is a sign of a lesion of the supraspinatus tendon, which becomes impinged between the greater tubercle of the humerus and the acromion in this phase of the motion. Patients are usually free of pain above 120°</i>
Objaw opadającego ramienia <i>Drop arm sign</i>	Pozycja siedząca. Bierno odwiedzenie ramion do 90° w stawach łopatkowo-ramiennych. Utrzymanie rąk w tej pozycji bez pomocy badającego. Powolne opuszczanie rąk <i>The Patient is seated and the extended arm passively abducted 90°. The Patient is instructed to hold the arm in this position without support and then slowly lower it</i>	Niezdolność do utrzymania ręki w odwiedzeniu, z obecnością bólu lub bez niego, lub nagłe opuszczenie ręki mogą świadczyć o patologii mięśnia nadgrzebieniowego <i>Weakness in maintaining the position of the arm, with or without pain, or sudden dropping of the arm suggests a m. supraspinatus lesion</i>
Test ciasnoty Hawkinsa i Kennedy'ego <i>Hawkins and Kennedy impingement tests</i>	Badający unieruchamia jedną ręką łopatkę pacjenta, a drugą ręką przywodzi kończynę górną, ustawioną w 90° zgięciu przednim i rotacji wewnętrznej w stawie łopatkowo-ramiennym (przemieszczając kończynę na stronę przeciwną) <i>The examiner immobilizes the scapula with one hand while the other hand adducts the patient's 90°-forward-flexed and internally rotated arm (moving it toward the contralateral side of the body)</i>	Bolesność wskazuje na dodatni wynik testu <i>Pain indicates a positive test for supraspinatus pathology</i>
Test uniesienia kończyny od pośladka Gerbera <i>Gerber lift off test</i>	Pacjent grzbietem ręki dotyka swoich pleców (pośladka), kończyna górna ustawiona w rotacji wewnętrznej w stawie łopatkowo-ramiennym. Pacjent oddala rękę od pleców przeciwstawiając się badającemu, który przytrzymuje rękę badanego i jednocześnie ocenia siłę mięśnia podłopatkowego i obserwuje ruchy łopatki podczas dynamicznego obciążenia <i>The patient places the dorsum of the hand on his or her back with the arm in internal rotation. The patient then lifts the hand away from the back, the examiner should apply a load, pushing the hand toward the back to test the strength of the subscapularis and to test how the scapula acts under dynamic loading</i>	Przy przerwaniu lub niewydolności ścięgna mięśnia podłopatkowego, pacjent nie będzie w stanie pokonać oporu badającego i unieść ręki od pośladka. Kiedy ból uniemożliwia wykonanie maksymalnej rotacji wewnętrznej w stawie łopatkowo-ramiennym, można wykonać test ucisku brzucha <i>Where a tendon rupture or insufficiency of the subscapularis is present, the patient will be unable to lift the hand off the back against the examiner's resistance. Where pain renders maximum internal rotation impossible, the belly press test may be performed</i>
Test „belly press” (test ucisku brzucha) <i>Belly press test</i>	Kończyna górna w zgięciu łokciowym, dłoń położona na wysokości brzucha. Pacjent naciska dłonią na brzuch <i>The patient's forearm lies along the abdomen with the elbow flexed. The patient attempts to continue forcefully pressing arm against abdomen</i>	Przerwanie ścięgna mięśnia nadgrzebieniowego pozbawia możliwości ruchu rotacji wewnętrznej w stawie łopatkowo-ramiennym. Staw łokciowy, pod wpływem mięśnia najszerzego grzbietu i mięśnia obłego większego, odchyła się bocznie i do tyłu. Zgięcie w stawie nadgarstkowym zachowane <i>A tear in the supraspinatus tendon results in loss of the internal rotation component. The elbow deviates laterally and posteriorly under the influence of the latissimus dorsi and teres major. Flexion also occurs in the wrist</i>
Oporowy test mięśnia podgrzebieniowego <i>M. infraspinatus test</i>	Kończyny górne pacjenta w spoczynku, w 90° zgięciu w stawach łokciowych, w pewnej odległości od tułowia. Badający umieszcza swoje dłonie na grzbietach rąk badanego, który przeciwstawiając się oporowi, wykonuje rotacje zewnętrzne przedramion <i>The patient's arms should hang relaxed with the elbows flexed 90° but not quite touching the trunk. The examiner places his or her palms on the dorsum of each of the patient's hands and then asks the patient to externally rotate both forearms against the resistance of the examiners hands</i>	Ból lub osłabienie rotacji zewnętrznej wskazuje na patologię mięśnia podgrzebieniowego (rotator zewnętrzny). Jako że przerwanie ścięgien mięśni podgrzebieniowych zwykle nie wywołują bólu, osłabienie rotacji świadczy o uszkodzeniu tego mięśnia <i>Pain or weakness in external rotation indicates a disorder of the infraspinatus (external rotator). As infraspinatus tears are usually painless, weakness in rotation strongly suggests a tear in this muscle</i>
Test bolesnego łuku II <i>Painful arc II</i>	Pasywne i aktywne odwodzenie kończyny górnej w stawie łopatkowo-ramiennym z pozycji spoczynkowej wzdłuż tułowia <i>The patient's arm is passively and actively abducted from the rest position alongside the trunk</i>	Ból w rzucie stawu barkowo-obojczykowego pojawiający się w odwiedzeniu w stawie łopatkowo-ramiennym między 140° a 180° <i>Pain in the acromioclavicular joint occurs between 140° and 180° of abduction</i>
Test uciskowy stawu barkowo-obojczykowego <i>AC Joint tenderness</i>	Badanie palpacyjne stawu barkowo-obojczykowego <i>The examiner palpates the acromioclavicular joint</i>	Bolesność w rzucie stawu barkowo-obojczykowego świadczy o jego patologii <i>Localized tenderness in the acromioclavicular joint indicates pathology</i>

Test <i>Test</i>	Sposób wykonania <i>Procedure</i>	Wynik <i>Assessment</i>
Test skrzyżowanego przywodzenia <i>Cross body action</i>	Odwiedziona do 90° w stawie łopatkowo-ramiennym badana kończyna górna jest przed klatką piersiową pacjenta aktywnie przywodzona przez badającego na stronę zdrową <i>The 90° abducted arm on the affected side is forcibly adducted across the chest toward the normal side.</i>	Ból w rzucie stawu barkowo-obojczykowego świadczy o jego patologii <i>Pain in the acromioclavicular joint suggests joint pathology</i>
Test Abbotta–Saundersa <i>Abbott–Saunders test</i>	120° odwiedzenie i rotacja zewnętrzna w stawie łopatkowo-ramiennym. Podczas stopniowej rotacji wewnętrznej badający powoli opuszcza kończynę górną pacjenta, kontrolując jej ruch i jednocześnie badając palpacyjnie (palcem wskazującym lub środkowym) okolicę bruzdy międzyguzkowej kości ramiennej <i>The patient's arm is externally rotated and abducted about 120° with progressive internal rotation. The examiner slowly lowers the arm from this position. The examiner guides this motion of the patients arm with one hand while resting the other on the patients shoulder and palpating the bicipital groove with the index and middle finger</i>	Ból w rzucie bruzdy międzyguzkowej kości ramiennej lub wyczuwalny bądź słyszalny trzask sugeruje patologię ścięgna mięśnia dwugłowego ramienia (objaw podwichnięcia) <i>Pain in the region of the bicipital groove or a palpable or audible snap suggest a disorder of the biceps tendon (subluxation sign)</i>
Test dłoni zwróconej ku górze <i>Palm up test</i>	Kończyna górną pacjenta wyprostowana w stawie łokciowym, w rotacji zewnętrznej i w 90° odwiedzeniu w stawie łopatkowo-ramiennym, 30° poziomym zgięciu. Pacjent próbuje utrzymać pozycję lub odwozić i rotować kończynę górną w stawie łopatkowo-ramiennym do wewnątrz, przeciwstawiając nacisk ręki badającego <i>The patient's arm is extended in supination at 90° of abduction and 30° of horizontal flexion. The patient attempts to either maintain this position or continue to abduct and pronate the arm against the downward pressure of the examiners hand</i>	Dodatni test wywołuje bolesność w rzucie bruzdy międzyguzkowej kości ramiennej, szczególnie przy rotacji zewnętrznej w stawie łopatkowo-ramiennym, i wskazuje na zapalenie ścięgna mięśnia dwugłowego ramienia lub jego przewlekłe zapalenie (<i>tendinosis</i>) <i>A positive test elicits increased tenderness in the bicipital groove especially with the arm supinated and is indicative of bicipital tendinitis or tendinosis</i>
Test Yergasona <i>Yergason test</i>	Kończyna górną pacjenta w zgięciu 90° w stawie łokciowym, wzdłuż ciała. Badający jedną ręką bada palpacyjnie okolicę bruzdy międzyguzkowej kości ramiennej, a drugą chwytając przedramię pacjenta. Pacjent próbuje pokonać opór badającego, wykonując rotację zewnętrzną przedramienia. Uzyskuje się izolowane napięcie ścięgna mięśnia dwugłowego ramienia <i>The patient's arm is alongside the trunk and flexed 90° at the elbow. One of the examiners hands rests on the patients shoulder and palpates the bicipital groove with the index finger while the other hand grasps the patients forearm. The patient is asked to supinate the forearm against the examiners resistance. This places isolated tension on the long head of the biceps tendon</i>	Ból w rzucie bruzdy międzyguzkowej kości ramiennej jest objawem patologii ścięgna mięśnia dwugłowego ramienia, jego pochewki lub połączenia więzadłowego przez więzadło poprzeczne. Ból można wywołać przez uciśnięcie ścięgna w tym miejscu <i>Pain in the bicipital groove is a sign of a lesion of the biceps tendon, its tendon sheath or its ligamentous connection via the transverse ligament. The typical provoked pain can be increased by pressing on the tendon in the bicipital groove</i>
Objaw Huetera <i>Hueter sign</i>	Badanie w pozycji siedzącej. Kończyna górną wyprostowaną w stawie łokciowym, przedramię w rotacji zewnętrznej. Badający przytrzymuje tylną część przedramienia pacjenta, prosząc go o pokonanie oporu. <i>The patient is seated with the arm extended at the elbow and the forearm in supination. The examiner grasps the posterior aspect of the patient's forearm. The patient is then asked to flex the elbow against the resistance of the examiners hand</i>	W przypadku przerwania ścięgna głowy długiej mięśnia dwugłowego ramienia dystalnie przemieszczony brzusec mięśnia dwugłowego ramienia widoczny jest w postaci „kulki” położonej proksymalnie do stawu łokciowego <i>In a rupture of the long head of the biceps tendon, the distally displaced muscle belly can be observed as a "ball" directly proximal to the elbow</i>

Tab. 2. Zestawienie testów wykonywanych podczas badania przedmiotowego wg Buckupa i wsp.⁽¹⁵⁾

Tab. 2. Overview of the clinical examinations according to Buckup et al.⁽¹⁵⁾

predykcijną, dodatni współczynnik wiarygodności, ujemny współczynnik wiarygodności, indeks Youdena, współczynnik korelacji Pearsona oraz współczynnik κ Cohena.

Współczynnik korelacji Pearsona używano jako liniowy wskaźnik zależności pomiędzy dwoma zmiennymi (odpowiednio wynikiem badania przedmiotowego oraz wynikiem HRUS). Do analizy korelacji zgodności ocen wykorzystano współczynnik κ Cohena.

Wyniki

Średnia wieku pacjentów objętych badaniem wyniosła 54 lata, większość stanowiły kobiety. Częściej patologię dotyczyły prawego stawu łopatkowo-ramiennego (patrz tab. 4).

Badanie ultrasonograficzne ujawniło szereg nieprawidłowości (patrz tab. 5). Patologie kaletki podbarkowej

Empirical Pearson's correlation coefficient was used as an indicator of linear dependence between the two variables (clinical examination test results and HRUS examination findings respectively). In order to measure the correlation in terms of inter-rater agreement, the uni-weighted Cohen's κ coefficient was used.

Results

The median age of the patients included in the study was 54, female was the predominant gender and the right shoulder was more affected than the left one (cf. Table 4).

HRUS examination revealed a variety of pathologic findings (cf. Table 5). Pathologies of the subacromial bursa were found in 87%, of the *m. supraspinatus* tendon in 67%, of the AC joint in 24%, of the long biceps tendon in 20%, of the *m. subscapularis* tendon in 11%, of the *m. infraspinatus* tendon in 10% and

Test kliniczny <i>Clinical test</i>	Korespondująca struktura stawu łopatkowo-ramiennego <i>Assumed corresponding shoulder structure</i>
Test uciskowy kaletki <i>Bursitis sign</i>	Kaletka podbarkowa <i>Bursa subacromialis</i>
Test mięśnia nadgrzebieniowego Jobe'a <i>Jobe supraspinatus test</i>	M. nadgrzebieniowy <i>M. supraspinatus</i>
Test bolesnego łuku I <i>Painful arc I</i>	
Objaw opadającego ramienia <i>Drop arm test</i>	
Test ciasnoty Hawkinsa i Kennedy'ego <i>Hawkins and Kennedy impingement test</i>	
Test uniesienia kończyny od pośladka Gerbera <i>Gerber lift off test</i>	M. podłopatkowy <i>M. subscapularis</i>
Test ucisku brzucha <i>Belly press test</i>	
Oporowy test mięśnia podgrzebieniowego <i>Infraspinatus test</i>	M. podgrzebieniowy <i>M. infraspinatus</i>
Test uciskowy stawu barkowo-obojczykowego <i>AC joint tenderness</i>	Staw barkowo-obojczykowy <i>AC joint</i>
Test bolesnego łuku II <i>Painful arc II</i>	
Test skrzyżowanego przywodzenia <i>Cross body adduction stress test</i>	
Test Abbotta–Saundersa <i>Abbott–Saunders test</i>	Głowa długa m. dwugłowego ramienia (podwichnięcie) <i>Long biceps tendon (luxated)</i>
Test dłoni zwróconej ku górze <i>Palm up test</i>	Ściągno głowy długiej m. dwugłowego ramienia <i>Long biceps tendon</i>
Test Yergasona <i>Yergason test</i>	
Objaw Huetera <i>Hueter sign</i>	

Tab. 3. Korespondujące struktury stawu łopatkowo-ramiennego oceniane w testach klinicznych

Tab. 3. Assumed corresponding shoulder structure of the clinical tests

występowały w 87% przypadków, ścięgna mięśnia nadgrzebieniowego w 67%, stawu barkowo-obojczykowego w 24%, ścięgna głowy długiej mięśnia dwugłowego ramienia w 20%, ścięgna mięśnia podłopatkowego w 11%, ścięgna mięśnia podgrzebieniowego w 10% oraz ścięgna mięśnia piersiowego większego w 1%. Wszystkie nieprawidłowe kaletki podbarkowe były zmienione przez proces zapalny. Najczęstszymi patologiami stożka rotatorów (mięsień nadgrzebieniowy^d, mięsień podłopatkowy^e oraz mięsień podgrzebieniowy^f) były zwapnienia w obrębie ścięgien (^d51%, ^e72% i ^f60%), oprócz ich przerwania i przewlekłych zmian zapalnych (*tendinosis*). Zwapnienia w obrębie ścięgien występowały częściej u kobiet (współczynnik liczby mężczyzn/kobiet: 0,32), zwłaszcza po 30. roku życia (korelowały dodatnio wiekiem). Spośród wszystkich zwapnień ścięgien 85% dotyczyło mięśnia nadłopatkowego. Najczęstsze zmiany w stawie barkowo-obojczykowym obejmowały zwężenie szpary stawowej i obecność osteofitów. W badaniu ultrasonograficznym głowy długiej mięśnia dwugłowego ramienia stwierdzano obecność wysięku w jego pochewce ścięgnistej. Patologie tego ścięgna występowały najczęściej u mężczyzn powyżej 45. roku życia (współczynnik liczby mężczyzn/kobiet: 1,50) i były izolowane, tzn. nie stwierdzano innych patologii, poza zapaleniem kaletki, ani zmian w obrębie stawu barkowo-obojczykowego.

of the *m. pectoralis* major tendon in 1% of the cases. All pathologic subacromial bursae showed signs of inflammation. The most frequent pathology of the rotator cuff (*m. supraspinatus*^d, *m. subscapularis*^e and *m. infraspinatus*^f) was tendon calcification (^d51 %, ^e72 %, and ^f60 % of each tendon pathologies), besides tendon tear and tendinosis. Tendon calcification occurred more frequent in females (male/female = 0.32) and were found more frequently in patients older than 30 and generally correlated positively with age. Eighty-five percent of all tendon calcifications were located in the *m. supraspinatus*. The pathologically affected AC joints mostly showed joint space narrowing and osteophytes. Tendon sheath effusion was the predominant finding in the HRUS examination of the long biceps tendon. Patients older than 45 years showed more long biceps tendon pathologies than the younger and isolated (no other pathologies at the shoulder except bursitis and AC joint pathologies) long biceps tendon pathologies was more often seen in males (male/female = 1.50).

Table 6 gives an overview of the diagnostic values of clinical examinations compared with HRUS examination findings (any pathology).

Bursitis sign has a very low sensitivity (0.09) and a specificity of 1. The unweighted Cohen's κ coefficient shows a very low correlation (0.03).

Tab. 6 przedstawia porównanie wartości diagnostycznych badania przedmiotowego i ultrasonograficznego o wysokiej rozdzielczości (dla wszystkich patologii).

Test uciskowy kaletki podbarkowej ma bardzo niską czułość (0,09) i swoistość wynoszącą 1. Współczynnik κ Cohena wykazuje niewielką korelację (0,03).

Testy kliniczne stosowane w badaniu mięśnia nadgrzebieniowego (test mięśnia nadgrzebieniowego Jobe'a⁸, test bolesnego łuku I^h oraz test ciasnoty Hawkinsa i Kennedy'ego¹), niezależnie od stwierdzonej patologii, cechują się wysoką

Dane <i>Characteristic</i>	Liczba przypadków (n = 100) <i>Patients (n = 100)</i>
Wiek (lata) <i>Age (years)</i>	Średnia: 53,5 ± 14,3 (przedział 20–84) <i>mean 53.5 ± 14.3 (range 20–84)</i>
	Mediana (percentyl 50%): 54 <i>median (50% percentile) 54</i>
Płeć (mężczyzna/kobieta) <i>Sex (male/female)</i>	41/59
Staw łopatkowo-ramienny (prawy/lewy) <i>Affected shoulder site (r/l)</i>	57/43

Tab. 4. Podstawowe dane grupy chorych (n = 100)

Tab. 4. Baseline characteristics of the subjects (n = 100)

Struktura stawu łopatkowo-ramiennego <i>Shoulder structure</i>	Patologia <i>Pathology</i>	Stopień uszkodzenia <i>Tear grade</i>	Liczba przypadków (n = 100) <i>Patients (n = 100)</i>
Kaletka podbarkowa <i>Bursa subacromialis</i>			87
	Zapalenie kaletki <i>Bursitis</i>		87
M. nadgrzebieniowy <i>M. supraspinatus</i>			69
	Zwapnienia w obrębie ścięgna <i>Tendon calcification</i>		35
	Przewlekłe zapalenie ścięgna (<i>tendinosis</i>) <i>Tendinosis</i>		23
	Zwapnienia w obrębie ścięgna + przewlekłe zapalenie ścięgna (<i>tendinosis</i>) <i>Tendon calcification + tendinosis</i>		7
	Przerwanie ścięgna <i>Tendon tear</i>		29
		Niepełne <i>Partial thickness</i>	20
		Niepełne śródścięgnowe <i>Intramural</i>	2
		Pełne <i>Full thickness</i>	7
M. podłopatkowy <i>M. subscapularis</i>			11
	Zwapnienia w obrębie ścięgna <i>Tendon calcification</i>		8
	Przewlekłe zapalenie ścięgna (<i>tendinosis</i>) <i>Tendinosis</i>		2
	Zwapnienia w obrębie ścięgna + przewlekłe zapalenie ścięgna (<i>tendinosis</i>) <i>Tendon calcification + Tendinosis</i>		2
	Przerwanie ścięgna <i>Tendon tear</i>		2
		Niepełne <i>Partial thickness</i>	1
		Niepełne śródścięgnowe <i>Intramural</i>	0
		Pełne <i>Full thickness</i>	1
M. podgrzebieniowy <i>M. infraspinatus</i>			10
	Zwapnienia w obrębie ścięgna <i>Tendon calcification</i>		6
	Przewlekłe zapalenie ścięgna (<i>tendinosis</i>) <i>Tendinosis</i>		2
	Przerwanie ścięgna <i>Tendon tear</i>		2
		Niepełne <i>Partial thickness</i>	1
		Niepełne śródścięgnowe <i>Intramural</i>	0
		Pełne <i>Full thickness</i>	1

Struktura stawu łopatkowo-ramiennego <i>Shoulder structure</i>	Patologia <i>Pathology</i>	Stopień uszkodzenia <i>Tear grade</i>	Liczba przypadków (n = 100) <i>Patients (n = 100)</i>
Staw barkowo-obończykowy <i>AC joint</i>			24
	Zwężenie szpary stawowej <i>Joint space narrowing</i>		17
	Osteofity <i>Osteophytes</i>		15
	Wysięk w jamie stawowej <i>Joint effusion</i>		2
Ścięgno głowy długiej m. dwugłowego ramienia <i>Long biceps tendon</i>			20
	Wysięk w pochewce ścięgna <i>Tendon sheath effusion</i>		17
	Przewlekłe zapalenie ścięgna (<i>tendinosis</i>) <i>Tendinosis</i>		3
	Podwichnięcie <i>Subluxation</i>		1
	Przerwanie ścięgna <i>Tendon tear</i>		1
M. piersiowy większy <i>M. pectoralis major</i>			1
	Przerwanie ścięgna <i>Tendon tear</i>		1

Tab. 5. Zestawienie wyników badania ultrasonograficznego (n = 100)

Tab. 5. HRUS examination findings (n = 100)

czułością (0,81 , 0,83 , i 0,86) i niską swoistością (0,55 , 0,35 i 0,45). Dla porównania, w patologjach stożka rotatorów test opadającego ramienia^l wykazuje swoistość wynoszącą 1 i niską czułość (0,12). Wszystkie testy kliniczne mięśnia nadgrzebieniowego mają umiarkowany współczynnik korelacji Pearsona (0,36 , 0,20 , 0,33 i 0,20) oraz niewielki współczynnik κ Cohena (0,36 , 0,19 , 0,33 i 0,08). Zestawiając poziomy czułości testów mięśnia nadgrzebieniowego (test mięśnia nadgrzebieniowego Jobe'a, test bolesnego łuku I, objaw opadającego ramienia, test ciasnoty Hawkinsa i Kennedy'ego) ze stopniem przerwania ścięgna [niepełne (+), niepełne śródścięgniste (++)], zaobserwowano wzrost czułości testu wraz ze wzrostem stopnia przerwania. Wyłącznie test ciasnoty Hawkinsa i Kennedy'ego, w przypadku przerwania ścięgna nadgrzebieniowego, wykazał wysoką czułość (0,86) i swoistość (1,00).

Patologie ścięgna mięśnia podłopatkowego wykrywane były za pomocą testu uniesienia kończyny od pośladka Gerbera, który wykazał czułość rzędu 1, oraz test ucisku brzucha, który wykazał wysoką swoistość (0,73).

Oporowy test mięśnia podgrzebieniowego wykazał wysoką czułość (0,90) i swoistość (0,74). Współczynnik korelacji Pearsona wyniósł w tym przypadku 0,41 , a współczynnik κ Cohena 0,33 .

W diagnostyce zwapnień w obrębie ścięgien wszystkie testy mięśnia nadgrzebieniowego (test mięśnia nadgrzebieniowego Jobe'a^g, test bolesnego łuku I^h, test ciasnoty Hawkinsa i Kennedy'egoⁱ oraz test opadającego ramienia^l) wykazały wysoką czułość (0,91 , 0,86 , 1 , i 0,86) oraz niską swoistość (0,43 , 0,17 , 0,15 , i 0,17). Pozostałe testy stożka rotatorów (test uniesienia kończyny od pośladka Gerbera^m, test ucisku brzuchaⁿ i test oporowy mięśnia podgrzebieniowego^o)

The *m. supraspinatus* tests (Jobe supraspinatus test^g, painful arc I^h and Hawkins and Kennedy impingement testⁱ) show high sensitivities (0.81 , 0.83 , and 0.86) and low specificities (0.55 , 0.35 , and 0.45) for any pathology. As opposed to this, the drop arm test^l has a specificity of 1 and a low sensitivity (0.12) for any pathology of the rotator cuff. All *m. supraspinatus* tests have only moderate correlation as measured by the values of the empirical Pearson's correlation coefficient (0.36 , 0.20 , 0.33 , and 0.20) and only weak correlation as measured by the unweighted Cohen's κ coefficients (0.36 , 0.19 , 0.33 , and 0.08). Comparing the sensitivity of the *m. supraspinatus* tests (Jobe supraspinatus test, painful arc I, drop arm test, and Hawkins and Kennedy impingement test) versus the grade of tendon tear [partial thickness (+), intramural (++)], it was observed, that the higher the tendon tear grade, the higher the sensitivity was. Only in the case of the Hawkins and Kennedy impingement test the sensitivity of detecting partial thickness tendon tears was higher (0.80) than the sensitivity of detecting full thickness tendon tears (0.71). The drop arm test showed a high specificity (0.98) and sensitivity (0.86) for detecting full thickness supraspinatus tendon rupture. The Hawkins and Kennedy Impingement test showed a high sensitivity (0.86) and a specificity of 1 to detect a supraspinatus tendon rupture.

To detect *m. subscapularis* tendon pathology the Gerber lift off test has a sensitivity of 1, the belly press test a high specificity (0.73).

The infraspinatus test showed a high sensitivity (0.90) and specificity (0.74). Forty-one hundredths is the empirical

Struktura stawu łopatkowo-ramiennego <i>Shoulder structure</i>	Badanie przedmiotowe <i>Clinical examination</i>	Czułość <i>Sensitivity</i>	Swoistość <i>Specificity</i>	Dodatnia wartość predykcyjna <i>Positive predictive value</i>	Ujemna wartość predykcyjna <i>Negative predictive value</i>	Współ. korelacji Pearsona <i>Empirical Pearson's corr. coeff.</i>	Współ. κ Cohena <i>Unweighted Cohen's κ coeff.</i>
Kaletka podbarkowa <i>Bursa subacromialis</i>	Test uciskowy kaletki <i>Bursitis sign</i>	0,09	1	1	0,14	0,11	0,03
M. nadgrzebieniowy <i>M. supraspinatus</i>	Test mięśnia nadgrzebieniowego Jobe'a <i>Jobe supraspinatus test</i>	0,81	0,55	0,8	0,57	0,36	0,36
	Test bolesnego łuku I <i>Painful arc I</i>	0,83	0,35	0,74	0,48	0,2	0,19
	Objaw opadającego ramienia <i>Drop arm test</i>	0,12	1	1	0,34	0,2	0,08
	Test ciasnoty Hawkinsa i Kennedy'ego <i>Hawkins and Kennedy impingement test</i>	0,86	0,45	0,78	0,58	0,33	0,33
M. podłopatkowy <i>M. subscapularis</i>	Test uniesienia kończyny od poślądka Gerbera <i>Gerber lift off test</i>	1	0,55	0,22	1	0,34	0,21
	Test ucisku brzucha <i>Belly press test</i>	0,73	0,72	0,24	0,96	0,3	0,24
M. podgrzebieniowy <i>M. infraspinatus</i>	Oporowy test mięśnia podgrzebieniowego <i>Infraspinatus test</i>	0,9	0,74	0,28	0,99	0,41	0,33
Staw barkowo-obojczykowy <i>AC joint</i>	Test bolesnego łuku II <i>Painful arc II</i>	0,25	0,96	0,67	0,8	0,31	0,27
	Test uciskowy stawu barkowo-obojczykowego <i>AC joint tenderness</i>	0,38	0,99	0,9	0,83	0,52	0,45
	Test skrzyżowanego przywodzenia <i>Cross body adduction stress test</i>	0,38	0,96	0,75	0,83	0,44	0,4
Głowa długa m. dwugłowego ramienia (podwichnięcie) <i>Long biceps tendon (luxated)</i>	Test Abbotta–Saundersa <i>Abbott-Saunders test</i>	1	0,99	0,5	1	0,7	0,66
Ściągnięto głowy długiej m. dwugłowego ramienia <i>Long biceps tendon</i>	Test dłoni zwróconej ku górze <i>Palm up test</i>	0,47	0,75	0,31	0,86	0,2	0,19
	Test Yergasona <i>Yergason test</i>	0,32	0,88	0,38	0,85	0,21	0,2
	Objaw Huetera <i>Hueter sign</i>	0,05	1	1	0,81	0,2	0,04

współ. = współczynnik

corr. coeff. = correlation coefficient

Tab. 6. Wartości diagnostyczne testów używanych w badaniu przedmiotowym w porównaniu do badania ultrasonograficznego

Tab. 6. Diagnostic values of clinical examinations compared with HRUS examination findings

cechowały się niską czułością (^m0,41, ⁿ0,39 i ^o0,46) oraz wysoką swoistością (^m1, ⁿ0,91 i ^o0,96).

Przerwania ścięgien były badane we wszystkich grupach wiekowych. W grupie między 55. a 59. rokiem życia znacznie częściej występuje przerwanie niepełne, natomiast po 65. r.ż. pełne.

Wszystkie trzy testy stawu barkowo-obojczykowego (test bolesnego łuku II^a, test uciskowy stawu barkowo-obojczykowego^b, test skrzyżowanego przywodzenia^c) wykazały niską czułość (^a0,25, ^b0,38 i ^c0,38) i wysoką swoistość (^a0,96, ^b0,99 i ^c0,96). Osteofity w obrębie stawu barkowo-obojczykowego były obecne w 9 z 13 przypadków (69%) i były związane zarówno z patologiami stożka rotatorów, jak i przerwaniami ścięgna i/lub przewlekłym stanem zapalnym (*tendinosis*) w jego obrębie.

Pearson's correlation coefficient and 0.33 the unweighted Cohen's κ coefficient.

All *m. supraspinatus* tests (Jobe supraspinatus test^a, painful arc I^b, Hawkins and Kennedy impingement test^c, drop arm test^d) provided high sensitivities (^a0.91, ^b0.86, ⁱ1, ^j0.86) and low specificities (^a0.43, ^b0.17, ^o0.15, ^j0.17), in order to detect tendon calcification. The other rotator cuff tests (Gerber lift off test^m, belly press testⁿ and infraspinatus test^o) show low sensitivities (^m0.41, ⁿ0.39, and ^o0.46) and high specificities (^m1, ⁿ0.91, and ^o0.96).

Tendon tears were diagnosed across all age groups. Patients aged 55 to 59 years have significantly more often a partial thickness rupture than other patient groups and regarding people older than 65 years there is a significant accumulation of full thickness rupture.

W badaniu ścięgna głowy długiej mięśnia dwugłowego ramienia oba testy (test dłoni zwróconej ku górze^k i test Yergasona^l) mają wysoką swoistość (^k0,75 i ^l0,88) oraz niską czułość (^k0,47 i ^l0,32). Test Abbotta-Saundersa wykazał czułość równą 1 i wysoką swoistość (0,99) w ocenie podwichnięcia ścięgna głowy długiej mięśnia dwugłowego ramienia. W diagnostyce zerwania tego ścięgna objaw Huetera wykazał niską czułość (0,05) i swoistość równą 1. W 18 spośród 20 przypadków (90%) patologii ścięgna głowy długiej mięśnia dwugłowego ramienia (wysiłek w pochewce ścięgniastej, przewlekłe zmiany zapalne, podwichnięcie lub przerwanie ścięgna) towarzyszyło uszkodzenie jednego ze ścięgien stożka rotatorów.

Omówienie

Badanie przeprowadzone przez Naredo i wsp.⁽⁹⁾ wykazało brak możliwości postawienia właściwej diagnozy w oparciu wyłącznie o testy kliniczne wykonywane podczas badania przedmiotowego stawu łopatkowo-barkowego. Iagnocco i wsp. w swojej pracy⁽¹⁰⁾ udowodnili wyższą czułość i swoistość badania ultrasonograficznego w porównaniu do badania przedmiotowego. Uwzględniając powyższe, głównym celem naszego badania było poszukiwanie potencjalnej przydatności badania klinicznego w ocenie lokalizacji patologii w stawie łopatkowo-ramiennym, a ponadto ocena, czy przydatność poszczególnych testów jest zależna od rodzaju patologii. W porównaniu do badania Naredo i wsp.⁽⁹⁾ przeanalizowaliśmy większą grupę chorych, a nasze badanie przedmiotowe było bardziej szczegółowe.

HRUS jest stosunkowo tanią, niebolesną, nieinwazyjną i szybką metodą dynamicznej oceny stawu łopatkowo-barkowego. Dokładność ultrasonografii i rezonansu magnetycznego w obrazowaniu powierzchownych ścięgien, tkanek miękkich, stożka rotatorów, mięśni oraz towarzyszących patologii ścięgna głowy długiej mięśnia dwugłowego ramienia, stawu barkowo-obojęzycznego i kaletki podbarkowej⁽¹⁶⁾ jest porównywalna. Ponadto możliwość wykonania badania HRUS nie jest ograniczona przez typ budowy ciała pacjenta, klaustrofobię, trudności w leżeniu na płasko czy obecność wszczepionych urządzeń, które mogłyby oddziaływać z polem magnetycznym – jak ma to miejsce w przypadku badania metodą rezonansu magnetycznego. Z tych powodów badanie ultrasonograficzne uznano za metodę z wyboru. Należy jednak pamiętać, że rezonans magnetyczny w niektórych patologiach stawu barkowego jest metodą o znacznej przewadze, np. przy podejrzeniu uszkodzenia obróbka stawowego i aparatu ścięgniastego czy towarzyszących zmian w układzie kostnym^(17,18).

Kolejną kwestią, którą należy rozważyć, jest zależność interpretacji badania HRUS od operatora. Scheel i wsp. w swoim badaniu: *Interobserver reliability of rheumatologists performing musculoskeletal ultrasonography: results from a EULAR 'Train the trainers' course*⁽¹⁹⁾ oceniali zgodność interpretacji. Za pomocą zmodyfikowanego współczynnika zgodności κ ⁽²⁰⁾ oszacowali – dla badania stawu barkowego – zgodność ocen na 0,76, co uznali za dobry wynik. Middleton i wsp.⁽²¹⁾ uzyskali wyższy poziom zgodności ocen (92%) w diagnostyce niepełnego i pełnego przerwania stożka rotatorów. Naredo

All three AC joint tests (painful arc II^a, AC joint tenderness^b, cross body adduction stress test^c) show low sensitivities (^a0.25, ^b0.38 and ^c0.38) and high specificities (^a0.96, ^b0.99 and ^c0.96). AC osteophytes are in 9 out of total 13 cases (69%) associated with pathologies in the rotator cuff, either tendon tear or tendinosis or both.

To examine the long biceps tendon both tests (palm up test^k and Yergason test^l) have a high specificity (^k0.75 and ^l0.88) and a low sensitivity (^k0.47 and ^l0.32). The Abbott-Saunders test shows a sensitivity of 1 and a high specificity (0.99) in order to detect a long biceps tendon subluxation. The Hueter Sign has a low sensitivity (0.05) and a specificity of 1 to identify a long biceps tendon tear. In 18 out of total 20 patients (90%) with at least one long biceps tendon pathology (tendon sheath effusion, tendinosis, tendon subluxation or tendon rupture) a concomitant tendon tear of one or multiple rotator cuff tendons was noticed.

Discussion

The study of Naredo *et al.*⁽⁹⁾ showed that with the clinical tests performed in the study an exact diagnosis of the underlying shoulder pathology could not be made. Iagnocco *et al.* found in his study⁽¹⁰⁾ that the sonographic examination has a higher sensitivity and specificity than the clinical examination. Therefore, in our study the primary goal was to find out if the clinical tests are useful for detection of the location of the shoulder pathology and in a second step to examine whether some of the tests are specific for distinct pathologies. Furthermore in this study the clinical examination was more detailed and included a larger number of patients than in the study of Naredo *et al.*⁽⁹⁾

HRUS is an inexpensive, non-painful, non-invasive and fast method for a real-time and dynamic examination of the shoulder. The accuracy is comparable to MRI examination to evaluate superficial tendons and soft tissues with a high degree of resolution, including the rotator cuff and muscles, and concomitant pathology of the long biceps tendon, AC joint, and *bursa subacromialis*⁽¹⁶⁾. Furthermore HRUS is not limited by MRI contraindications, such as patient's body habitus, claustrophobia, inability to lie flat, or implanted devices not compatible with the magnetized environment in a MRI. For this reasons HRUS was chosen as the gold standard. However, there exist occasions in which HRUS is inferior to MRI examination of the shoulder. For instance if labral and ligamentous injuries are suspected, or when underlying osseous pathology is a concern^(17,18).

Another point to be considered is the interobserver variability of the HRUS examination. Scheel *et al.* evaluated in the study *Interobserver reliability of rheumatologists performing musculoskeletal ultrasonography: results from a EULAR 'Train the trainers' course*⁽¹⁹⁾ an interobserver agreement. Using modified κ index for majority agreement⁽²⁰⁾ the agreement was estimated to be 0.76 for the shoulder which was described as good. Middleton *et al.*⁽²¹⁾

i wsp.⁽²²⁾ natomiast w ocenie patologii ścięgien stawu barkowego odnotowali niski poziom zgodności ocen ($\kappa = 0,5$).

Uważa się, że zależność interpretacji badania od operatora wynika z braku standardów badania ultrasonograficznego oraz braku ujednoczonego języka opisu i definicji. W naszym badaniu te oba czynniki zostały wyeliminowane.

W ocenie wartości diagnostycznej testu mięśnia nadgrzebieniowego Jobe'a, służącego do określania lokalizacji zmian w stożku rotatorów, w naszym badaniu uzyskaliśmy wyniki podobne do wcześniej publikowanych. Leroux i wsp.⁽²³⁾ swoje wyniki oparli na zabiegach operacyjnych; czułość i swoistość testu mięśnia nadgrzebieniowego Jobe'a wyniosła odpowiednio 0,86 i 0,50. Taki poziom swoistości może wynikać z wpływu towarzyszących patologii ścięgnię głowy długiej mięśnia dwugłowego ramienia, ścięgien stożka rotatorów lub neuropatii nerwu nadłopatkowego, ujawniającego się w postaci fałszywie dodatnich wyników tego testu.

Czułość i swoistość testu bolesnego łuku I w badaniach Parka i wsp.⁽²⁴⁾ wyniosła 0,71 i 0,47, za złoty standard również obrano zabiegi operacyjne. Dodatni wynik tego testu klinicznego może wynikać z niepełnego lub pełnego przerwania stożka rotatorów, a obrzęk i zapalenie – z zapalenia kaletki oraz patologii wyrostka barkowego łopatki⁽¹⁵⁾.

W pracy Caliśa i wsp.⁽²⁵⁾ dla objawu opadającego ramienia w diagnostyce konfliktu podbarkowego wykazano czułość na poziomie 0,04 i swoistość równą 1. MacDonald i wsp.⁽²⁶⁾ dla testu ciasnoty Hawkinsa i Kennedy'ego wykazali czułość równą 0,88 i swoistość 0,43. W obu doniesieniach wyniki analizowano, obierając za złoty standard zabiegi operacyjne. Żaden z tych dwóch testów nie znajduje zastosowania w patologjach mięśnia nadgrzebieniowego, podczas gdy objaw opadającego ramienia jest idealnym testem w diagnostyce przerwania ścięgna mięśnia nadgrzebieniowego.

Przy podejrzeniu przerwania ścięgna mięśnia nadgrzebieniowego test ciasnoty Hawkinsa i Kennedy'ego cechuje się wysoką czułością i swoistością.

Za test przesiewowy w patologii ścięgna mięśnia podłopatkowego, biorąc pod uwagę czułość równą 1 i niską swoistość (0,55), można przyjąć test uniesienia kończyny od pośladka Gerbera. Natomiast testem potwierdzającym w tym przypadku może być test ucisku brzucha, który wykazał wysoką swoistość (0,72).

Podobne wyniki uzyskali Gerber and Krushell⁽²⁷⁾ (czułość testu uniesienia kończyny od pośladka Gerbera – 0,98) oraz Barth i wsp.⁽²⁸⁾ (swoistość testu ucisku brzucha – 0,98). W obu przypadkach na potrzeby analizy statystycznej za złoty standard uznano zabiegi chirurgiczne. Wartości te sugerują zastosowanie testu ucisku brzucha jako testu potwierdzającego uszkodzenie mięśnia podłopatkowego, używanego po uzyskaniu pozytywnego wyniku testu uniesienia kończyny od pośladka Gerbera.

Oporowy test mięśnia podgrzebieniowego ujawnił wysoką czułość i swoistość. W badaniu Walcha i wsp.⁽²⁹⁾ wartość

found a high agreement (92%) between the observers in the diagnosis of rotator cuff partial and full thickness tear. On the opposite Naredo *et al.*⁽²²⁾ found a low interobserver agreement ($\kappa = 0.5$) for the diagnosis of shoulder tendon lesions.

It is believed that the interobserver variabilities are low due to lacking standardization of US scanning techniques and definitions of different pathological US lesions. In this study the HRUS examiners had clear definitions of both.

Looking at previous studies, the diagnostic values of the *m. supraspinatus* tests for determining the location of the rotator cuff lesion are similar to this study. Leroux *et al.*⁽²³⁾ used surgery as the gold standard; the sensitivity and specificity of Jobe supraspinatus test for detecting tendon lesions was 0.86 and 0.50, respectively. The lacking specificity of the Jobe supraspinatus test may be explained by the fact that a present pathology of the long biceps tendon, the adjacent rotator cuff tendons or a neuropathy of the suprascapular nerve result in a false-positive test result.

The sensitivity and specificity of painful arc I calculated by Park *et al.*⁽²⁴⁾ was 0.71 and 0.47 also using surgery as the gold standard. A positive painful arc can be the result of complete or incomplete rotator cuff tears, swelling and inflammation as a result of bursitis and abnormality of the margin of the acromion⁽¹⁵⁾.

For detecting subacromial impingement the drop arm test showed a sensitivity of 0.04 and a specificity of 1, calculated by Caliś *et al.*⁽²⁵⁾ using surgery as the gold standard. In the study of MacDonald *et al.*⁽²⁶⁾ the sensitivity and specificity of Hawkins and Kennedy impingement test were 0.88 and 0.43 again using surgery as the gold standard. These two tests are not suitable for any *m. supraspinatus* pathologies but the drop arm test is an ideal test for detecting full thickness supraspinatus tendon rupture. In patients in which a tendon rupture is suspected, the Hawkins and Kennedy Impingement Tests are highly sensitive and specific for supraspinatus tendon tear.

Regarding the sensitivity of 1 but low specificity (0.55) of the Gerber lift off test and the high specificity (0.72) of the belly press test, the Gerber lift off test is suitable as screening test and the belly press test may serve as a confirmatory test for *m. subscapularis* tendon pathology.

Regarding other studies, Gerber and Krushell⁽²⁷⁾ calculated a sensitivity of 0.98 for the Gerber lift off test and Barth *et al.*⁽²⁸⁾ calculated a specificity of 0.98 for the belly press test. Both studies used surgery as the gold standard in their statistical analysis. These values suggest that the belly press test may be valuable as a confirmatory test for subscapularis muscle tear after a positive Gerber lift off test result.

The infraspinatus test showed a high sensitivity and specificity. In the study of Walch *et al.*⁽²⁹⁾ the diagnostic values of the external rotation lag sign, which is an alteration of the infraspinatus test, were calculated using surgery as the

diagnostyczna objawu opóźnienia zewnętrznej rotacji, który jest odmianą oporowego testu mięśnia podgrzebieniowego, była wyliczona przy przyjęciu za pomocą złotego standardu zabiegów operacyjnych.

W wykrywaniu uszkodzenia mięśnia podgrzebieniowego wykazano czułość i swoistość na poziomie 0,98. Dlatego omawiana odmiana oporowego testu mięśnia podgrzebieniowego może być diagnostyczna w przypadku uszkodzenia tego mięśnia.

Nasze badanie pokazuje, że w grupie pacjentów między 55. a 59. r.ż. znacznie częściej niż w innych grupach wiekowych występują niepełne przerwania ścięgien. U pacjentów powyżej 65. r.ż. dominują natomiast przerwania pełne. Podobnie Sher i wsp.⁽³⁰⁾ w swoim badaniu stwierdzili, że częstość występowania przerwań niepełnych wzrasta wraz z wiekiem. Przerwanie całkowite występuje częściej u osób starszych, a uszkodzenia pourazowe u osób młodszych są zwykle przerwaniami niepełnymi⁽³¹⁾.

Najczęstszą patologią obserwowaną w patologiach stożka rotatorów były zwapnienia w obrębie więzadeł (42% przypadków). Stan ten występował częściej u kobiet (stosunek liczby mężczyzn do kobiet = 0,32), co badano już wcześniej⁽³²⁾. Do tej pory nie wyjaśniono przyczyny tej predyspozycji. Biorąc pod uwagę lokalizację, mięsień nadgrzebieniowy był zajęty najczęściej, bo aż w 85,4% przypadków. Wykazano zależność częstości występowania zwapnień w obrębie ścięgien od wieku. W wykrywaniu tej patologii w obrębie poszczególnych ścięgien testy kliniczne mięśnia nadgrzebieniowego charakteryzują się wysoką czułością, a testy mięśni podłopatkowego i podgrzebieniowego wysoką swoistością. Objawy występują tylko w 35–45% przypadków⁽³³⁾. Zwapnienie niewywołujące żadnych dolegliwości nie objawi się pozytywnym wynikiem testu. U tych pacjentów diagnostyczną metodą jest badanie HRUS. Wykazano dodatnią korelację objawowych zwapnień w ścięgnach z obecnością sygnału w opcji dopplera mocy⁽³³⁾. W naszym badaniu nie używano opcji dopplera.

Tylko w 4 z 13 przypadków (30%) w badaniu ultrasonograficznym stożka rotatorów uwidoczniono osteofity w obrębie stawu barkowo-obojczykowego bez współistnienia przewlekłych zmian zapalnych ścięgien czy ich uszkodzenia. Dlatego w przypadku stwierdzenia osteofitów w obrębie stawu barkowo-obojczykowego należy podejrzewać uszkodzenie lub zmiany typu *tendinosis* stożka rotatorów, jako że osteofity mogą mechanicznie uszkadzać jego struktury⁽³⁵⁾.

Uwzględniając osteofity w obrębie stawu barkowo-obojczykowego, wykazano silną korelację między patologią ścięgna głowy długiej mięśnia dwugłowego ramienia a uszkodzeniem stożka rotatorów. W 18 z 20 przypadków patologii mięśnia dwugłowego ramienia (90%) współwystępowało niepełne lub pełne przerwanie stożka rotatorów. Przy niewydolności stożka rotatorów ścięgną mięśnia dwugłowego ramienia, obniżając głowę kości ramiennej, przejmuje funkcję uszkodzonego stożka rotatorów. Natomiast przy przerwaniu stożka rotatorów, wewnątrzstawowa część ścięgna mięśnia dwugłowego ramienia jest narażona na konfliktowanie z wyrostkiem barkowym łopatki⁽³⁶⁾. Dlatego ważne

gold standard. A sensitivity and specificity of each 0.98 to detect *m. infraspinatus* muscle tear was shown. Therefore the alteration of the infraspinatus test may be diagnostic of an infraspinatus muscle tear.

In this study, it is shown that patients, aged 55 to 59 years, have significantly more often a partial thickness rupture than other patient groups. Regarding people older than 65 years, there is a significant accumulation of total thickness rupture. Similar results have been reported in the study of Sher *et al.*⁽³⁰⁾ in which the prevalence of partial-thickness tears increased significantly with age. Tendon ruptures in older individuals are more often full thickness tears, traumatic ruptures in younger individuals are mainly partial-thickness tears⁽³¹⁾.

Tendon calcification was the most frequently detected pathology of the rotator cuff (42% of all cases). Female was the predominantly affected gender (male/female = 0.32), as has been reported previously⁽³²⁾. However, a further explanation for this female predominance has not yet been worked out. With regard to location, the *m. supraspinatus* was involved in 85.4% of the cases. Age was found to be associated with the frequency of tendon calcifications. The *m. supraspinatus* tests have high sensitivities and the *m. subscapularis* and *m. infraspinatus* tests have high specificities to detect calcification in their corresponding tendon. Only 35% to 45% of the individuals with tendon calcification are symptomatic⁽³³⁾. An asymptomatic tendon calcification hardly seems to provoke a positive test. In contrast, HRUS detects calcification in asymptomatic patients. A positive power Doppler signal was shown to correlate with symptomatic tendon calcifications⁽³⁴⁾. In our study Doppler signal was not used in the HRUS examination.

The HRUS examination findings of AC osteophytes with consequent rotator cuff pathologies as tendon tear and tendinosis are correlated with the according test results: only in 4 cases out of total 13 (30%) AC osteophytes occurred without tendinosis and tear. Therefore in cases with AC osteophytes rotator cuff tendon tears or tendinosis should be suspected as AC osteophytes can mechanically damage the rotator cuff⁽³⁵⁾.

As with AC osteophytes, a strong correlation between long biceps tendon pathology and rotator cuff tears was found. Eighteen out of 20 patients (90%) with biceps pathologies showed one or multiple rotator cuff tears. In cases of rotator cuff incompetence the bicipital tendon acting as a humeral head depressor has to compensate for the ruptured rotator cuff. Also, the presence of a complete rotator cuff tear exposes the intra-articular portion of the bicipital tendon to the overlying acromion and further impingement⁽³⁶⁾. Therefore if a pathologic long biceps tendon is observed one should carefully look for a rotator cuff pathology.

All three AC test results (painful arc II^a, AC joint tenderness^b, cross body adduction stress test^c) showed low sensitivities (^a0.25, ^b0.38 and ^c0.38). This can be explained by the

jest dokładne badanie stożka rotatorów u pacjentów z patologią ścięgna głowy długiej mięśnia dwugłowego ramienia.

Wszystkie trzy testy stawu barkowo-obojczykowego (test bolesnego łuku II^a, objaw bolesności w stawie barkowo-obojczykowym^b, test skrzyżowanego przywodzenia^c) wykazały niskie poziomy czułości (^a0,25, ^b0,38 i ^c0,38). Może to wynikać z faktu, że główne patologie w stawie barkowo-obojczykowym są diagnozowane za pomocą badania HRUS; zwężenie szpar stawowych oraz występowanie osteofitów mogą nie dawać objawów. Asymptomatyczne zmiany zwyrodnieniowe stawu barkowo-obojczykowego występują szczególnie często w starszych grupach wiekowych^(37,38).

Holtby i wsp.⁽³⁹⁾ wykazali czułość 0,43 i swoistość 0,79 dla testu Yergasona oraz czułość 0,32 i swoistość 0,75 dla testu dłoni zwróconej ku górze, przyjmując za złoty standard zabiegi operacyjne. W naszym badaniu uzyskaliśmy podobne wyniki.

Niezmiernie trudno jest wykonać izolowane badanie ścięgna głowy długiej mięśnia dwugłowego ramienia. Test dłoni zwróconej ku górze angażuje przednią część mięśnia naramiennego, mięsień nadgrzebieniowy, mięsień podłopatkowy i górną część mięśnia piersiowego większego. W teście Yergasona analizuje się rotację zewnętrzną przedramienia, która jest również wynikiem skurczu mięśnia odwracacza. Patologie stożka rotatorów współwystępujące z zapaleniem kaletki podbarkowej często prowadzą do wysięku w pochewce głowy długiej mięśnia dwugłowego ramienia, ze względu na połączenie tych struktur w wyniku całkowitego zerwania ścięgien stożka rotatorów.

We wszystkich badaniach wykazano wysoką częstość występowania izolowanego uszkodzenia ścięgna głowy długiej mięśnia dwugłowego ramienia u pacjentów starszych, w szczególności mężczyzn (stosunek liczby mężczyzn do kobiet – 1,50). Uszkodzenie ścięgna głowy długiej mięśnia dwugłowego ramienia częściej występuje w grupie wiekowej między 40. a 60. r.ż. oraz u mężczyzn, niezależnie od wieku^(40,41). U ludzi starszych zmiany degeneracyjne ścięgien mogą doprowadzić do ich samoistnego, nieurazowego przerwania⁽⁴²⁾.

Wnioski

W przedstawionej pracy podkreślono znaczenie znajomości czułości i swoistości poszczególnych testów stosowanych w badaniu fizykalnym stawu łopatkowo-ramiennego. Wiedza ta jest niezbędna do właściwej interpretacji badania przedmiotowego. Umożliwia również identyfikację przypadków wymagających dalszej diagnostyki obrazowej.

Istnieje niewiele wystarczająco czułych i swoistych testów klinicznych, pozwalających na rozpoznanie patologii stawu łopatkowo-ramiennego bez wykorzystania metod obrazowych. Diagnostycznym testem zerwania mięśnia nadgrzebieniowego jest objaw opadającego ramienia. W przypadku zerwania ścięgna tego mięśnia, przy podejrzeniu patologii w obrębie stożka rotatorów, pomocny jest test ciasnoty Hawkinsa i Kennedy'ego. Test uniesienia kończyny od pośladka Gerbera („*lift-off test*”) łącznie z potwierdzającym

fact that the main pathologic findings in the AC joint detectable by HRUS; joint space narrowing and osteophytes can be asymptomatic. Especially the asymptomatic osteoarthritis of the AC joint occurs frequently with aging^(37,38).

Holtby *et al.*⁽³⁹⁾ found for the Yergason test a sensitivity of 0.43 and a specificity of 0.79, for the palm up test a sensitivity of 0.32 and a specificity of 0.75 using surgery as the gold standard. These findings are in agreement with our findings.

It is very difficult to exclusively test the long biceps tendon. The palm up test includes the anterior part of the deltoid muscle as well as the *m. supraspinatus*, *m. subscapularis* and upper part of the major pectoralis muscle in its movement. The Yergason test involves a supination movement of the forearm which can also be performed by the *m. supinator*. Pathologies of the rotator cuff with concomitant subacromial bursitis often lead to a long biceps tendon sheath effusion, because the subacromial bursa communicates with the long biceps tendon sheath when a full thickness tear is present.

The fact that males (male/female = 1.50) and older patients showed more isolated long biceps tendon pathologies is in agreement with other studies. Long biceps tendon tears occur more often in patients 40–60 years of age and in male patients in general^(40,41). In the elderly degenerative tendon changes can result in ruptures without any trauma⁽⁴²⁾.

Conclusions

This study shows that knowledge of sensitivity and specificity of various clinical tests is important for the interpretation of clinical examination results and the identification of cases, for which further imaging procedures are necessary to make distinct diagnosis.

Only few clinical tests are sensitive and specific enough to allow a diagnosis without further imaging. The drop arm sign is diagnostic for full thickness *m. supraspinatus* tendon ruptures. If a rotator cuff rupture is suspected, the Hawkins Kennedy impingement test is diagnostic for *m. supraspinatus* tendon rupture. Regarding *m. subscapularis* tendon pathology, the Gerber lift off test is suitable as screening test and the belly press test serve as a confirmatory test. A positive AC joint test is diagnostic for any AC Joint pathology.

Conflict of interest

The authors have no conflicts of interest to declare.

testem „belly press” służą do oceny uszkodzenia ścięgna mięśnia podłopatkowego. Wszystkim patologiom stawu barkowo-obojczykowego towarzyszy pozytywny test uciskowy.

Konflikt interesów

Autorzy nie zgłaszają żadnego konfliktu interesów.

Piśmiennictwo / References

1. Urwin M, Symmons D, Allison T, Brammah T, Busby H, Roxby M *et al.*: Estimating the burden of musculoskeletal disorders in the community: the comparative prevalence of symptoms at different anatomical sites, and the relation to social deprivation. *Ann Rheum Dis* 1998; 57: 649–655.
2. Chard MD, Hazleman R, Hazleman BL, King RH, Reiss BB: Shoulder disorders in the elderly: a community survey. *Arthritis Rheum* 1991; 34: 766–769.
3. McCormick A, Fleming D, Charlton J; Royal College of General Practitioners; Great Britain. Office of Population Censuses and Surveys; Great Britain. Department of Health and Social Security: Morbidity statistics from general practice: fourth national study 1991–1992. London: HMSO; 1996.
4. Jones JR, Hodgson JT, Clegg TA, Elliott RC: Self-reported work-related illness in 1995. Norwich: HMSO; 1998.
5. Croft P, Pope D, Silman A. The clinical course of shoulder pain: prospective cohort study in primary care. Primary Care Rheumatology Society Shoulder Study Group. *BMJ* 1996; 313: 601–602.
6. Winters JC, Sobel JS, Groenier KH, Arendzen JH, Meyboom de Jong B: The long-term course of shoulder complaints: a prospective study in general practice. *Rheumatology* 1999; 38: 160–163.
7. Vecchio PC, Kavanagh RT, Hazleman BL, King RH: Community survey of shoulder disorders in the elderly to assess the natural history and effects of treatment. *Ann Rheum Dis* 1995; 54: 152–154.
8. Dalton SE: The shoulder. In: Hochberg MC, Silman AJ, Smolen JS, Weinblatt ME, Weisman MH (eds.): *Rheumatology*. Mosby Elsevier, Philadelphia (PA) 2011.
9. Naredo E, Aguado P, De Miguel E, Uson J, Mayordomo L, Gijon-Baños J *et al.*: Painful shoulder: comparison of physical examination and ultrasonographic findings. *Ann Rheum Dis* 2002; 61: 132–136.
10. Iagnocco A, Coari G, Leone A, Valesini G: Sonographic study of painful shoulder. *Clin Exp Rheumatol* 2003; 21: 355–358.
11. Dietschi A, Schwarzenbach HR: Der Ultraschall am Bewegungsapparat – Möglichkeiten und Grenzen. *Praxis* 2012; 101: 1193–1195.
12. Ultraschall Schulter: <http://www.locomo.ch/administration/Ultraschall%20Schulter.Pathologie.pdf>.
13. European Society of Musculoskeletal Radiology: http://www.essr.org/cms/website.php?id=/en/index/educational_material.htm.
14. Backhaus M, Burmester GR, Gerber T, Grassi W, Machold KP, Swen WA *et al.*: Guidelines for musculoskeletal ultrasound in rheumatology. *Ann Rheum Dis* 2001; 60: 641–649.
15. Buckup K, Buckup J: Klinische Tests an Knochen, Gelenken und Muskeln: Untersuchungen – Zeichen – Phänomene. Georg Thieme Verlag KG, Stuttgart 2012.
16. Yablon CM, Bedi A, Morag Y, Jacobson JA: Ultrasonography of the shoulder with arthroscopic correlation. *Clin Sports Med* 2013; 32: 391–408.
17. Nelson MC, Leather GP, Nirschl RP, Petrone FA, Freedman MT: Evaluation of the painful shoulder. A prospective comparison of magnetic resonance imaging, computerized tomographic arthrography, ultrasonography, and operative findings. *J Bone Joint Surg Am* 1991; 73: 707–716.
18. Read JW, Perko M: Shoulder ultrasound: diagnostic accuracy for impingement syndrome, rotator cuff tear, and biceps tendon pathology. *J Shoulder Elbow Surg* 1998; 7: 264–271.
19. Scheel AK, Schmidt WA, Hermann KG, Bruyn GA, D’Agostino MA, Grassi W *et al.*: Interobserver reliability of rheumatologists performing musculoskeletal ultrasonography: results from a EULAR “Train the trainers” course. *Ann Rheum Dis* 2005; 64: 1043–1049.
20. Craig RT: Generalization of Scott’s index of intercoder agreement. *Public Opinion Quarterly* 1981; 45: 260–264.
21. Middleton WD, Teefey SA, Yamaguchi K: Sonography of the rotator cuff: analysis of interobserver variability. *AJR Am J Roentgenol* 2004; 183: 1465–1468.
22. Naredo E, Möller I, Moragues C, de Agustín JJ, Scheel AK, Grassi W *et al.*: Interobserver reliability in musculoskeletal ultrasonography: results from a “Teach the Teachers” rheumatologist course. *Ann Rheum Dis* 2006; 65: 14–19.
23. Leroux JL, Thomas E, Bonnel F, Blotman F: Diagnostic value of clinical tests for shoulder impingement syndrome. *Rev Rhum Engl Ed* 1995; 62: 423–428.
24. Park HB, Yokota A, Gill HS, El Rassi G, McFarland EG: Diagnostic accuracy of clinical tests for the different degrees of subacromial impingement syndrome. *J Bone Joint Surg Am* 2005; 87: 1446–1455.
25. Caliş M, Akgün K, Birtane M, Karacan I, Caliş H, Tüzün F: Diagnostic values of clinical diagnostic tests in subacromial impingement syndrome. *Ann Rheum Dis* 2000; 59: 44–47.
26. MacDonald PB, Clark P, Sutherland K: An analysis of the diagnostic accuracy of the Hawkins and Neer subacromial impingement signs. *J Shoulder Elbow Surg* 2000; 9: 299–301.
27. Gerber C, Krushell RJ: Isolated rupture of the tendon of the subscapularis muscle. Clinical features in 16 cases. *J Bone Joint Surg Br* 1991; 73: 389–394.
28. Barth JR, Burkhart SS, De Beer JF: The bear-hug test: a new and sensitive test for diagnosing a subscapularis tear. *Arthroscopy* 2006; 22: 1076–1084.
29. Walch G, Boulahia A, Calderone S, Robinson AH: The ‘dropping’ and ‘hornblower’s’ signs in evaluation of rotator-cuff tears. *J Bone Joint Surg Br* 1998; 80: 624–628.
30. Sher JS, Uribe JW, Posada A, Murphy BJ, Zlatkin MB: Abnormal findings on magnetic resonance images of asymptomatic shoulders. *J Bone Joint Surg Am* 1995; 77: 10–15.
31. Yamamoto A, Takagishi K, Osawa T, Yanagawa T, Nakajima D, Shitara H: Prevalence and risk factors of a rotator cuff tear in the general population. *J Shoulder Elbow Surg* 2010; 19: 116–120.
32. Speed CA, Hazleman BL: Calcific tendinitis of the shoulder. *N Engl J Med* 1999; 340: 1582–1584.
33. Bosworth BM: Examination of the shoulder for calcium deposits. *J Bone Joint Surg Am* 1941; 23: 567–577.
34. Le Goff B, Berthelot JM, Guillot P, Glémarec J, Maugars Y: Assessment of calcific tendinitis of rotator cuff by ultrasonography: Comparison between symptomatic and asymptomatic shoulders. *Joint Bone Spine* 2010; 77: 258–263.
35. Buttaci CJ, Stitik TP, Yonclas PP, Foye PM: Osteoarthritis of the acromioclavicular joint: a review of anatomy, biomechanics, diagnosis, and treatment. *Am J Phys Med Rehabil* 2004; 83: 791–797.
36. Murthi AM, Vosburgh CL, Neviasser TJ: The incidence of pathologic changes of the long head of the biceps tendon. *J Shoulder Elbow Surg* 2000; 9: 382–385.
37. Stein BE, Wiater JM, Pfaff HC, Bigliani LU, Levine WN: Detection of acromioclavicular joint pathology in asymptomatic shoulders with magnetic resonance imaging. *J Shoulder Elbow Surg* 2001; 10: 204–208.
38. Bonsell S, Pearsall AW 4th, Heitman RJ, Helms CA, Major NM, Speer KP: The relationship of age, gender, and degenerative changes observed on radiographs of the shoulder in asymptomatic individuals. *J Bone Joint Surg Br* 2000; 82: 1135–1139.
39. Holtby R, Razmjou H: Accuracy of the Speed’s and Yergason’s tests in detecting biceps pathology and SLAP lesions: Comparison with arthroscopic findings. *Arthroscopy* 2004; 20: 231–236.
40. Carter AN, Erikson SM: Proximal biceps tendon rupture: primarily an injury of middle age. *Phys Sportsmed* 1999; 27: 95–101.
41. Miller R, Dlabach J: Sports medicine. In: Canale ST, Beaty JH (eds.): *Campbell’s operative orthopaedics*, 11th ed. Mosby Elsevier, Philadelphia (PA) 2007: 2601–775.
42. Kannus P, Józsa L: Histopathological changes preceding spontaneous rupture of the tendon. A controlled study of 891 patients. *J Bone Joint Surg Am* 1991; 73: 1507–1525.
43. Tamborrini G: *Musculoskeletal Ultrasound of the Shoulder: Sonoanatomy*. Books on Demand, 2013.
44. Tamborrini G, Marx C: *Muskuloskeletaler Ultraschall – 2nd edition*. Books on Demand, 2014.