



Since January 2020 Elsevier has created a COVID-19 resource centre with free information in English and Mandarin on the novel coronavirus COVID-19. The COVID-19 resource centre is hosted on Elsevier Connect, the company's public news and information website.

Elsevier hereby grants permission to make all its COVID-19-related research that is available on the COVID-19 resource centre - including this research content - immediately available in PubMed Central and other publicly funded repositories, such as the WHO COVID database with rights for unrestricted research re-use and analyses in any form or by any means with acknowledgement of the original source. These permissions are granted for free by Elsevier for as long as the COVID-19 resource centre remains active.



Cartas al Director

Respuesta a «Colecistitis enfisematosa en un paciente con sospecha de infección por SARS-CoV-2»

Response to «Emphysematous cholecystitis in suspected SARS-CoV-2 infection»



Sr. Director:

Hemos leído con especial interés la reseña e imagen del paciente descrito por Bernabeu García et al.¹ en el que se detalla el caso clínico de una colecistitis enfisematosa ante la sospecha de infección por SARS-CoV-2, debido a que recientemente hemos atendido una situación clínica similar.

Describiéndola brevemente, presentamos el caso de una paciente de 87 años portadora de marcapasos por fibrilación auricular y cardiopatía hipertensiva, en tratamiento con acenocumarol, digoxina y antihipertensivos, que consultaba tras una semana de malestar general, dificultad respiratoria y dolor abdominal de mayor focalización en hipocondrio derecho. Negaba fiebre, náuseas o vómitos.

En urgencias se extrajo analítica sanguínea en la que destacaba una creatinina de 3,18 mg/dl, bilirrubina 3,03 mg/dl, LDH 288 U/l, ferritina 474 ng/ml, dímero D 3,45 mg/l, así como una leucocitosis de $29,6 \times 10^9/l$ (neutrofilia al 92%) junto con una proteína C reactiva de 455 mg/dl.

Dada la situación de pandemia en la que nos encontramos, la primera sospecha diagnóstica que se instauró fue insuficiencia respiratoria global en el contexto de insuficiencia cardíaca descompensada, con posible sobreinfección por virus SARS-CoV-2. Sin embargo, la PCR por frotis de nasofaringe y orofaringe era negativa.

Se decidió complementar el estudio con una radiografía de tórax, en la que se evidenciaban unos hilios pulmonares congestivos y un pequeño derrame pulmonar izquierdo (fig. 1) y con un escáner toracoabdominal. Este último mostraba un engrosamiento peribronquial y algunas atelectasias laminares bibasales, así como una vesícula biliar con un importante enfisema parietal, líquido perivesicular y rarefacción de la grasa adyacente sugerente de colecistitis enfisematosa (fig. 2). Si bien en nuestro paciente, a diferencia del caso de Bernabeu García

et al.¹ se planteó el tratamiento quirúrgico además de la cobertura antibiótica, el desenlace acabó siendo igual de funesto.

Analizando estudios recientemente aportados como la encuesta nacional sobre tratamiento de las coleditiasis², se estimaba un riesgo anual del 1-3% en complicaciones relacionadas con coleditiasis debido a la suspensión de cirugías electivas ante la situación de pandemia, muchas de estas complicaciones acabarán presentándose como colecistitis que requieran tratamiento urgente. Nuestro paciente parece resaltar también, el hecho de que se presentan casos más evolucionados^{3,4}, quizás aún por el miedo al contagio intrahospitalario o la demora en la consulta de los síntomas o al acceso hospitalario, pero además nos impresiona, de forma

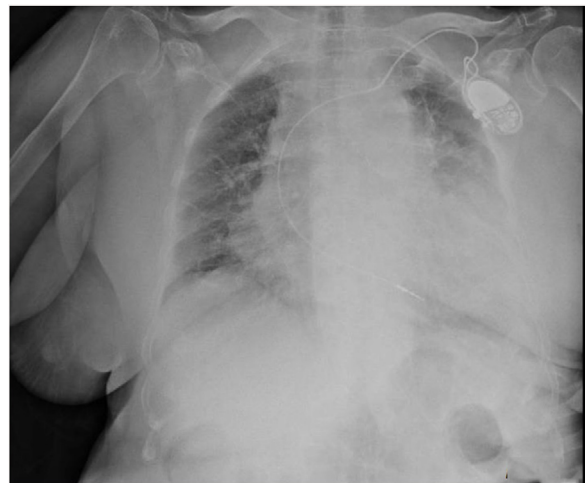

Figura 1 – Radiografía de tórax urgente, en la que se evidenciaban unos hilios pulmonares congestivos, un pequeño derrame pulmonar izquierdo e importante cardiomegalia.

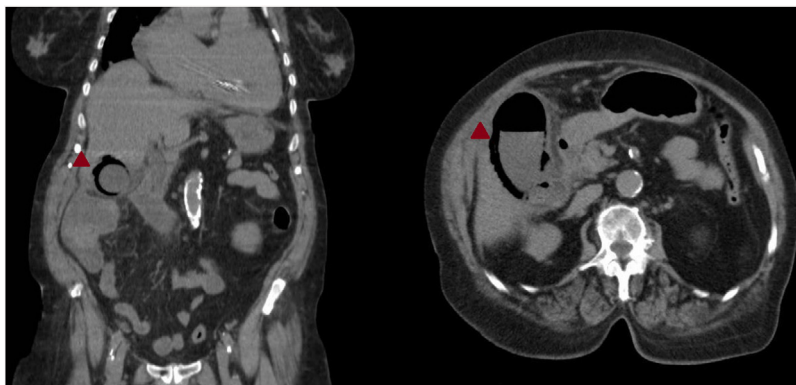


Figura 2 – Escáner toracoabdominal, en plano coronal y transversal, en el que se evidencia una colecistitis enfisematosa, con rarefacción de la grasa adyacente y un importante enfisema parietal.

subjetiva, la variación en el enfoque diagnóstico en pacientes ancianos con enfermedades cardiorrespiratorias previas, donde la primera sospecha diagnóstica recae ahora sobre la infección por SARS-CoV-2 si la clínica abdominal no es muy evidente. Si bien no encontramos actualmente estudios o datos que avalen concretamente esta percepción, sería interesante su elaboración, ya que puede suponer otro factor más que aumente la demora en el tratamiento quirúrgico, enfrentándonos con casos clínicos cada vez más complejos.

BIBLIOGRAFÍA

1. Bernabeu García A, de la Cruz Verdun J, Suñol Sala X. Colecistitis enfisematosa en sospecha de infección por SARS-CoV-2. *Cir Esp.* 2020. <http://dx.doi.org/10.1016/j.ciresp.2020.07.015>.
2. Ielpo B, Prieto M, Ortega I, Balibrea JM, Rubio-Pérez I, Juvany M, et al. National survey on the treatment of cholelithiasis in Spain during the initial period of the COVID-19 pandemic. *Cir Esp.* 2020. <http://dx.doi.org/10.1016/j.ciresp.2020.07.001>.
3. Virosta MG, Ortega I, Ferrero E, Picardo AL. Retraso diagnóstico durante la pandemia por COVID-19, absceso

- hepático secundario a colecistitis aguda litiasica. *Cir Esp.* 2020. <http://dx.doi.org/10.1016/j.ciresp.2020.04.010>.
4. Cano-Valderrama O, Morales X, Ferrigni CJ, Martin-Antona E, Turrado V, García A, et al. Reduction in emergency surgery activity during COVID-19 pandemic in three Spanish hospitals. *BJS.* 2020;107:e239.

Javier Gómez Sánchez*, Juan Alfredo Ubiña Martínez y Fernando Expósito Sequera

Servicio de Cirugía General y del Aparato Digestivo, Hospital de Baza, Baza, Granada, España

* Autor para correspondencia.

Correo electrónico: Javiergomezsanchez.jg@gmail.com (J. Gómez Sánchez).

<https://doi.org/10.1016/j.ciresp.2020.10.012>
0009-739X/

© 2020 AEC. Publicado por Elsevier España, S.L.U. Todos los derechos reservados.

Respuesta a «Encuesta nacional sobre el tratamiento de la apendicitis aguda en España durante la fase inicial de la pandemia por COVID-19»



Response to «National survey on the treatment of acute appendicitis in Spain during the initial period of the COVID-19 pandemic»

Sr. Director:

Hemos leído con interés el artículo de Prieto et al.¹ acerca de la encuesta sobre el tratamiento de la apendicitis aguda durante

la pandemia por COVID-19, al cual nos gustaría sumar la experiencia de nuestro centro.

Hemos tenido la percepción de que la afección quirúrgica urgente se había presentado durante este periodo en fases más evolucionadas, lo que se atribuía al estado de confina-