



IMÁGENES

Alopecia focal en niña de 7 años

Focal hair loss in a 7-year old infant

Pablo Villagrasa-Boli^{a,*}, Juan Monte-Serrano^a y Patricia Arbues-Espinosa^b^a Servicio de Dermatología y Venereología, Hospital Clínico Universitario Lozano Blesa, IIS Aragón, Zaragoza, España^b Centro de Salud Delicias Norte, Sector sanitario Zaragoza III, Zaragoza, España

Presentamos el caso de una niña de 7 años sin antecedentes médicos de interés, atendida en urgencias por pérdida de cabello en la región interparietal, desde hacía un mes, sin prurito ni otros síntomas sistémicos acompañantes.

Al realizar la historia clínica, los progenitores no identificaron ningún factor físico desencadenante del cuadro, pero sí que manifestaron que comenzaron a acusar la pérdida de cabello tras el cambio del horario laboral del padre de la paciente. A consecuencia del mismo, se había reducido el número de actividades que realizaban ambos de manera conjunta. A pesar de lo mismo, la conducta de la paciente permanecía aparentemente inalterada tanto en el ámbito doméstico como en el escolar.

En la exploración física, se observó una placa de alopecia focal, no cicatricial, en línea media sagital del cuero cabelludo (fig. 1A), sin signos inflamatorios y con *pull test* negativo. Al examen tricoscópico se identificó la presencia de pelos en «v», pelos enroscados y tallos pilosos rotos con distinta longitud junto con costras hemorrágicas dispersas (fig. 1B). No existían otros signos tricoscópicos valorables, ni alteraciones epidérmicas a nivel interfolicular. En el resto del cuero cabelludo y de la superficie corporal no existía ninguna otra lesión tegumentaria.

Se realizaron estudios de función tiroidea y de metabolismo del hierro, que fueron normales. También se solicitó un cultivo de hongos que resultó negativo.

Todos estos hallazgos, junto con la ausencia de otros datos sugestivos de *tinea capitis* o alopecia areata, y la identificación de factores estresantes socio-familiares de reciente aparición que precedieron al inicio de los síntomas, apoyaron el diagnóstico de tricotilomanía¹.

Tras ello, se informó a los padres de la naturaleza del proceso y el origen psicógeno del mismo, se inició tratamiento con N-acetilcisteína oral y se remitió a la paciente a consultas de salud mental infanto-juvenil.

Pasado un mes, se objetivó repoblación parcial del área frontal, pero progresión a nivel occipital, con idénticos hallazgos tricoscópicos a los mostrados previamente. El rendimiento escolar de la paciente, así como su desempeño en las tareas diarias continuaban sin sufrir merma alguna.

En la revisión tras 2 meses de su primera consulta, se constató la repoblación de las áreas afectadas y desaparición de los hallazgos tricoscópicos (fig. 2), sin zonas de alopecia cicatricial irreversible, como es de esperar en el presente proceso.

En el diagnóstico diferencial de la alopecia focal no cicatricial infantil distinguimos 3 entidades²: *tinea capitis*, alopecia areata y alopecias traccionales. La presencia de factores psicosociales estresantes desencadenantes, la evolución clínica, el cultivo fúngico negativo, la existencia de datos tricoscópicos compatibles con tricotilomanía y la

* Autor para correspondencia.

Correo electrónico: pabovillaboli@gmail.com
(P. Villagrasa-Boli).

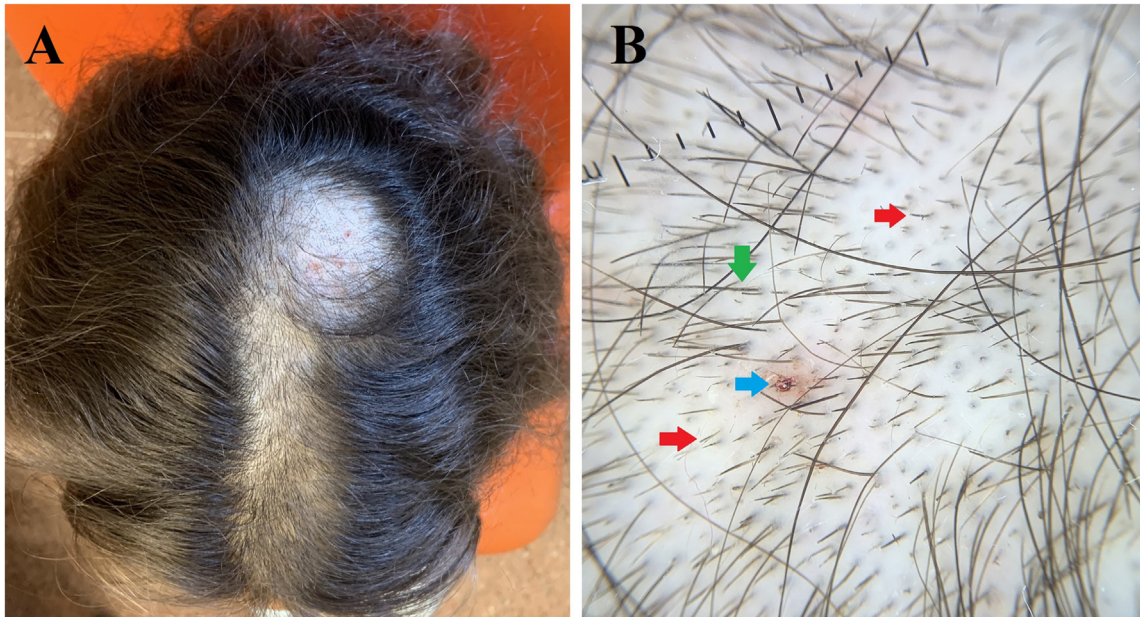


Figura 1 A. Aspecto clínico del cuero cabelludo de la paciente, con mayor afectación frontal y costras hemorrágicas occipitales. B. Detalle tricoscópico. *Flecha roja*: pelo en «v». *Flecha amarilla*: pelo enroscado. *Flechas verdes*: pelos rotos en diferentes alturas.

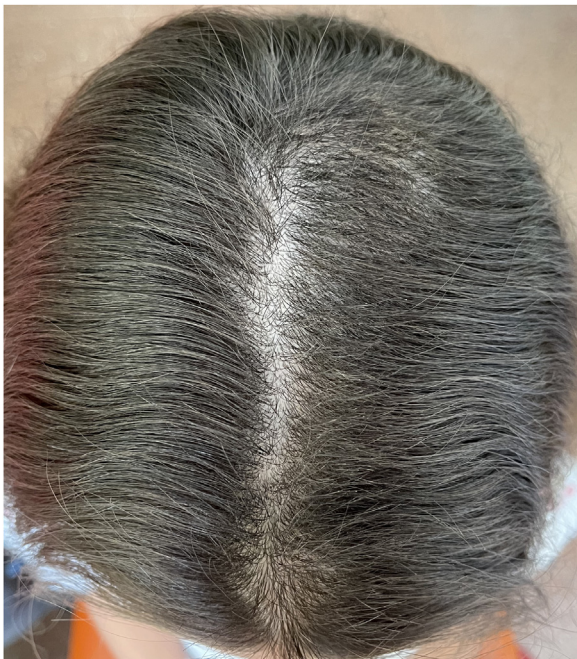

Figura 2 Repoblación del área frontal y occipital, sin áreas de alopecia cicatricial permanente.

ausencia de otros sugestivos de alopecia areata (pelos en signo de exclamación, puntos negros o amarillos) o de *tinea capitis* (pelos en coma, sacacorchos, zigzag o código morse) fueron determinantes para el diagnóstico.

La correcta filiación de estas entidades es de capital importancia, puesto que ante errores en la misma se podría

someter al paciente a tratamientos tópicos o sistémicos innecesarios, con los consecuentes costes directos e indirectos de los mismos y posibilidad de aparición de efectos adversos.

Para el tratamiento de la tricotilomanía, clásicamente se han empleado tratamientos psicofarmacológicos como anti-depresivos y antipsicóticos, y fármacos que actúan sobre el control de impulsos como la N-acetilcisteína. Sin embargo, resulta fundamental el abordaje cognitivo-conductual³ y la intervención sociofamiliar para intentar detectar los factores desencadenantes o agravantes del cuadro.

Financiación

Para la elaboración del presente artículo no se ha recibido ningún tipo de ayuda ni financiación económica por parte de entidades públicas o privadas.

Conflicto de intereses

Los autores declaran no tener ningún conflicto de intereses.

Bibliografía

1. Rakowska A, Slowinska M, Olszewska M, Rudnicka L. New Trichoscopy Findings in Trichotillomania: Flame Hairs, V-sign, Hook Hairs, Hair Powder Tulip Hairs. *Acta Derm. Venereol.* 2014;94:303-6.
2. Castelo-Soccio L. Diagnosis and Management of Alopecia in Children. *Pediatr Clin North Am.* 2014;61:427-42.
3. Grant J, Chamberlain S. Trichotillomania. *Am J Psychiatry.* 2016;173:868-74.