

## Carta al Director

Roberto Vates<sup>1</sup>  
Sergio Julio Rodríguez<sup>1</sup>  
M<sup>a</sup> Eugenia Martínez<sup>2</sup>  
José Antonio Martínez<sup>3</sup>

# Experiencia clínica sobre un caso de osteomielitis tratado con dalbavancina

<sup>1</sup>Medicina Interna. Hospital Universitario de Getafe (Getafe, Madrid)  
<sup>2</sup>Servicio de Farmacia. Hospital Universitario de Getafe (Getafe, Madrid)  
<sup>3</sup>Servicio de Medicina Interna. Hospital Infanta Cristina (Parla, Madrid)

### Article history

Received: 6 April 2017; Revision Requested: 30 May 2018; Revision Received: 2 June 2018; Accepted: 4 June 2018

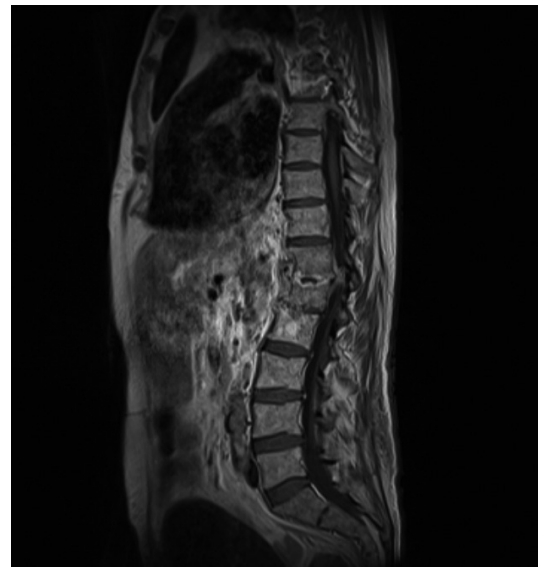
Sr. Editor: Presentamos el caso de un varón de 72 años hipertenso, diabético, dislipémico y con fibrilación auricular anticoagulada. En 2014 presentó una fractura traumática abierta de grado 2 bimalleolar de tibia derecha, precisando material de osteosíntesis. Posteriormente, en abril de 2015 se le implantó una prótesis vascular ileofemoral derecha por isquemia crónica de grado IV en miembro inferior derecho.

En septiembre de ese mismo año se objetivó un hematoma en miembro inferior secundario a un síncope, con bacteriemia por *Staphylococcus aureus* resistente a meticilina (SAMR) que fue tratada con vancomicina. Más adelante, en diciembre de 2015 ingresó en UCI por sepsis urológica con fracaso renal agudo (biopsia renal: nefritis inmunoalérgica, precisando glucocorticoides) con urocultivo y hemocultivos positivos para SAMR, en este contexto se sospechó espondilodiscitis que se decidió tratar con daptomicina más rifampicina. Tras un mes de tratamiento con daptomicina volvió a presentar fiebre con hemocultivos positivos para SAMR descartándose endocarditis.

En estas circunstancias, se derivó a nuestro hospital al servicio de Traumatología e ingresó en Medicina Interna persistiendo bacteriemia por SAMR. Se detectó un absceso con hematoma en el psoas izquierdo que se drenó, aislándose SAMR.

Se sustituyó vancomicina por daptomicina ajustada a función renal; presentando a la semana hemocultivos negativos. Al mes se realizó un TC de control del absceso (retirándose catéter de drenaje del mismo) objetivándose una espondilodiscitis D12-L1. En ese mismo tiempo se practicó un PET-TC compatible con infección del bypass ileo femoral

derecho. Bajo estas circunstancias se continuó tratamiento con vancomicina. Finalmente se retiró el bypass ileofemoral, aislándose SAMR en las muestras del mismo. Más tarde en RMN columna dorsolumbar se observaron alteraciones compatibles con espondilodiscitis D12-L1 con absceso epidural y paravertebral (figura 1).



**Figura 1** RMN lumbar previa tratamiento con dalbavancina: Importante afectación del platillo inferior de D12 y superior de L1 con destrucción de los mismos, captación de contraste tras la introducción de gadolinio todos en el contexto de la espondilodiscitis existente. Pequeña colección epidural anterior de 5 mm.

Correspondencia:  
Roberto Vates Gómez.  
Medicina Interna. Hospital Universitario de Getafe. Carretera de Toledo Km 12,500 28905.  
E-mail: Roberto.vates@salud.madrid.org

En este contexto, de acuerdo con traumatología y debido a la estabilidad de la columna, la ausencia de compromiso neurológico y que ya se había retirado el foco de infección (bypass), se optó por un tratamiento antimicrobiano médico durante 8 semanas más, a ser posible vía oral (un mes después de la cirugía vascular y recibiendo daptomicina).

Pero como el tratamiento prolongado por vía oral para SAMR con trimetoprim-sulfametoxazol o linezolid no parecía el más adecuado en un paciente con insuficiencia renal, se optó por dalbavancina.

Dalbavancina es un antibiótico lipoglicopeptido semi-sintético de administración intravenosa con una vida media plasmática larga que permite dosis semanales. Tiene una actividad intrínseca frente a SARM mayor que la de teicoplanina y vancomicina [1,2] y ha sido aprobado para el tratamiento de infecciones agudas de la piel y partes blandas en adultos.

Dalbavancina parecía una buena alternativa de tratamiento en nuestro caso ya que evitaba la necesidad de ingreso hospitalario y un catéter permanente para la administración diaria con otras opciones intravenosas, aunque no está indicada en ficha técnica para el tratamiento de osteomielitis. Solon et al., en 2007 en un estudio con animales analizaron la distribución de dalbavancina en hueso utilizando técnicas radiométricas, observando altas concentraciones pasadas dos semanas [3]. Posteriormente Citron et al., en 2014 compararon la actividad *in vitro* de dalbavancina y otros siete agentes frente a distintas especies de *Staphylococcus* aislados en cultivo provenientes de osteomielitis, concluyendo que

dalbavancina tenía la menor CMI a excepción de rifampicina, siendo 8 veces menor que vancomicina y 16 que linezolid [4]. Dunne et al., (2014) realizaron dos estudios fase I (sujetos sanos) ofreciendo datos sobre la dosis de dalbavancina para el tratamiento de osteomielitis, observando que se distribuye en hueso y tejido articular con concentraciones que exceden la CMI para *S. aureus* [5]. Más recientemente Knafl et al., (2016) observaron como este antibiótico reducía exitosamente SARM en biofilms. En base a estos datos, dalbavancina podría ser una opción prometedora para el tratamiento de infecciones en hueso, incluso las asociadas a biofilms [6]. En nuestro caso se utilizó dalbavancina en uso compasivo para tratamiento de espondilodiscitis (primera dosis de carga con 750 mg y después siete dosis semanales de 375 mg, ajustado a función renal). Tras ello, la RMN de control mostró cambios favorables en la espondilodiscitis y una reducción del absceso paravertebral en más de un 80% (figura 2).

En nuestra experiencia dalbavancina promete ser un antibiótico muy útil en la consolidación del tratamiento prolongado de las infecciones osteoarticulares por SAMR, permitiendo garantizar su cumplimiento y externalizar al paciente sin necesidad de vías venosas ni terapia secuencial oral. No obstante, se requieren más estudios para confirmar su efectividad en este campo.

## FINANCIACIÓN

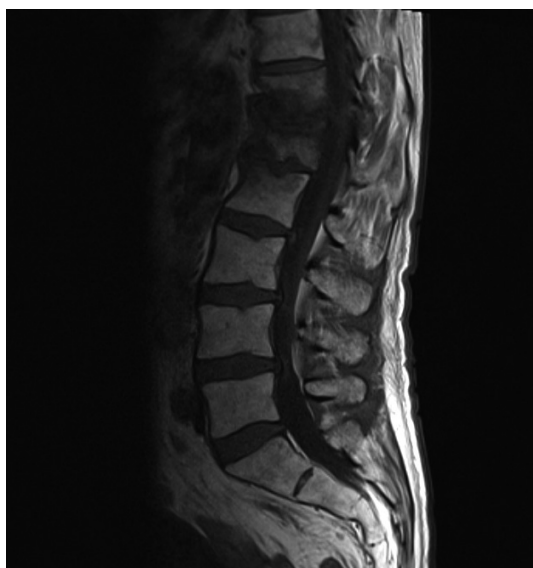Los autores no han recibido financiación para la realización de este trabajo.

## CONFLICTO DE INTERESES

Los autores declaran no tener ningún conflicto de intereses.

## BIBLIOGRAFÍA

1. Jones RN, Sader HS, Flamm RK. Update of dalbavancin spectrum and potency in the USA: report from the SENTRY Antimicrobial Surveillance Program (2011). *Diagn Microbiol Infect Dis* 2013; 75: 304–7. DOI: 10.1016/j.diagmicrobio.2012.11.024
2. Boucher HW, Wilcox M, Talbot GH, Puttagunta S, Das AF, Dunne MWI. Once-weekly dalbavancin versus daily conventional therapy for skin infection. *N Engl J Med* 2014; 370: 2169–79. DOI: 10.1056/NEJMoa1310480
3. Solon EG, Dowell JA, Lee J, King SP, Damle BD. Distribution of radioactivity in bone and related structures following administration dalbavancin to New Zealand White rabbits. *Antimicrob Agents Chemother* 2007; 51:3008–3010. DOI: 10.1128/AAC.00020-07
4. Citron DM Tyrrell KL; Goldstein EJ. Comparative in vitro activities of dalbavancin and seven comparator agents against 41 *Staphylococcus* species cultured from osteomyelitis infections and 18 VISA and hVISA strains. *Diagn Microbiol Infect Dis* 2014; 79:438–440. DOI: 10.1016/j.diagmicrobio.2014.05.014



**Figura 2** RMN lumbar tras tratamiento con dalbavancina: Cambios de espondilodiscitis desde T12 hasta L1, con cifosis local secundaria. Reducción del absceso paravertebral, más de un 80% de su tamaño.

5. Dunne MW, Sailaja Puttagunta, Craig R. Sprenger. Antimicrob. Extended-Duration Dosing and Distribution of Dalbavancin into Bone and Articular Tissue. *Antimicrob Agents Chemother* 2015; 59:1849-1855. DOI: 10.1128/AAC.04550-14
6. Knalf D, Tobudic S, Cheng SC, Bellamy DR, Thalhammer F. Dalbavancin reduces biofilms of methicillin-resistant *Staphylococcus aureus* (MRSA) and methicillin-resistant *Staphylococcus epidermidis* (MRSE). *Eur J Clin Microbiol Infect Dis*. 2016; 36:677-80. DOI: 10.1007/s10096-016-2845-z