



# Venöse retinale Gefäßverschlüsse

## Intravitreale Therapien und Strategien zur Behandlung des Makulaödems

Lars-Olof Hattenbach<sup>1</sup> · Argyrios Chronopoulos<sup>1</sup> · Nicolas Feltgen<sup>2</sup><sup>1</sup> Augenklinik, Klinikum Ludwigshafen, Ludwigshafen, Deutschland<sup>2</sup> Universitäts-Augenklinik Göttingen, Göttingen, Deutschland

### In diesem Beitrag

- Grundprinzipien der Therapie des RVO („retinal vein occlusion“)-assoziierten Makulaödems
- Wirksamkeit der Therapie mit VEGF-Inhibitoren
- Wirksamkeit intravitrealer Steroide
- Anti-VEGF versus intravitreale Steroide
- Kombinierte intravitreale Injektionstherapien
- Therapiebeginn
- Therapieintensität
- Therapiedauer
- Wirkstoffwechsel (Switching)
- Therapiestrategien
- Aktuelle Aspekte der Stellungnahme der Fachgesellschaften zur Therapie des Makulaödems bei venösen retinalen Gefäßverschlüssen

### Zusammenfassung

Intravitreale Injektionstherapien zur Behandlung des Makulaödems als Ausdruck von Schrankenstörungen stellen den zentralen Ansatz in der Therapie venöser retinaler Gefäßverschlüsse dar. Im Gegensatz zur diabetischen Retinopathie oder der neovaskulären altersbedingten Makuladegeneration kann dabei eine dauerhafte, vollständige funktionelle und morphologische Wiederherstellung erreicht werden, da venöse retinale Gefäßverschlüsse in der Regel zwar mit Risikofaktoren assoziiert sind, jedoch nicht als Manifestationsform einer systemischen oder degenerativen Grunderkrankung einen zwangsläufig chronischen Charakter aufweisen. Eine dauerhaft erfolgreiche Therapie des RVO („retinal vein occlusion“)-assoziierten Makulaödems setzt allerdings eine möglichst intensive und mitunter langfristig fortgesetzte Behandlung mit VEGF („vascular endothelial growth factor“)-Hemmern oder dem mit einem ungünstigeren Nebenwirkungsspektrum verbundenen Dexamethason voraus. Dabei kann sowohl mit einer PRN (pro re nata)- als auch mit einer T&E („treat and extend“)-Strategie ein funktioneller Behandlungserfolg langfristig aufrechterhalten werden. Hingegen ergibt die Kombination der Anti-VEGF-Gabe mit einer Laserkoagulation nach aktueller Datenlage keinen zusätzlichen therapeutischen Nutzen im Vergleich zur Monotherapie. In therapierefraktären Fällen kann im Verlauf ein Medikamentenwechsel in Erwägung gezogen werden, wengleich ein therapeutischer Nutzen hinsichtlich der Visusentwicklung bislang nicht belegt ist. Die vorliegende Übersichtsarbeit fasst die bei der Behandlung des RVO-assoziierten Makulaödems maßgeblichen Aspekte zusammen und vermittelt die Grundlagen zur Anwendung erfolgreicher Therapiestrategien.

### Schlüsselwörter

Zentralvenenverschluss · Venenastverschluss · Anti-VEGF · Intravitreale Steroide · Dexamethason

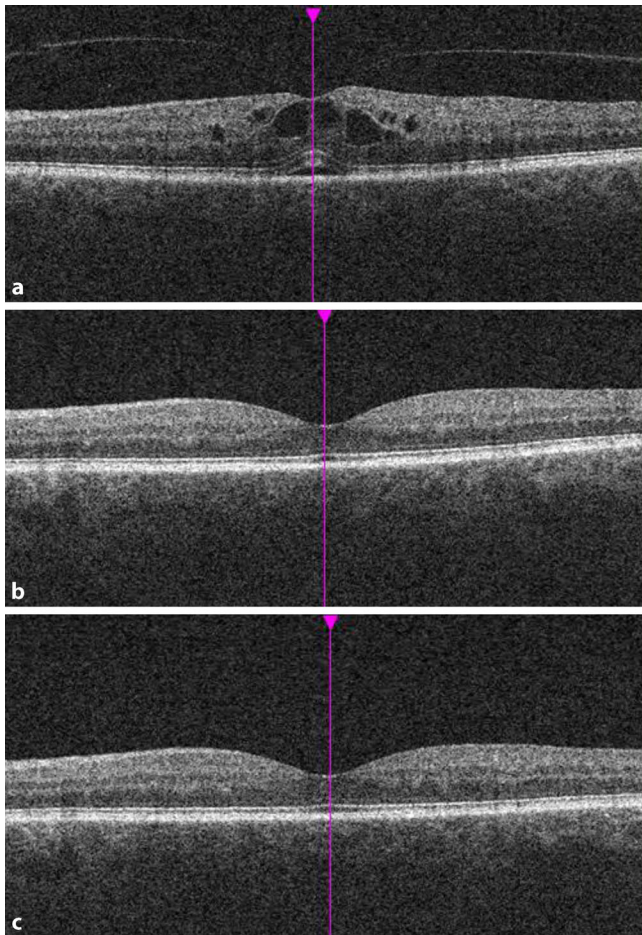


QR-Code scannen &amp; Beitrag online lesen

Die Therapie venöser retinaler Gefäßverschlüsse nimmt unter den vaskulären Verschlusskrankungen eine Sonderstellung ein. War über viele Jahre das eigentliche Verschlussereignis Ziel therapeutischer Ansätze, so ist an die Stelle des kausalen Behandlungsversuchs eine Therapie des „sekundären“ Phänomens der Schrankenstörungen getreten, das in Form eines Ödems der Makula morphologisch und symptomatisch in Erscheinung tritt.

Insgesamt gilt die Behandlung des Makulaödems bei Zentralvenen- und Venenastverschlüssen als äußerst erfolgreiche Therapie. Zu den Herausforderungen zäh-

len allerdings extrem unterschiedliche Verlaufsformen, deren Spannweite sich von der spontanen Regression oder dem sofortigen Ansprechen auf eine initiierte Therapie mit vollständiger Restitution bis zum schweren Verlauf mit neovaskulären Komplikationen, Visusverlust oder gar Verlust des Auges erstreckt. Im Folgenden werden die derzeit verfügbaren Behandlungsansätze, therapeutische Strategien sowie aktuelle Daten zu klinischem Verlauf und Prognose der intravitrealen Wirkstoffgabe bei venösen retinalen Gefäßverschlüssen (RVO) unter verschiedenen Bedingungen vorgestellt.



**Abb. 1** ▲ Optische Kohärenztomographie vor (a) und nach (b, c) intravitrealer Anti-VEGF („vascular endothelial growth factor“)-Therapie eines Makulaödems bei Zentralvenenverschluss mit 3 monatlichen Injektionen. Der Therapiebeginn erfolgte 10 Tage nach Auftreten der Symptomatik bei deutlicher intra- und subretinaler Flüssigkeitsansammlung (a). b zeigt die vollständige Reduktion der Flüssigkeit unter Therapie, c den stabilen Befund im weiteren, therapiefreien Verlauf. Bei venösen retinalen Gefäßverschlüssen ist mit der erfolgreichen Behandlung des Makulaödems eine dauerhafte, vollständige funktionelle und morphologische Wiederherstellung grundsätzlich möglich, da dem Krankheitsbild zwar häufig Risikofaktoren zugrunde liegen, jedoch keine systemische oder degenerative Erkrankung des hinteren Augenabschnittes, die zwangsläufig immer wieder zu Rezidiven führen würde.

### Grundprinzipien der Therapie des RVO („retinal vein occlusion“)-assozierten Makulaödems

Für die intravitreale Therapie des RVO-assozierten Makulaödems (MÖ) stehen mit den Hemmstoffen des vaskulären endothelialen Wachstumsfaktors (VEGF) und intravitreal applizierbaren Steroiden grundsätzlich 2 Ansätze zur Verfügung.

Das Wirkprinzip der derzeit verfügbaren VEGF-Inhibitoren zur Therapie des MÖ bei RVO basiert auf der Bindung von freiem VEGF-A, wodurch eine Ankopplung an den VEGF-Rezeptor verhindert wird. Während Ranibizumab, ein humanisiertes Immunglobulinantikörperfragment, und Be-

vacizumab, ein humanisierter monoklonaler Immunglobulinantikörper, ausschließlich alle VEGF-A-Isoformen binden, bindet Aflibercept, ein rekombinantes Fusionsprotein aus VEGF-Bindungsdomänen, zusätzlich den placentaren Wachstumsfaktor (PGF), dem eine Rolle bei der Gefäßneubildung zukommt.

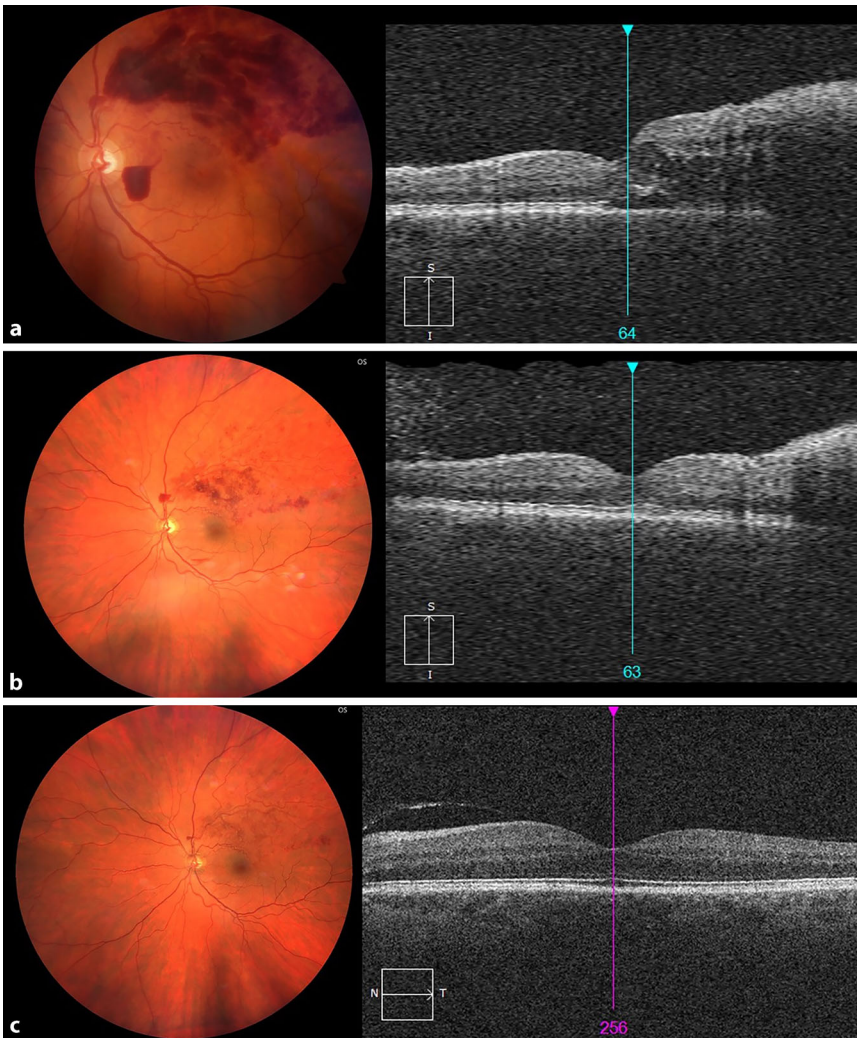
Für den klinischen Verlauf bei venösen retinalen Gefäßverschlüssen ist eine wirksame Therapie von Ischämie-getriggerten Pathomechanismen wie Schrankenstörung und Neovaskularisation von zentraler Bedeutung. Zwar können durch systemische Risikofaktoren bedingte retinale vaskuläre Veränderungen den morphologischen und funktionellen Erfolg

einer intravitrealen Injektionstherapie je nach Ausprägungsgrad zusätzlich beeinflussen, jedoch besteht im Gegensatz zur diabetischen Retinopathie oder der neovaskulären altersbedingten Makuladegeneration bei Zentralvenen- und Venenastverschlüssen in der Regel keine zugrunde liegende systemische bzw. degenerative Erkrankung, die einer dauerhaften, vollständigen funktionellen und morphologischen Wiederherstellung entgegensteht (Abb. 1). Sowohl durch eine gezielte VEGF-Hemmung als auch durch den weniger spezifischen Ansatz einer intravitrealen Steroidgabe kann bei lückenloser Therapie eine vergleichbare Unterdrückung von Schrankenstörungen erzielt werden. Insbesondere bei chronischen Verlaufsformen hat dabei wahrscheinlich auch die antiinflammatorische Wirkung von Steroiden einen günstigen Effekt.

### Wirksamkeit der Therapie mit VEGF-Inhibitoren

Die Wirksamkeit von Ranibizumab, dem ersten in Deutschland zur Behandlung des RVO-assozierten Makulaödems zugelassenen VEGF-Inhibitor, wurde in den Studien CRUISE für die Therapie des Zentralvenenverschlusses (ZVV) und BRAVO für die Therapie des Venenastverschlusses (VAV) untersucht. Dabei wurde der Verlauf nach 6 monatlichen Injektionen von Ranibizumab und anschließender 6-monatiger PRN (pro re nata)-Phase im Vergleich zu 6 monatlichen Scheininjektionen und anschließender PRN-Behandlung mit Ranibizumab beobachtet.

Nach 12 Monaten zeigte sich in CRUISE mit einem Anstieg von 13,9 Buchstaben in beiden Behandlungsgruppen eine signifikante Visusverbesserung im Vergleich zu 7,3 Buchstaben in der Scheininjektionsgruppe. Der Visusgewinn konnte in beiden Behandlungsgruppen während der PRN-Phase aufrechterhalten werden, wobei der verzögerte Behandlungsbeginn in der Scheininjektionsgruppe zu einem deutlich reduzierten funktionellen Ergebnis führte [1, 2]. Vergleichbare Ergebnisse wurden für die Behandlung des VAV in BRAVO erzielt, wobei 54,5% der Scheininjektionspatienten eine Grid-Laserkoagulation erhielten, während dies



**Abb. 2** ▲ Initialer Befund (a) eines 53-jährigen Patienten mit Venenastverschluss(VAV)-assoziiertem Makulaödem bei arterieller Hypertonie und medikamentös behandelter Hypercholesterinämie sowie Zustand nach Long-COVID-Syndrom mit Lungenfunktionsstörung bis vor wenigen Monaten, Visus 0,63. Klinischer Verlauf nach Upload mit 3 monatlichen Injektionen eines VEGF („vascular endothelial growth factor“)-Inhibitors (b) und Weiterbehandlung nach dem Treat-and-Extend-Schema unter vollständiger Rückbildung des Makulaödems mit Visusverbesserung auf 1,25 (c). Bisher vorliegende Studien zu verschiedenen VEGF-Inhibitoren im Vergleich zur Grid-Laserkoagulation zeigen eine Überlegenheit der Anti-VEGF-Monotherapie bei VAV bzw. keinen zusätzlichen Vorteil einer Kombinationstherapie. Die Bedeutung einer COVID-19-Erkrankung als Risikofaktor für die Entstehung venöser retinaler Gefäßverschlüsse gilt als umstritten. Bei Vorliegen einer entsprechenden Anamnese ändert sich die Vorgehensweise zur Therapie eines RVO („retinal vein occlusion“)-assoziierten Makulaödems nicht

in den Behandlungsgruppen nur in 18,7% bzw. 19,8% der Fall war [3].

Die Wirkung von Aflibercept 2 mg bei der Behandlung des Zentralvenenverschlusses wurde in 2 parallelen Studien, COPERNICUS und GALILEO, gegenüber einer Scheinbehandlung bei behandlungsnaiven Patienten untersucht. Im Vergleich zu CRUISE wurden dabei auch Patienten mit einer Latenzzeit von mehr als 3 Monaten sowie ein Anteil an Patienten

mit ischämischem ZVV eingeschlossen. Eine „Rescue“-Therapie mit Aflibercept erfolgte in COPERNICUS nach vordefinierten OCT(optische Kohärenztomographie)- und Visuskriterien erst ab Woche 24 und in GALILEO erst nach Woche 52. Nach 24 bzw. 52 Wochen kam es zu einer signifikanten Besserung der zentralen Netzhautdicke (CRT) in der Aflibercept-Gruppe im Vergleich zur Kontrollgruppe. Funktionell zeigte sich eine signifikante

Besserung der mittleren bestkorrigierten Sehschärfe (BCVA) in der Aflibercept-Gruppe bei +17,7 Buchstaben gegenüber –0,5 Buchstaben in der Kontrollgruppe. Zwischen Woche 24 und 52 wurde der mittlere Visusgewinn für Aflibercept beibehalten, während in der Kontrollgruppe +7,8 bzw. +0,5 Buchstaben als Visusgewinn gemessen wurden. Die Subgruppenanalyse zeigte auch für Patienten mit ischämischem ZVV eine deutliche Visusverbesserung unter Aflibercept [4, 5].

Die Wirkung von Aflibercept 2 mg gegenüber einer Makula-Grid-Laser-Photoakoagulation bei der Behandlung des VAV wurde in der multizentrischen, randomisierten, doppelblinden, kontrollierten VIBRANT-Studie untersucht. Mit Aflibercept behandelte Augen zeigten bereits nach 24 Wochen eine signifikante funktionelle und anatomische Besserung im Vergleich zur Kontrollgruppe bzw. einen 15-Buchstaben-Visusgewinn gegenüber dem Ausgangswert bei 52,7% vs. 26,7% in der Kontrollgruppe. Der signifikante Unterschied blieb auch nach 52 Wochen sowohl für perfundierte als auch für nicht perfundierte Augen erhalten [6]. Dies entspricht auch den Beobachtungen aus Studien zu Ranibizumab im Vergleich zur Laserkoagulation bei VAV, in denen sich eine Überlegenheit der Anti-VEGF-Monotherapie bzw. kein zusätzlicher Vorteil einer kombinierten Therapie zeigte ([7, 8]; ■ Abb. 2).

Bevacizumab wird als einziger VEGF-Hemmstoff im Off-label-Use zur Behandlung venöser retinaler Gefäßverschlüsse eingesetzt. Die Wirkung von 1,25 mg Bevacizumab bei Makulaödem nach VAV im Vergleich zu 0,5 mg Ranibizumab wurde in der doppel-maskierten, prospektiven MARVEL-Studie untersucht. Nach 12 Monaten wurde sowohl morphologisch als auch funktionell kein signifikanter Unterschied der Behandlungsgruppen festgestellt, wobei 10,8% der Patienten der Ranibizumab-Gruppe im Vergleich zu 21,0% der Bevacizumab-Gruppe eine „Rescue“-Laserbehandlung benötigten [9, 10]. In der multizentrischen, randomisierten SCORE-2-Studie wurde die Nichtunterlegenheit von Bevacizumab im Vergleich zu Aflibercept bei Makulaödem nach ZVV oder Hemi-ZVV untersucht. Bei Monat 6 lag der mittlere Visusgewinn für Aflibercept bei



+18,9 Buchstaben und für Bevacizumab bei +18,6, 65,1 % der Patienten in der Aflibercept-Gruppe gewannen  $\geq 15$  Buchstaben, verglichen mit 61,3 % in der Bevacizumab-Gruppe. Eine kürzere Dauer des Makulaödems, ein niedrigeres Alter und geringerer Visus bei Baseline hatten einen positiven Effekt auf das funktionelle und anatomische Ergebnis [11]. Ein Vergleich der Wirksamkeit von Ranibizumab, Aflibercept und Bevacizumab bei Patienten mit ZVV wurde in der kürzlich veröffentlichten LEAVO-Studie vorgenommen. In dieser prospektiv-randomisierten Studie erhielten insgesamt 463 Patienten monatliche Injektionen bis Woche 12 sowie PRN ab der 16. Woche. Dabei zeigte sich für Bevacizumab nach insgesamt 100 Wochen ein signifikant schlechteres Visusergebnis sowie eine signifikant geringere Injektionshäufigkeit für Aflibercept [12].

### » Derzeit wird von einer vergleichbaren Wirksamkeit der verfügbaren VEGF-Hemmer ausgegangen

Trotz teilweise variabler Ergebnisse insbesondere für Bevacizumab wird derzeit weiterhin von einer vergleichbaren Wirksamkeit der verfügbaren VEGF-Hemmer ausgegangen. Zu den neuen Wirkstoffen, die derzeit in klinischen Studien hinsichtlich Wirksamkeit und Sicherheit bei der Behandlung des RVO-assoziierten Makulaödems untersucht werden, zählt u. a. der bispezifische Immunglobulinantikörper Faricimab, der sowohl an VEGF-A als auch an Angiopoietin-2 (Ang2) bindet und so 2 unterschiedliche Signalwege hemmt. Die derzeit laufenden multizentrischen, randomisierten, doppelt-maskierten Studien COMINO (ZVV und Hemi-ZVV,  $n = 570$ ) und BALATON (VAV,  $n = 750$ ) mit 6 monatlichen Injektionen Faricimab 6,0 mg im Vergleich zu Aflibercept 2,0 mg lassen noch keine Aussage zur Effektivität zu. Verfügbare Daten zur Therapie des diabetischen Makulaödems lassen allerdings eine prolongierte Wirkdauer erwarten.

### Wirksamkeit intravitrealer Steroide

Triamcinolonacetonid wird als erstes intravitreal eingesetztes Steroid (Kenalog 40,

Bristol-Myers Squibb, Princeton, NJ, oder Triescence, Alcon Inc., Fort Worth, TX, USA) seit vielen Jahren im Off-label-Use verwendet und hat sich in zahlreichen Pilotstudien zur Therapie des Makulaödems bei vaskulären Netzhauterkrankungen als wirksam erwiesen [13].

Die umfassendste Studie zur Untersuchung von Triamcinolonacetonid bei RVO war die multizentrische SCORE-Studie, in der 1 und 4 mg intravitreales Triamcinolon gegen eine Grid-Laserkoagulation bei VAV-assoziiertem Makulaödem verglichen wurden. Dabei konnte kein Unterschied hinsichtlich der Sehschärfe nach 12 Monaten zwischen der Standardbehandlungs- und der Triamcinolon-Gruppe festgestellt werden – bei höheren Nebenwirkungsraten (Augeninnendruckerhöhung und Katarakt) in der 4-mg-Gruppe. Allerdings zeigten Patienten mit einer Krankheitsdauer  $< 3$  Monate einen Trend zu größerem Nutzen nach Triamcinolon-Gabe [14]. In einer vorangegangenen Analyse der SCORE-Studiengruppe war die Anwendung von Triamcinolon bei nichtschämischem ZVV im Vergleich zum natürlichen Verlauf beobachtet worden. Dabei erreichten lediglich 7 % der Patienten in der Beobachtungsgruppe im Vergleich zu 27 % in der 1-mg- und 26 % in der 4-mg-Gruppe eine Visusverbesserung von mindestens 15 Buchstaben [15].

Die Wirksamkeit und Sicherheit von Slow-release-Dexamethason, dem ersten in Deutschland zur intravitrealen Therapie des Makulaödems nach RVO zugelassenen Wirkstoff, wurden in der randomisierten, kontrollierten GENEVA-Studie untersucht. Dabei konnte im Vergleich zur Kontrollgruppe eine signifikante Verbesserung der mittleren bestkorrigierten Sehschärfe beobachtet werden mit maximalem Effekt nach 2 Monaten und einem langsamen Nachlassen der Wirkung bis auf den Ausgangswert nach insgesamt 6 Monaten [16]. Eine zweite Open-label-Dexamethason-Injektion führte zu einer morphologischen und funktionellen Verbesserung bis zum Ende des 1. Jahres. Dabei zeigten sich eine niedrige Rate an Kataraktbildung und in 15 % eine Augeninnendruckerhöhung [17]. In einer weiteren Open-label-Verlängerung von 2 Monaten beobachteten Haller et al. sogar in 35 % der Fälle einen Visusanstieg von mindestens 3 Zeilen mit ei-

ner durchschnittlichen Verbesserung von 10 Buchstaben [18]. Auch in der multizentrischen prospektiven LOUVRE-Studie wurde nach 24 Monaten eine mittlere Visusverbesserung gegenüber dem Ausgangswert von 4,6 Buchstaben beobachtet, 39 % der Patienten gewannen nach 24 Monaten  $\geq 15$  Buchstaben, wobei in 31 % der Fälle eine drucksenkende Medikation erforderlich war [19]. Hingegen konnten Coscas et al. in einer multizentrischen retrospektiven Studie keine statistisch signifikante weitere Visusverbesserung nach wiederholter Dexamethason-Injektion feststellen, wahrscheinlich aufgrund zu langer Intervalle zwischen den Behandlungen [20].

Insgesamt weist die Bandbreite der mittleren Behandlungsintervalle nach vorliegenden Daten auf eine Wirkdauer des Dexamethason-Medikamententrägers von deutlich unter 6 Monaten hin. Zudem stellen venöse retinale Gefäßverschlüsse ebenso wie Uveitiden offenbar einen zusätzlichen Risikofaktor für das Auftreten einer okulären Hypertonie nach Dexamethason-Gabe dar [21].

### Anti-VEGF versus intravitreale Steroide

Die Wirksamkeit einer kontinuierlichen Anti-VEGF-Therapie im Vergleich zur intravitrealen Steroidgabe wurde bisher in 2 Studien in einem Head-to-Head-Design untersucht. Dabei zeigte sich sowohl für den Zentralvenen- (COMRADE-C) als auch für den Venenastverschluss (COMRADE-B), dass es nach 1-maliger Gabe des Dexamethason-Medikamententrägers im Vergleich zur monatlichen Gabe von Ranibizumab bereits nach 2 bis 3 Monaten zu einer signifikant schlechteren Visusentwicklung kommt. Nach 6 Monaten zeigte sich für die Behandlung mit Ranibizumab ein Visusgewinn von 17,3 Buchstaben im Vergleich zu +9,2 Buchstaben nach Gabe von Dexamethason in COMRADE-B und +16,9 vs. -0,7 Buchstaben in COMRADE-C. Der mittlere Bedarf an Ranibizumab-Injektionen lag bei 4,71 bzw. 4,52 Injektionen für Patienten mit VAV bzw. ZVV [22–24].

Der beobachtete Unterschied hinsichtlich der Wirksamkeit blieb auch in der COMRADE-Extension-Studie weitgehend erhalten, war allerdings für ZVV nach insgesamt 12 Monaten nicht mehr signifikant,

was u. a. auf einen Selektionseffekt der in die Extension-Studie eingeschlossenen Patienten zurückgeführt wurde [25].

Bei den weitaus meisten Studien zum Vergleich von Dexamethason und VEGF-Hemmern handelt es sich um retrospektive, nicht randomisierte Fallserien mit entsprechend unterschiedlichen Ergebnissen [26]. Auch in einem Teil dieser Studien wurde für Dexamethason im Vergleich zu einer monatlichen Anti-VEGF-Therapie eine statistisch signifikante Verbesserung der mittleren Sehschärfe und Reduktion der mittleren CRT nur in den ersten 2 Monaten beobachtet. Meist war nach 4 Monaten eine erneute Dexamethason-Behandlung erforderlich [21]. In der multizentrischen, retrospektiven RANIDEX-Beobachtungsstudie wurden PRN-Behandlungen mit 0,5 mg Ranibizumab vs. 0,7 mg Dexamethason bei behandlungsnaiven Patienten mit ZVV im Real-Life verglichen. Nach 12 Monaten zeigte sich kein signifikanter Unterschied zwischen der Ranibizumab- und der Dexamethason-Gruppe (+8,4 bzw. +6,9 Buchstaben,  $p=0,075$ ), allerdings mit einer Tendenz zum Makulaödemrezidiv in Monat 5 in der Dexamethason-Gruppe [27].

### Kombinierte intravitreale Injektionstherapien

Die Wirksamkeit kombinierter Therapieansätze bei RVO-assoziiertem MÖ durch den Einsatz mehrerer Wirkstoffe wurde bisher nicht in prospektiven kontrollierten Studien untersucht.

Verfügbare Fallserien zeigen, dass eine Dexamethason-Gabe im Anschluss an eine Anti-VEGF-Therapie möglicherweise das Wiederbehandlungsintervall gegenüber dem regulären Intervall der Anti-VEGF-Monotherapie sowohl bei ZVV als auch bei VAV verlängert [28]. Pichi et al. verglichen die Gabe von Dexamethason und zusätzliche Behandlung mit Bevacizumab nach 1 Monat mit einer Bevacizumab-Monotherapie und beobachteten einen Vorteil der Kombinationstherapie in therapieresistenten Verläufen [29]. Der Vergleich von 3 monatlichen Bevacizumab-Injektionen mit anschließender Dexamethason-Gabe zur alleinigen Dexamethason-Gabe ergab keinen Unterschied bei ZVV und sogar bessere funktionelle Ergebnisse der Mo-

notherapie bei VAV [30]. Auch eine in der multizentrischen OMAR-Studie untersuchte Add-on-Therapie mit Dexamethason oder Triamcinolonacetonid bei therapieresistentem Makulaödem nach RVO zeigte im Vergleich zur Bevacizumab-Monotherapie keine funktionellen Vorteile, was von den Untersuchern auf die Photorezeptorschädigung bei langfristig bestehendem Makulaödem zurückgeführt wurde [31].

### Therapiebeginn

Zahlreiche Studien weisen darauf hin, dass ein früher, d. h. innerhalb der ersten Wochen nach Auftreten der Symptomatik eines venösen retinalen Gefäßverschlusses einsetzender Therapiebeginn die Chancen für ein langfristig günstiges funktionelles Ergebnis unabhängig vom verwendeten Wirkstoff deutlich verbessert. In den Zulassungsstudien für Ranibizumab, Aflibercept und Dexamethason blieben Patienten der Vergleichs- bzw. Scheininjektionsgruppen, die erst zu einem späteren Zeitpunkt ebenfalls mit der Prüfmedikation behandelt wurden, bis zum Ende der Beobachtungsphase deutlich hinter den funktionellen Ergebnissen der Behandlungsgruppe zurück [1–5, 16, 17].

#### » Ein früher Therapiebeginn verbessert die Chancen für ein langfristig günstiges funktionelles Ergebnis

Bei der Behandlung mit VEGF-Inhibitoren wird in mehr als der Hälfte der Fälle mit nichtischämischem Venenverschluss kurz nach Behandlungsbeginn eine schnelle funktionelle und anatomische Besserung erzielt, die bei kontinuierlicher Weiterbehandlung erhalten bleibt [1–7, 16–18]. Auch für Dexamethason konnte in einer Post-hoc-Analyse der GENEVA-Studie gezeigt werden, dass Augen mit einer Symptombdauer  $\leq 90$  Tage zu Studienbeginn zu einem deutlich höheren Anteil eine Visusverbesserung  $\geq 15$  Buchstaben und weniger Komplikationen aufweisen [19, 20]. Zudem deuten zahlreiche Real-world-Daten auf die Bedeutung der Latenzzeit für ein langfristig gutes funktionelles Ergebnis hin ([32, 33]; ■ Abb. 3).

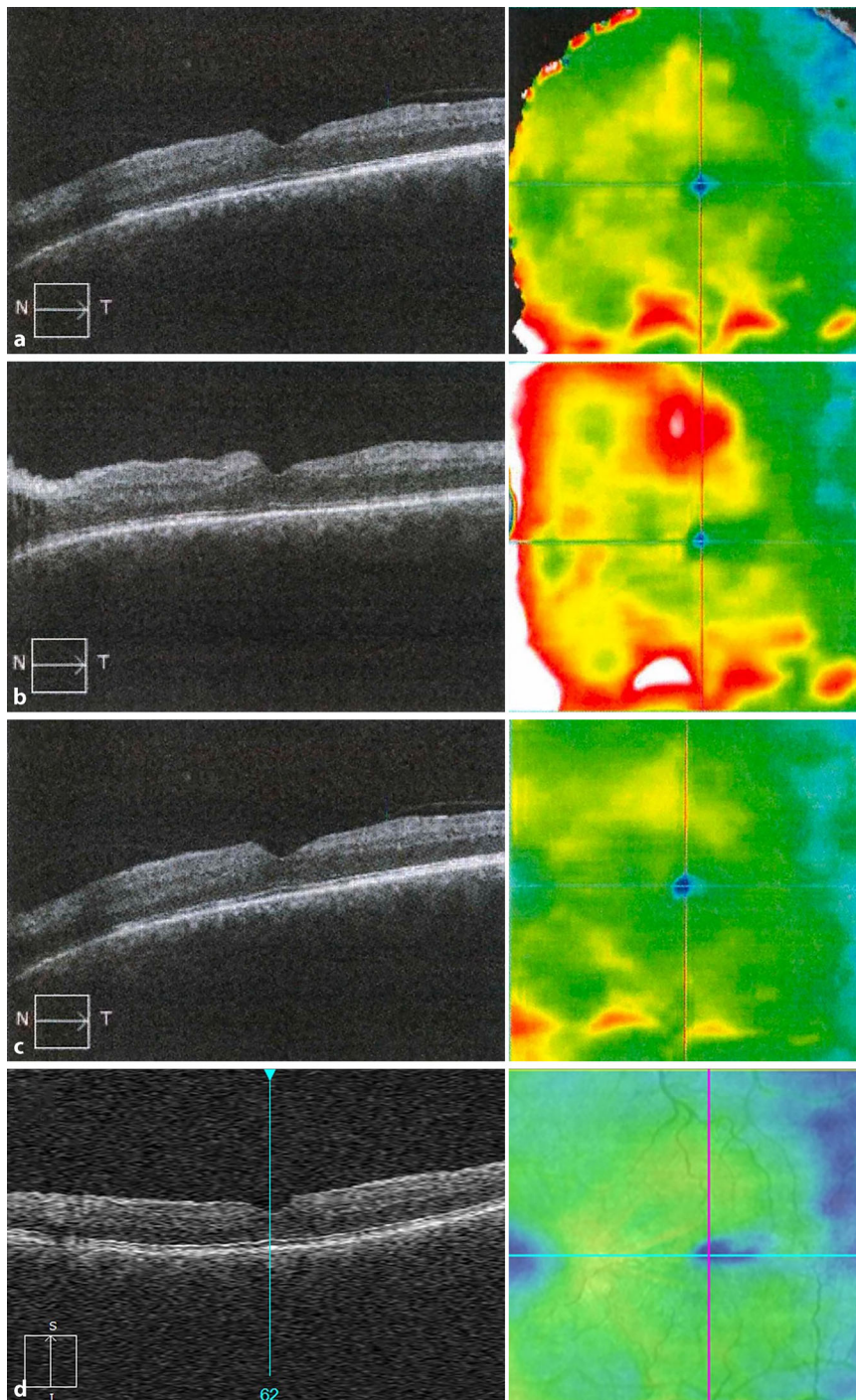
### Therapieintensität

Unabhängig vom verwendeten Wirkstoff zeigen verfügbare Studiendaten, dass eine langfristig erfolgreiche Therapie des RVO-assoziierten Makulaödems in der Regel eine intensive, lückenlose und nachhaltige Behandlung voraussetzt. So war in der HORIZON-Extensionsstudie zu CRUISE und BRAVO, in der Patienten in 3-monatigen Abständen kontrolliert und bei Rezidiv eines Makulaödems nachbehandelt wurden, ein weniger intensives Follow-up bzw. eine geringere Injektionshäufigkeit insbesondere bei ZVV mit einem Visusverlust sowie im zweiten Behandlungsjahr mit einer höheren Injektionsfrequenz assoziiert [34]. Demgegenüber zeigte sich in der SHORE-Studie nach monatlicher Gabe von Ranibizumab während der ersten 12 Monate im Vergleich zu einer randomisiert fortgesetzten PRN-Therapie kein Unterschied hinsichtlich der Stabilitätskriterien [34].

Auch Real-World-Daten bestätigen den direkten Zusammenhang zwischen einer lückenlosen Anti-VEGF-Therapie und funktionellem Ergebnis. In einer kürzlichen umfangreichen Analyse von 15.613 Augen konnten Ciulla et al. zeigen, dass bei MÖ nach VAV in 6 Monaten ein Visusanstieg um 9,4 Buchstaben mit durchschnittlich 4,5 Anti-VEGF-Injektionen und nach 1 Jahr um 8,1 Buchstaben mit durchschnittlich 7,4 Anti-VEGF-Injektionen erreicht wird [35, 36]. In einer britischen Studie auf Grundlage von Daten des National Health Service-Systems wurden bei 1042 Augen nach 1 Jahr mit durchschnittlich 5,1 Anti-VEGF-Injektionen ein Visusgewinn von 9,6 Buchstaben erreicht [32].

#### » Es besteht ein direkter Zusammenhang zwischen lückenloser Anti-VEGF-Therapie und funktionellem Ergebnis

Trotz der bei RVO meist erforderlichen hohen Therapieintensität konnten verschiedene Datenanalysen aber auch Subgruppen mit unterschiedlich schnellem Ansprechen auf eine Behandlung identifizieren. So zeigen „frühe Responder“, d. h. Patienten, bei denen innerhalb der ersten 3 Monate ein deutlicher Rückgang des Makulaödems beobachtet werden kann, langfristig ein deutlich besseres funktionelles Ergebnis.



**Abb. 3** ▲ **a** Optische Kohärenztomographie (OCT) eines 56-jährigen Patienten mit subjektiver Visusverschlechterung des linken Auges seit 4 Wochen bei nichtischämischem Zentralvenenverschluss (Venöse-Stase-Retinopathie), Visus 0,9. **b** Kontrollbefund nach weiteren 4 Wochen: deutliches Makulaödem in der OCT, Visus 0,9. **c** Befund 4 Wochen nach 1-maliger intravitrealer Gabe eines VEGF („vascular endothelial growth factor“-Hemmers mit weitgehender Rückbildung des Makulaödems. Die Fortsetzung der intravitrealen Anti-VEGF-Therapie erfolgte nach dem Treat-and-Extend-Schema bis zum Absetzen nach drei 16-Wochen-Intervallen ohne Rezidiv. Ein frühes Ansprechen auf die Therapie ist ein Indikator für eine erfolgreiche Behandlung

nelles Ergebnis und einen geringeren Therapiebedarf als solche Patienten, bei denen zu diesem Zeitpunkt noch persistierende Flüssigkeit nachweisbar ist. Im Gegensatz hierzu ist eine schwache Therapieresponse in der frühen Phase ein Indikator für einen intensiven Therapiebedarf und ein auch langfristig schlechtes funktionelles Ergebnis [1, 37, 38]. Studien zur frühzeitigen Umstellung auf PRN-Therapie unter Verzicht auf eine initiale Behandlungsphase zeigen, dass eine kurze Dauer bis zur ersten PRN-Injektion auch mit einer höheren Anzahl an erforderlichen PRN-Injektionen assoziiert ist [39].

### Therapiedauer

Grundsätzlich kann mit der erfolgreichen Therapie des Makulaödems eine vollständige Restitution der Fundusveränderungen erreicht werden, da dem Krankheitsbild der venösen retinalen Gefäßverschlüsse in der Regel zwar Risikofaktoren, jedoch keine systemische oder degenerative Erkrankung des hinteren Augenabschnittes zugrunde liegt, die zwangsläufig immer wieder zu Rezidiven führt. Allerdings entwickelt sich in einem Teil der Fälle ein eher chronischer Krankheitsverlauf mit rezidivierendem oder persistierendem Makulaödem, bei dem auch neovaskuläre Komplikationen bis hin zum vollständigen Visusverlust oder gar dem Verlust des Auges auftreten können. Die Gesamtdauer einer Therapie des Makulaödems bei RVO ist daher nicht absehbar und muss dem individuellen Verlauf entsprechend angepasst werden (■ **Abb. 3**).

So konnte in einer Verlaufsbeobachtung bei Patienten mit ZVV bzw. Hemi-ZVV und VAV gezeigt werden, dass in etwa der Hälfte der Fälle nach einer Therapiedauer von 5 Jahren insgesamt 30 bis 60 Injektionen erforderlich waren, d. h. durchschnittlich 6 bis 12 Injektionen pro Jahr, während diese Spanne bei den übrigen Patienten von unter 30 bis hin zu einigen wenigen Injektionen im ersten und zweiten Jahr reichte. Trotz des deutlich variablen Therapieaufwands konnte dabei insgesamt eine deutliche Visusverbesserung über die gesamte Dauer von 5 Jahren erhalten werden [40]. Andere Untersucher konnten zeigen, dass insbesondere bei Venenastverschlüssen ein dauerhaftes Beenden der Therapie



möglich ist. So beobachteten Rezar et al. in einer retrospektiven Fallserie, dass nach 4 Jahren unter 3-monatlichen Kontrollen nur in 2 von 28 Fällen eine Weiterbehandlung erforderlich war [41].

### Wirkstoffwechsel (Switching)

Der therapeutische Effekt eines Wirkstoffwechsels während der laufenden Behandlung bei RVO-assoziiertem Makulaödem wurde bisher nicht in prospektiven, randomisierten kontrollierten Studien nachgewiesen. Daten liegen v. a. zu Fallserien vor, in denen der Verlauf nach einem „Switching“ von Ranibizumab oder Bevacizumab zu Aflibercept beobachtet wurde [42–44]. Zwar konnte in den meisten dieser Studien ein günstiger morphologischer oder gar funktioneller Effekt durch den Wirkstoffwechsel beschrieben werden, doch ist die Aussagekraft dieser retrospektiven, nicht randomisierten Studien mit häufig geringen Fallzahlen eher begrenzt. Nicht wenige dieser Fallserien sind auch dadurch limitiert, dass der Wirkstoffwechsel zu einem sehr frühen Zeitpunkt erfolgte, sodass der beobachtete therapeutische Nutzen eher darauf zurückzuführen sein dürfte, dass die bei RVO meist erforderliche intensive Behandlung erst nach der Umstellung der Therapie ausreichend lange durchgeführt wurde. So beobachteten Hanhart und Rozenman bei Patienten mit venösen retinalen Gefäßverschlüssen, die nach 3 bis 12 Injektionen Bevacizumab und einem Verlauf von 3 bis 15 Monaten auf Ranibizumab, Aflibercept oder Dexamethason umgestellt worden waren, einen vergleichbaren Anstieg der mittleren zentralen Sehschärfe, unabhängig vom verwendeten Wirkstoff [45].

### Therapiestrategien

Im Anschluss an die nach aktueller Stellungnahme empfohlene initiale 3er-Therapie mit VEGF-Inhibitoren kann grundsätzlich eine Weiterbehandlung nach dem Pro-Re-nata (PRN)-, Treat-and-Extend (T&E)-Schema oder dem auf der Vorhersagbarkeit des individuellen Behandlungsbedarfs basierenden Observe-and-Plan (O&P)-Schema erfolgen, auch wenn für Letztere bisher keine evidenzba-

sierten Behandlungsempfehlungen vorliegen. Verschiedene Studien zeigen, dass mit einer PRN-, aber auch mit einer T&E-Strategie ein funktioneller Behandlungserfolg langfristig aufrechterhalten werden kann. So erfolgte in der prospektiven, ein-armigen, „open-label“ multizentrischen CRYSTAL-Studie bereits nach 3 monatlichen Injektionen von Ranibizumab eine Weiterbehandlung nach PRN-Schema unter kontinuierlicher Aufrechterhaltung des mittleren Visusanstiegs, allerdings unter der Voraussetzung einer relativ hohen Therapieintensität mit einem Median von 15 Injektionen innerhalb der ersten 24 Monate [33].

### » Mit PRN- und T&E-Strategie kann ein funktioneller Behandlungserfolg langfristig aufrechterhalten werden

Für eine Verlängerung der Injektionsintervalle und damit eine Reduktion der Injektionshäufigkeit besonders geeignet ist v. a. das T&E-Schema, zumal bei venösen retinalen Gefäßverschlüssen bei vollständiger Rückbildung des Befundes ein langfristiges, abschließendes „Ausschleichen“ der Therapie möglich ist. So zeigte sich in der prospektiven randomisierten SCORE-2-Studie, dass Anti-VEGF-Responder, die nach monatlicher Gabe von Aflibercept oder Bevacizumab über 6 Monate randomisiert nach T&E-Schema weiterbehandelt wurden, nach 12 Monaten kein Unterschied hinsichtlich des morphologischen oder funktionellen Ergebnisses [46]. Andere Untersucher konnten zeigen, dass sich mit einem modifizierten T&E- bzw. Observe-Schema die Anzahl der Injektionen auf im Mittel 7,4 in 24 Monaten verringern lässt, ohne dabei den funktionellen Erfolg der Therapie zu gefährden [47].

### Aktuelle Aspekte der Stellungnahme der Fachgesellschaften zur Therapie des Makulaödems bei venösen retinalen Gefäßverschlüssen

Die in den aktuellen Leitlinien der Fachgesellschaften zur Therapie des Makulaödems bei RVO ausgesprochenen Empfehlungen sind unverändert aktuell.

Trotz aller technischen Fortschritte stellen sowohl Visus- und Druckmessung als

auch Spaltlampen- und Fundusuntersuchung in Mydriasis bei jeder Kontrolle die diagnostische Säule dar. Der Ausschluss eines Glaukoms oder einer okulären Hypertension hat bei Verschlusspatienten eine große Bedeutung. Obwohl es keine besondere Druckgrenze gibt, ab der bei RVO-Patienten ein Augeninnendruck gesenkt werden muss, sollte bei grenzwertigen Druckwerten im Zweifel eine Drucksenkung begonnen oder intensiviert werden.

Die OCT-Untersuchung ist bei reduziertem Visus sowohl für die Indikation einer IVOM (intravitreale operative Medikamentenapplikation)-Therapie als auch für die Steuerung der Behandlung unverzichtbar. Leider ist die Vergütung noch nicht im Einheitlichen Bewertungsmaßstab (EBM) abgebildet. Eine Fluoreszenzangiographie ist initial selten erforderlich und häufig aufgrund der ausgedehnten Blutung nicht sinnvoll. Sie sollte aber im Verlauf innerhalb des ersten halben Jahres durchgeführt werden. Ausnahmen bilden die kleinfächigen zentralen Verschlüsse (Makulaastverschluss), da hierbei keine relevante proliferative Ischämiefläche erreicht werden kann.

Bei einem RVO mit Makulaödem sollte eine IVOM frühzeitig initiiert werden, ohne Makulaödem ist eine IVOM-Behandlung nicht indiziert. Alle verfügbaren VEGF-Inhibitoren und beschriebenen Schemata können gleichwertig eingesetzt werden. In nahezu allen Studien lag die Behandlungslast im ersten Behandlungsjahr im Mittel bei 9 Injektionen. Steroide haben eine vergleichbare Wirkung auf das Makulaödem, sind aber bei den häufig noch phaken RVO-Patienten und der hohen Rate an Glaukompatienten in diesen Fällen kontraindiziert, sodass die VEGF-Inhibitoren den Steroiden insgesamt vorgezogen werden sollten.

Die Behandlung ausgedehnter ischämischer Areale erfolgt mittels Laserkoagulation. Als Ischämiegrenzen gelten hierbei weiterhin 5 Papillendurchmesser (PD) beim VAV und 10 PD beim ZVV. Es sollte nicht abgewartet werden, bis sich neovasculäre Proliferationen bilden.

#### Fazit für die Praxis

- Grundsätzlich kann mit einer erfolgreichen intravitrealen Therapie des RVO

(„retinal vein occlusion“)-assoziierten Makulaödems eine vollständige Befundrestitutio erreicht werden, da dem Krankheitsbild in der Regel zwar Risikofaktoren, jedoch keine systemischen oder degenerativen Erkrankungen zugrunde liegen.

- Eine dauerhaft erfolgreiche Therapie setzt in der Regel eine intensive, lückenlose Behandlung voraus.
- Ein frühzeitiges Einsetzen der Therapie ist mit einem besseren funktionellen Ergebnis assoziiert
- VEGF („vascular endothelial growth factor“)-Hemmer und Dexamethason zeigen eine vergleichbare Wirkung bei unterschiedlichem Nebenwirkungsspektrum zugunsten der VEGF-Hemmer.
- Eine Anti-VEGF-Therapie ist der klassischen Grid-Laserkoagulation bei Venenastverschluss überlegen.
- In therapierefraktären Fällen kann ein Medikamentenwechsel als Einzelfallentscheidung in Erwägung gezogen werden.
- Bei RVO-assoziiertem Makulaödem kann sowohl mit einer PRN (pro re nata)- als auch mit einer T&E („treat and extend“)-Strategie ein Behandlungserfolg aufrechterhalten werden.

**Korrespondenzadresse**

**Prof. Dr. Lars-Olof Hattenbach, F.E.B.O.**  
 Augenklinik, Klinikum Ludwigshafen  
 Bremserstr. 79, 67063 Ludwigshafen,  
 Deutschland  
 hattenbach@me.com

**Einhaltung ethischer Richtlinien**

**Interessenkonflikt.** L.-O. Hattenbach gibt Referent/Berater für Novartis Pharma GmbH, Bayer AG, Pharm Allergan GmbH, Roche Pharma AG sowie Studienteilnahme an Apellis, Chengdu Kanghong Biotech Co. Ltd., Novartis Pharma GmbH, Bayer AG, Pharm Allergan GmbH und Roche Pharma AG an. A. Chronopoulos gibt Studienteilnahme an und Referent/Berater für Novartis Pharma GmbH, Bayer AG und Roche Pharma AG an. N. Feltgen gibt Berater für Alimera Sciences, Chiesi, Novartis und Roche sowie Referent für Allergan/Abbvie, Alimera, Apellis, Bayer, Heidelberg Engineering, Novartis und Roche an.

Für diesen Beitrag wurden von den Autor/-innen keine Studien an Menschen oder Tieren durchgeführt. Für die aufgeführten Studien gelten die jeweils dort angegebenen ethischen Richtlinien. Für Bildmaterial oder anderweitige Angaben innerhalb des Manuskripts, über die Patient/-innen zu identifizieren sind, liegt von ihnen und/oder ihren gesetzlichen Vertretern/Vertreterinnen eine schriftliche Einwilligung vor.

**Literatur**

1. Brown DM, Campochiaro PA, Singh RP et al (2010) Ranibizumab for macular edema following central

retinal vein occlusion: six-month primary end point results of a phase III study. *Ophthalmology* 117(6):1124–1133.e1. <https://doi.org/10.1016/j.ophtha.2010.02.022>

2. Campochiaro PA, Brown DM, Awh CC et al (2011) Sustained benefits from ranibizumab for macular edema following central retinal vein occlusion: twelve-month outcomes of a phase III study. *Ophthalmology* 118(10):2041–2049

3. Campochiaro PA, Heier JS, Feiner L et al (2010) Ranibizumab for macular edema following branch retinal vein occlusion: six-month primary end point results of a phase III study. *Ophthalmology* 117(6):1102–1112.e1. <https://doi.org/10.1016/j.ophtha.2010.02.021>

4. Pielan A, Clark WL, Boyer DS et al (2017) Integrated results from the Copernicus and Galileo studies. *Clin Ophthalmol* 11:1533–1540

5. Korobelnik JF, Holz FG, Roeder J et al (2014) Intravitreal aflibercept injection for macular edema resulting from central retinal vein occlusion: one-year results of the phase 3 Galileo study. *Ophthalmology* 121(1):202–208

6. Campochiaro PA, Clark WL, Boyer DS et al (2015) Intravitreal aflibercept for macular edema following branch retinal vein occlusion: the 24-week results of the Vibrant study. *Ophthalmology* 122(3):538–544. <https://doi.org/10.1016/j.ophtha.2014.08.031>

7. Campochiaro PA, Hafiz G, Mir TA et al (2015) Scatter photocoagulation does not reduce macular edema or treatment burden in patients with retinal vein occlusion: the Relate trial. *Ophthalmology* 122(7):1426–1437

8. Pielan A, Mirshahi A, Feltgen N et al (2015) Ranibizumab for Branch Retinal Vein Occlusion Associated Macular Edema Study (RABAMES): six-month results of a prospective randomized clinical trial. *Acta Ophthalmol* 93(1):e29–e37

9. Narayanan R, Panchal B, Das T et al (2015) A randomised, double-masked, controlled study of the efficacy and safety of intravitreal bevacizumab versus ranibizumab in the treatment of macular oedema due to branch retinal vein occlusion: Marvel report no. 1. *Br J Ophthalmol* 99(7):954–959

10. Narayanan R, Panchal B, Stewart MW et al (2016) Grid laser with modified pro re nata injection of bevacizumab and ranibizumab in macular edema due to branch retinal vein occlusion: Marvel report no 2. *Clin Ophthalmol* 10:1023–1029

11. Scott IU, VanVeldhuisen PC, Ip MS (2017) Effect of bevacizumab vs aflibercept on visual acuity among patients with macular edema due to central retinal vein occlusion: the Score2 randomized clinical trial. *JAMA* 317(20):2072–2087

12. Hykin P, Prevost AT, Vasconcelos JC et al (2019) Clinical effectiveness of intravitreal therapy with ranibizumab vs aflibercept vs bevacizumab for macular edema secondary to central retinal vein occlusion: a randomized clinical trial. *JAMA Ophthalmol* 137(11):1256–1264. <https://doi.org/10.1001/jamaophthalmol.2019.3305>

13. Flynn HW Jr, Scott IU (2005) Intravitreal triamcinolone acetate for macular edema associated with diabetic retinopathy and venous occlusive disease: it's time for clinical trials. *Arch Ophthalmol* 123(2):258–259

14. Scott IU, Ip MS, VanVeldhuisen PC et al (2009) A randomized trial comparing the efficacy and safety of intravitreal triamcinolone with standard care to treat vision loss associated with macular edema secondary to branch retinal vein occlusion: the standard care vs corticosteroid for retinal vein

occlusion (Score) study report 6. *Arch Ophthalmol* 127(9):1115–1128

15. Ip MS, Scott IU, VanVeldhuisen PC et al (2009) A randomized trial comparing the efficacy and safety of intravitreal triamcinolone with observation to treat vision loss associated with macular edema secondary to central retinal vein occlusion: the standard care vs corticosteroid for retinal vein occlusion (Score) study report 5. *Arch Ophthalmol* 127(9):1101–1114. <https://doi.org/10.1001/archophthalmol.2009.234>

16. Haller JA, Bandello F, Belfort R Jr et al (2010) Randomized, sham-controlled trial of dexamethasone intravitreal implant in patients with macular edema due to retinal vein occlusion. *Ophthalmology* 117(6):1134–1146.e3

17. Haller JA, Bandello F, Belfort R Jr et al (2011) Dexamethasone intravitreal implant in patients with macular edema related to branch or central retinal vein occlusion twelve-month study results. *Ophthalmology* 118(12):2453–2460

18. Coscas G, Loewenstein A, Augustin A et al (2011) Management of retinal vein occlusion—consensus document. *Ophthalmologica* 226(1):4–28

19. Korobelnik JF, Kodjikian L, Delcourt C et al (2016) Two-year, prospective, multicenter study of the use of dexamethasone intravitreal implant for treatment of macular edema secondary to retinal vein occlusion in the clinical setting in France. *Graefes Arch Clin Exp Ophthalmol* 254(12):2307–2318

20. Coscas G, Augustin A, Bandello F et al (2014) Retreatment with Ozurdex for macular edema secondary to retinal vein occlusion. *Eur J Ophthalmol* 24(1):1–9

21. Malcles A, Dot C, Voirin N et al (2017) Safety of intravitreal dexamethasone implant (Ozurdex): the SAFODEX study. Incidence and risk factors of ocular hypertension. *Retina* 37(7):1352–1359

22. Hoerauf H, Feltgen N, Weiss C et al (2016) Clinical efficacy and safety of ranibizumab versus dexamethasone for central retinal vein occlusion (COMRADE C): a European label study. *Am J Ophthalmol* 169:258–267

23. Hattenbach LO, Feltgen N, Bertelmann T et al (2018) Head-to-head comparison of ranibizumab PRN versus single-dose dexamethasone for branch retinal vein occlusion (COMRADE-B). *Acta Ophthalmol* 96(1):e10–e18

24. Feltgen N, Hattenbach LO, Bertelmann T et al (2018) Comparison of ranibizumab versus dexamethasone for macular oedema following retinal vein occlusion: 1-year results of the COMRADE extension study. *Acta Ophthalmol* 96(8):e933–e941

25. Pielan A, Feltgen N, Hattenbach LO et al (2020) Ranibizumab pro re nata versus dexamethasone in the management of ischemic retinal vein occlusion: post-hoc analysis from the COMRADE trials. *Curr Eye Res* 45(5):604–614

26. Mayer WJ, Hadjigoli A, Wolf A, Herold T, Haritoglou C (2015) Comparison of intravitreal dexamethasone implant versus intravitreal ranibizumab as a first-line treatment of macular oedema due to retinal vein occlusion. *Klin Monbl Augenheilkd* 232(11):1289–1296

27. Chatziralli I, Theodossiadi G, Kabanarou SA, Theodossiadi P (2017) Ranibizumab versus dexamethasone implant for central retinal vein occlusion: special remarks of the RANIDEX study. *Graefes Arch Clin Exp Ophthalmol* 255(10):2077–2078

28. Singer MA, Jansen ME, Tyler L et al (2017) Long-term results of combination therapy using anti-VEGF



- agents and dexamethasone intravitreal implant for retinal vein occlusion: an investigational case series. *Clin Ophthalmol* 11:31–38
29. Pichi F, Specchia C, Vitale L et al (2014) Combination therapy with dexamethasone intravitreal implant and macular grid laser in patients with branch retinal vein occlusion. *Am J Ophthalmol* 157(3):607–615.e1
  30. Mayer WJ, Remy M, Wolf A et al (2012) Comparison of intravitreal bevacizumab upload followed by a dexamethasone implant versus dexamethasone implant monotherapy for retinal vein occlusion with macular edema. *Ophthalmologica* 228(2):110–116
  31. Ozkok A, Saleh OA, Sigford DK, Heroman JW, Schaal S (2015) The OMAR study: comparison of ozurdex and triamcinolone acetonide for refractory cystoid macular edema in retinal vein occlusion. *Retina* 35(7):1393–1400
  32. Gale R, Pikoula M, Lee AY et al (2021) Real world evidence on 5661 patients treated for macular oedema secondary to branch retinal vein occlusion with intravitreal anti-vascular endothelial growth factor, intravitreal dexamethasone or macular laser. *Br J Ophthalmol* 105(4):549–554
  33. Larsen M, Waldstein SM, Priglinger S et al (2018) Sustained benefits from ranibizumab for central retinal vein occlusion with macular edema: 24-month results of the CRYSTAL study. *Ophthalmol Retina* 2(2):134–142. <https://doi.org/10.1016/j.oret.2017.05.016>
  34. Heier JS, Campochiaro PA, Yau L et al (2012) Ranibizumab for macular edema due to retinal vein occlusions: long-term follow-up in the Horizon trial. *Ophthalmology* 119(4):802–809
  35. Campochiaro PA, Wykoff CC, Singer M et al (2014) Monthly versus as-needed ranibizumab injections in patients with retinal vein occlusion: the Shore study. *Ophthalmology* 121(12):2432–2442
  36. Ciulla T, Pollack JS, Williams DF (2021) Visual acuity outcomes and anti-VEGF therapy intensity in macular oedema due to retinal vein occlusion: a real-world analysis of 15 613 patient eyes. *Br J Ophthalmol* 105(12):1696–1704
  37. Bhisitkul RB, Campochiaro PA, Shapiro H, Rubio RG (2013) Predictive value in retinal vein occlusions of early versus late or incomplete ranibizumab response defined by optical coherence tomography. *Ophthalmology* 120(5):1057–1063
  38. Campochiaro PA, Sophie R, Pearlman J et al (2014) Long-term outcomes in patients with retinal vein occlusion treated with ranibizumab: the Retain study. *Ophthalmology* 121(1):209–219
  39. Miwa Y, Muraoka Y, Osaka R et al (2017) Ranibizumab for macular edema after branch retinal vein occlusion: one initial injection versus three monthly injections. *Retina* 37(4):702–709. <https://doi.org/10.1097/IAE.0000000000001224>
  40. Spooner K, Fraser-Bell S, Hong T, Chang AA (2019) Five-year outcomes of retinal vein occlusion treated with vascular endothelial growth factor inhibitors. *BMJ Open Ophthalmol* 4(1):e249. <https://doi.org/10.1136/bmjophth-2018-000249>
  41. Rezar S, Eibenberger K, Bühl W et al (2015) Anti-VEGF treatment in branch retinal vein occlusion: a real-world experience over 4 years. *Acta Ophthalmol* 93(8):719–725. <https://doi.org/10.1111/aos.12772>
  42. Konidaris V, Al-Hubeshy Z, Tsaousis KT et al (2018) Outcomes of switching treatment to aflibercept in patients with macular oedema secondary to central retinal vein occlusion refractory to ranibizumab. *Int Ophthalmol* 38(1):207–213

## Retinal vein occlusion. Intravitreal pharmacotherapies and treatment strategies for the management of macular edema

Intravitreal injection treatment for the management of macular edema as an expression of increased capillary permeability and leakage constitute the mainstay of treatment in retinal vein occlusion. In contrast to diabetic retinopathy or neovascular age-related macular degeneration, permanent and complete functional and morphological restoration can be achieved, as retinal vein occlusions are usually associated with risk factors, but do not represent the manifestation form of an underlying systemic or degenerative chronic disorder; however, successful long-term management of retinal vein occlusion-associated macular edema usually requires intensive and also long-term continued treatment with vascular endothelial growth factor (VEGF) inhibitors or with a less favorable side effect profile, dexamethasone. A functional treatment success can be maintained over the long term by both pro re nata (PRN) or treat and extend (T&E) regimens. In contrast, according to the currently available data, the combination of anti-VEGF administration and grid laser treatment has no additional benefit compared to monotherapy. In patients with recalcitrant macular edema, switching to another intravitreal agent may be considered during the course of treatment, although a true therapeutic benefit with respect to the development of visual acuity has not yet been proven. The current review summarizes the relevant aspects in the management of RVO-associated macular edema and provides the foundations for the application of successful treatment strategies.

### Keywords

Central retinal vein occlusion · Branch retinal vein occlusion · Anti-VEGF · Intravitreal steroids · Dexamethasone

43. Cohen MN, Houston SK, Juhn A et al (2016) Effect of aflibercept on refractory macular edema associated with central retinal vein occlusion. *Can J Ophthalmol* 51(5):342–347
44. Eadie JA, Ip MS, Kulkarni AD (2014) Response to aflibercept as secondary therapy in patients with persistent retinal edema due to central retinal vein occlusion initially treated with bevacizumab or ranibizumab. *Retina* 34(12):2439–2443
45. Hanhart J, Rozenman Y (2017) Comparison of intravitreal ranibizumab, aflibercept, and dexamethasone implant after bevacizumab failure in macular edema secondary to retinal vascular occlusions. *Ophthalmologica* 238(1-2):110–118. <https://doi.org/10.1159/000473864>
46. Scott IU, VanVeldhuisen PC, Ip MS et al (2018) Comparison of monthly vs treat-and-extend regimens for individuals with macular edema who respond well to anti-vascular endothelial growth factor medications: secondary outcomes from the Score2 randomized clinical trial. *JAMA Ophthalmol* 136(4):337–345. <https://doi.org/10.1001/jamaophthalmol.2017.6843>
47. Arai Y, Takahashi H, Inoda S et al (2021) Efficacy of modified treat-and-extend regimen of aflibercept for macular edema from branch retinal vein occlusion: 2-year prospective study outcomes. *J Clin Med* 10(14):3162. <https://doi.org/10.3390/jcm10143162>