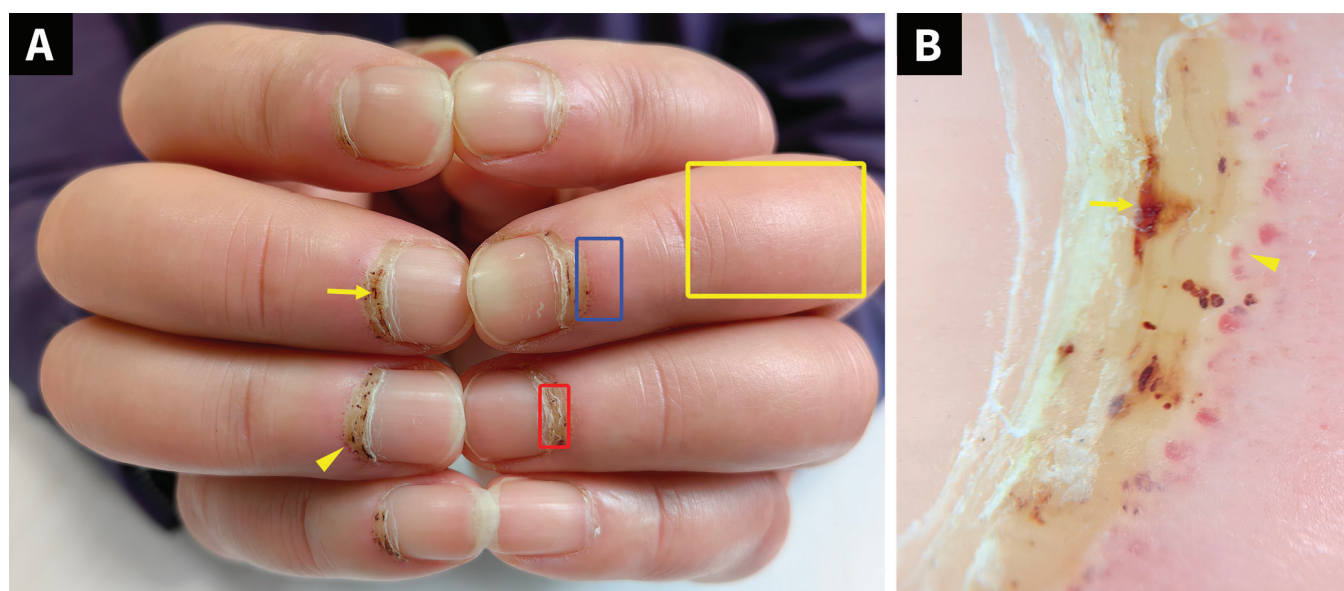


# Doigts boudinés et anomalies des capillaires des replis cutanés des ongles

Hanlin Yin MD, Wanyi Lin MD, Liangjing Lu MD PhD

■ Citation : *CMAJ* 2023 October 10;195:E1350. doi : 10.1503/cmaj.230834-f

Voir la version anglaise de l'article ici : [www.cmaj.ca/lookup/doi/10.1503/cmaj.230834](http://www.cmaj.ca/lookup/doi/10.1503/cmaj.230834)



**Figure 1 :** (A) Doigts boudinés (encadré jaune), érythème périunguéal (encadré bleu), capillaires dilatés (pointe de flèche jaune), hémorragies du repli cutané proximal des ongles (flèche jaune) et cuticules abîmés (encadré rouge) chez une femme de 51 ans atteinte de sclérodémie généralisée à atteinte cutanée limitée. (B) Dermoscopie montrant des mégacapillaires (pointe de flèche jaune) et des hémorragies (flèche jaune) (grossissement  $\times 20$ ).

Une femme de 51 ans a été orientée vers le département de rhumatologie en raison d'un œdème aux mains apparu 2 mois auparavant. Elle était atteinte du phénomène de Raynaud depuis 5 ans, sans autres particularités dans les antécédents personnels et familiaux. Elle n'avait pas de douleurs articulaires ou d'éruption cutanée. À l'examen, nous avons observé une tuméfaction des doigts, un érythème périunguéal, une dilatation des capillaires et des hémorragies des replis cutanés proximaux de l'ensemble des ongles, sauf de ceux des pouces. Les cuticules semblaient épaissies (figure 1A) et, spécialement, des mégacapillaires étaient visibles (figure 1A), en particulier au dermatoscope (figure 1B). La force musculaire de la patiente était normale. La sérologie a révélé un titre d'anticorps antinucléaires de 1:640 (aspect centrométrique) et la présence d'anticorps anti-centromères. L'échocardiographie et la tomodynamométrie à haute résolution du thorax étaient normales. La patiente répondait aux critères de 2013 de classification de la sclérodémie

généralisée de l'American College of Rheumatology et de l'European League Against Rheumatism<sup>1</sup>. Nous avons posé un diagnostic de sclérodémie généralisée avec atteinte cutanée limitée et prescrit de la prednisone (10 mg/j), du mycophénolate mofétil (0,5 g 2 fois par jour) et du béraprost sodique (20  $\mu$ g 3 fois par jour). Au bout de 3 mois, la tuméfaction avait disparu et les hémorragies des replis cutanés des ongles s'étaient partiellement résorbées.

La tuméfaction des doigts, le phénomène de Raynaud et les anomalies des capillaires des replis cutanés des ongles sont des caractéristiques typiques de la phase précoce de la sclérodémie généralisée<sup>2</sup>. Les anomalies des capillaires des replis cutanés des ongles, en particulier les hémorragies et les mégacapillaires, sont parfois visibles à l'œil nu. Afin de réaliser une observation plus précise, en plaçant un dermatoscope sur le repli cutané proximal, on peut voir que les capillaires ressemblent à de petits points rouges ou à des anses. Ces anomalies et le phénomène de

Raynaud sont associés à des maladies des tissus conjonctifs, en particulier à la sclérodermie généralisée. Les autres diagnostics comprennent la connectivite mixte et la dermatomyosite. La connectivite mixte est caractérisée par un titre élevé d'anticorps anti-U1RNP<sup>3</sup>, souvent accompagné d'une synovite ou d'une myosite, tandis que l'atteinte à la fois cutanée et musculaire est typique de la dermatomyosite. En cas de sclérodermie généralisée, il est important de surveiller de près l'apparition de complications aggravant le pronostic, telles que la maladie pulmonaire interstitielle, l'hypertension pulmonaire et les ulcères digitaux.

## Références

1. van den Hoogen F, Khanna D, Fransen J, et al. 2013 classification criteria for systemic sclerosis: an American college of rheumatology/European league against rheumatism collaborative initiative. *Ann Rheum Dis* 2013;72:1747-55.
2. Volkman ER, Andréasson K, Smith V. Systemic sclerosis. *Lancet* 2023; 401:304-18.
3. Tani C, Carli L, Vagnani S, et al. The diagnosis and classification of mixed connective tissue disease. *J Autoimmun* 2014;48-49:46-9.

**Intérêts concurrents :** Aucun déclaré.

Cet article a été révisé par des pairs.

Les auteurs ont obtenu le consentement de la patiente.

**Affiliation :** Département de rhumatologie, Hôpital Renji, faculté de médecine de l'Université Shanghai Jiao Tong, Shanghai, Chine.

**Propriété intellectuelle du contenu :** Il s'agit d'un article en libre accès distribué conformément aux modalités de la licence Creative Commons Attribution (CC BY-NC-ND 4,0), qui permet l'utilisation, la diffusion et la reproduction dans tout médium à la condition que la publication originale soit adéquatement citée, que l'utilisation se fasse à des fins non commerciales (c.-à-d., recherche ou éducation) et qu'aucune modification ni adaptation n'y soit apportée. Voir : <https://creativecommons.org/licenses/by-nc-nd/4.0/deed.fr>

**Remerciement :** Les auteurs remercient la patiente d'avoir autorisé la publication de ces renseignements.

**Correspondance :** Liangjing Lu, [lu\\_liangjing@163.com](mailto:lu_liangjing@163.com)

Les images cliniques sont choisies pour leur caractère particulièrement intéressant, classique ou impressionnant. Toute soumission d'image de haute résolution claire et bien identifiée doit être accompagnée d'une légende aux fins de publication. On demande aussi une brève explication (300 mots maximum) de la portée éducative des images, et des références minimales. Le consentement écrit du patient au regard de la publication doit être obtenu avant la soumission.