

Submitted: 23.06.2015
Accepted: 27.08.2015

Efficacy of high frequency ultrasound in postoperative evaluation of carpal tunnel syndrome treatment

Określenie przydatności badania USG z wykorzystaniem głowicy wysokiej częstotliwości w ocenie skuteczności zastosowanego leczenia operacyjnego zespołu kanału nadgarstka

Katarzyna Kapuścińska^{1,2}, Andrzej Urbanik²

¹ Private Specialist Practice, Kraków, Poland

² Department of Radiology, Jagiellonian University Medical College, Kraków, Poland

Correspondence: Katarzyna Kapuścińska, MD, PhD, Department of Radiology Jagiellonian University Medical College, Kopernika 19, 31-501 Kraków, Poland, e-mail: radiologia@su.krakow.pl, kwkapuscinska@gmail.com

DOI: 10.15557/JoU.2016.0002

Key words

median nerve,
carpal tunnel syndrome,
entrapment neuropathy,
ultrasound

Słowa kluczowe

nerw pośrodkowy,
zespół kanału nadgarstka,
neuropatia uciskowa,
ultrasonografia

Abstract

Carpal tunnel syndrome (CTS) is the most common entrapment neuropathy and a frequent cause of sick leave because of work-related hand overload. The main treatment is operation. **Aim:** The aim of the study is to assess the usefulness of high frequency ultrasound in the postoperative evaluation of CTS treatment efficacy. **Material and methods:** Sixty-two patients (50 women and 12 men aged 28–70, mean age 55.2) underwent surgical treatment of CTS. Ultrasound examinations of the wrist in all carpal tunnel sufferers were performed 3 months after the procedure with the use of a high frequency broadband linear array transducer (6–18 MHz, using 18 MHz band) of MyLab 70/Esaoite. On the basis of the collected data, the author has performed multiple analyses to confirm the usefulness of ultrasound imaging for postoperative evaluation of CTS treatment efficacy. **Results:** Among all 62 patients, 3 months after surgical median nerve decompression: in 40 patients, CTS symptoms subsided completely, and sonographic evaluation did not show median nerve entrapment signs; in 9 patients, CTS symptoms persisted or exacerbated, and ultrasound proved nerve compression revealing preserved flexor retinaculum fibers; in 13 patients, scar tissue symptoms occurred, and in 5 of them CTS did not subside completely (although ultrasound showed no signs of compression). **Conclusions:** Ultrasound imaging with the use of a high frequency transducer is a valuable diagnostic tool for postoperative assessment of CTS treatment efficacy.

Streszczenie

Zespół kanału nadgarstka (ZKN) to najczęstsza neuropatia uciskowa i częsta przyczyna zwolnień lekarskich z powodu przeciążenia ręki związanego z pracą. ZKN leczy się przede wszystkim operacyjnie. **Cel pracy:** Celem pracy jest określenie przydatności badania USG z wykorzystaniem głowicy wysokiej częstotliwości w pooperacyjnej ocenie skuteczności zastosowanego leczenia. **Materiał i metoda:** Materiał pracy stanowi grupa 62 pacjentów (50 kobiet i 12 mężczyzn w wieku od 28 do 70 lat; średnia wieku 55,2 roku) operowanych z powodu ZKN. U wszystkich wykonano badania USG 3 miesiące po zabiegu głowicą liniową szerokopasmową wysokiej częstotliwości (6–18 MHz, z zastosowa-

niem pasma 18 MHz), aparatem MyLab 70 firmy Esaote. Na podstawie uzyskanych danych przeprowadzono analizę mającą na celu potwierdzenie przydatności badania USG w pooperacyjnej ocenie skuteczności zastosowanego leczenia. **Wyniki:** Wśród 62 osób, u których wykonano badanie kontrolne USG po zabiegu odbarczenia nerwu pośrodkowego na poziomie nadgarstka: u 40 osób objawy ZKN ustąpiły całkowicie, a w badaniu USG nie wykazano cech ucisku nerwu pośrodkowego; u 9 osób objawy ZKN przetrwały bądź nasiliły się, a w badaniu USG wykazano ucisk nerwu przez zachowane włókna troczka; u 13 osób pojawiły się objawy ze strony blizny, w tym u 5 dodatkowo nie ustąpiły całkowicie objawy ZKN (przy braku ucisku w badaniu USG). **Wnioski:** Badanie USG z wykorzystaniem głowicy wysokiej częstotliwości jest wartościową metodą diagnostyki obrazowej w pooperacyjnej ocenie skuteczności zastosowanego leczenia.

Introduction

The basic treatment of carpal tunnel syndrome (CTS) is an operation which consists in the division of the flexor retinaculum and release of pressure on the entrapped median nerve⁽¹⁾. Sometimes, however, patients do not experience any improvement after the procedure and even report exacerbation of symptoms.

Compared with numerous publications on the usefulness of ultrasound imaging in diagnosing CTS and selecting patients eligible for a surgery, there are relatively few papers on its value in the evaluation of postoperative CTS treatment efficacy⁽²⁻⁶⁾. That is why the authors attempted to evaluate certain parameters that are essential in postoperative median nerve assessment.

The publication was prepared on the basis of a doctoral dissertation entitled: *High-frequency ultrasound in carpal tunnel syndrome: assessment of patient eligibility for surgical treatment and postoperative treatment efficacy* by Katarzyna Kapuścińska, MD, PhD (defended on October, 8 2014 in Kraków, Poland).

Aim

The aim of the paper was to determine the usefulness of high frequency ultrasound in postoperative evaluation of CTS treatment efficacy.

Material and methods

The study involved 62 patients (50 women and 12 men aged 28–70, mean age 55.2) referred to the Ultrasound Laboratory of the Department of Medical Imaging of the University Hospital in Krakow from the Neurosurgery Outpatient Clinic of the University Hospital in Krakow, Poland. Three months post-treatment, all patients underwent a follow-up ultrasound examination.

US scans were performed with the use of a broadband linear array transducer (6–18 MHz, using 18 MHz band) of MyLab 70/Esaote.

The following parameters were assessed 3 months after surgery:

Wstęp

Podstawowym leczeniem zespołu kanału nadgarstka (ZKN) jest zabieg operacyjny, polegający na przecięciu troczka zginaczy i odbarczeniu uciśniętego nerwu pośrodkowego⁽¹⁾. Zdarza się jednak, że pomimo zastosowanego leczenia operacyjnego pacjent nie odczuwa poprawy, a nawet zgłasza nasilenie dolegliwości.

W porównaniu z licznymi pracami dotyczącymi przydatności badania USG w diagnostyce ZKN oraz kwalifikacji do leczenia operacyjnego jest względnie mało opracowań na temat wartości badania USG w ocenie skuteczności leczenia ZKN⁽²⁻⁶⁾. Dlatego w pracy tej podjęto próbę oceny parametrów istotnych w badaniu pooperacyjnym nerwu pośrodkowego.

Publikację przygotowano na podstawie pracy doktorskiej pt. *Ocena przydatności badania USG z zastosowaniem głowicy wysokiej częstotliwości w kwalifikacji do operacyjnego leczenia zespołu kanału nadgarstka oraz w pooperacyjnej ocenie skuteczności zastosowanego leczenia* autorstwa dr n. med. Katarzyny Kapuścińskiej (obrona w dniu 8 października 2014, Kraków).

Cel pracy

Celem pracy było określenie przydatności badania USG z zastosowaniem głowicy wysokiej częstotliwości w ocenie skuteczności leczenia operacyjnego ZKN.

Materiał i metoda

Materiał pracy stanowiła grupa 62 pacjentów (50 kobiet i 12 mężczyzn w wieku od 28 do 70 lat; średnia wieku 55,2 roku) po operacyjnym leczeniu ZKN, skierowanych do Pracowni USG Zakładu Diagnostyki Obrazowej Szpitala Uniwersyteckiego w Krakowie z Poradni Neurochirurgii Szpitala Uniwersyteckiego w Krakowie. U wszystkich pacjentów 3 miesiące po zabiegu przeprowadzono kontrolne badanie ultrasonograficzne.

Badanie USG nadgarstka wykonywano głowicą liniową szerokopasmową o wysokiej częstotliwości (6–18 MHz, z zastosowaniem pasma 18 MHz), aparatem MyLab 70 firmy Esaote.

- cross-sectional area of the median nerve in the widest place at the level of the wrist (in mm²);
- nerve echogenicity and echotexture;
- evidence of hypervascularization of the median nerve at the wrist level using the Power Doppler (PD) technique;
- evidence of compression, deformation or absence of compression of the median nerve at the wrist level;
- movability of the median nerve at the wrist level.

Based on information delivered by US examinations, a correlation analysis was conducted involving signs of median nerve hypervascularization in a PD scan and nerve compression in a US scan.

US presentation of the median nerve and the carpal tunnel with incompletely divided flexor retinaculum

In a situation when no improvement is reported due to incomplete division of the flexor retinaculum, a US examination presents preserved flexor retinaculum fibers as well as persisting “notch sign” or “inverted notch sign.”

Early examinations enable incompletely divided fibers to be easily differentiated from scars since they present different echogenicity. Scars are initially hypoechoic and amorphous whilst flexor retinaculum fibers are hyperechoic and present a typical course in the ligament line (Fig. 1 and 2). The differentiation becomes more difficult, and sometimes even impossible, as fibrous remodeling of scar tissue progresses. No improvement (symptoms do not subside) after surgery can therefore be an indication for conducting a US examination in the first 1–3 months post-treatment.

US imaging enables the visualization of fixation or damage to the nerve or its branches.

Based on information delivered by a follow-up US examination and based on symptoms reported by patients, a cor-

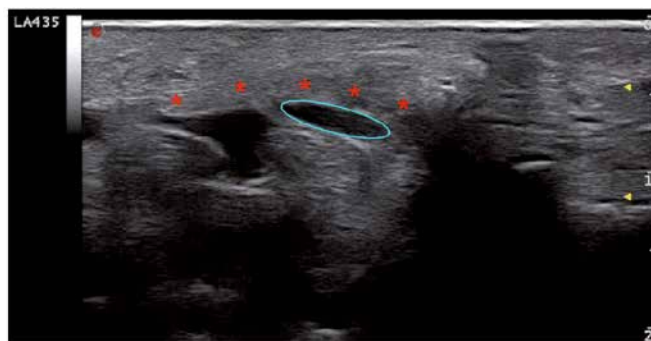

Fig. 1. Transverse view of the carpal tunnel 3 months after surgical median nerve decompression: asterisks mark visible preserved fibers of the flexor retinaculum and an ellipse encircles the entrapped median nerve

Ryc. 1. Przekrój poprzeczny kanału nadgarstka 3 miesiące po zabiegu odbarczenia nerwu pośrodkowego na poziomie kanału nadgarstka: widoczne zachowane włókna troczka (gwiazdki) oraz uciśnięty nerw pośrodkowy, zaznaczony elipsą

W badaniach własnych w kontrolnym badaniu USG wykonanym 3 miesiące po zabiegu operacyjnym oceniano:

- pole przekroju nerwu pośrodkowego w najszerszym miejscu na poziomie nadgarstka (w mm²);
- echogeniczność i echostrukturę nerwu;
- występowanie cech wzmożonego unaczynienia nerwu pośrodkowego na poziomie nadgarstka w technice Power Doppler (PD – doppler mocy);
- występowanie ucisku, modelowania lub braku ucisku nerwu pośrodkowego na poziomie nadgarstka;
- przesuwalność nerwu pośrodkowego na poziomie nadgarstka.

Na podstawie danych uzyskanych w badaniu USG wykonano analizę zależności pomiędzy obecnością cech wzmożonego unaczynienia nerwu pośrodkowego ocenianego przy użyciu PD a uwidocznieniem w badaniu USG ucisku nerwu.

Obraz USG nerwu pośrodkowego oraz kanału nadgarstka przy niedociętym troczku zginaczy

W przypadku braku poprawy wskutek niepełnego przecięcia troczka zginaczy w badaniu USG widoczne są zachowane włókna troczka oraz utrzymuje się objaw „wcięcia” lub „odwróconego wcięcia”.

We wczesnym okresie niedocięte włókna troczka łatwo zróżnicować z blizną, gdyż wykazują inną echogeniczność. Początkowo blizna jest hipoechogeniczna i bezpostaciowa, a włókna troczka są hiperechogeniczne oraz wykazują charakterystyczny przebieg w linii więzadła (ryc. 1 i 2). Wraz z postępującą przebudową włóknistą blizny różnicowanie

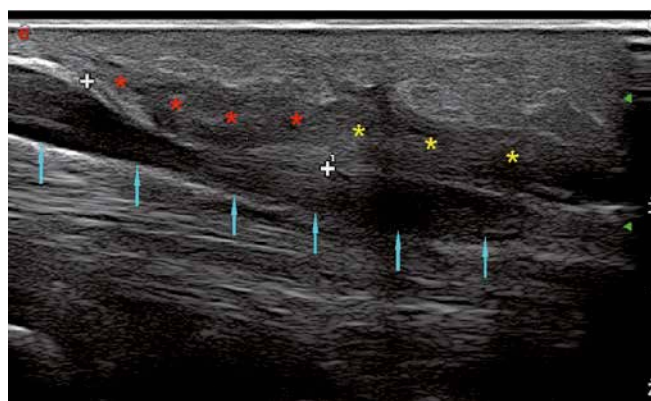

Fig. 2. Longitudinal view of the median nerve 3 months after surgical median nerve decompression: red asterisks mark preserved fibers of the flexor retinaculum, yellow asterisks indicate scar tissue between divided parts of the flexor retinaculum and blue arrows point to the “notch” and “inverted notch” sign

Ryc. 2. Przekrój podłużny nerwu pośrodkowego 3 miesiące po zabiegu odbarczenia nerwu pośrodkowego na poziomie kanału nadgarstka: zachowane włókna troczka (czerwone gwiazdki), blizna pomiędzy przeciętymi częściami troczka (żółte gwiazdki) oraz nerw pośrodkowy z objawami „wcięcia” i „odwróconego wcięcia” (niebieskie strzałki)

relation analysis was conducted involving the presence of CTS symptoms typically reported after median nerve decompression and:

- the difference in cross-sectional median nerve areas in the widest place pre- and post-treatment;
- evidence of hypervascularization of the median nerve in a PD examination;
- presence of median nerve compression in a follow-up US examination post-treatment;
- movability of the median nerve at the wrist level after surgery.

The following tests were applied in the statistical analysis: Student's *t* test for independent samples, single-factor analysis of variance (ANOVA), a post-hoc multiple comparison Tukey test and the χ^2 test of independence.

Results with the significance level lower than or equal to 0.05 were deemed statistically significant ($p \leq 0.05$). The statistical calculations were conducted with the use of a Statistica 10 PL and StatsDirect 2.7.9.

Results

Of 62 patients examined after surgery, symptoms subsided completely in 48 cases (77.4%), incomplete symptom resolution was reported by 5 patients (8.1%) and no improvement or exacerbation of complaints – by 9 patients (14.5%).

The average cross-sectional area of the median nerve in the widest place was 16.6 mm² (9–29 mm²).

All 62 patients (100%) presented lower echogenicity of the median nerve at the wrist level.

In 14 patients (22.58%), the echotexture of the median nerve was preserved whereas in 48 patients (77.42%), it was blurred.

Of 62 patients, 10 (16.1%) presented evidence of hypervascularization of the median nerve at the carpal level. No increased vascularity was observed in the remaining 52 patients (83.9%).

Ultrasound showed median nerve entrapment in 9 of 62 patients (14.52%).

In 53 of 62 patients (85.48%), no signs of median nerve entrapment at the carpal tunnel were observed.

In 44 of 62 patients (71%), the movability of the median nerve at the wrist level was normal.

In 9 of 62 patients (14.5%), the movability of the median nerve at the wrist level was reduced.

In 9 of 62 patients (14.5%), there was no movability, or there was minimum movability of the median nerve against scars or flexor digitorum tendons.

jest utrudnione, a w niektórych przypadkach niemożliwe. Zatem brak ustąpienia dolegliwości (brak poprawy) po zastosowanym leczeniu operacyjnym może być wskazaniem do wykonania badania USG w pierwszych 1–3 miesiącach.

Badanie USG pozwala także uwidocznienie wciągnięcia w bliźnię bądź uszkodzenie nerwu lub jego gałązek.

Na podstawie danych uzyskanych w badaniu kontrolnym USG oraz na podstawie objawów zgłaszanych przez pacjentów przeprowadzono analizę zależności pomiędzy występowaniem dolegliwości typowych dla ZKN po zabiegu odbarczenia nerwu pośrodkowego a:

- różnicą wartości pola przekroju nerwu pośrodkowego w najszerszym miejscu przed zabiegiem i po;
- obecnością cech wzmożonego unaczynienia nerwu pośrodkowego ocenianego w badaniu PD;
- uwidocznieniem ucisku nerwu pośrodkowego w kontrolnym USG po zabiegu;
- przesuwalnością nerwu pośrodkowego na poziomie nadgarstka po zabiegu operacyjnym.

W trakcie prowadzenia analizy statystycznej stosowano następujące testy: test *t*-Studenta dla prób niezależnych, jednoczynnikową analizę wariancji (ANOVA) i *post hoc* test wielokrotnych porównań Tukeya oraz test niezależności χ^2 .

Za statystycznie znamienne przyjmowano te wyniki testów, dla których poziom istotności był mniejszy lub równy 0,05 ($p \leq 0,05$). Obliczenia statystyczne wykonano za pomocą pakietu statystycznego Statistica 10 PL oraz programu statystycznego StatsDirect 2.7.9.

Wyniki

W badanej po zabiegu grupie 62 pacjentów do całkowitego ustąpienia dolegliwości doszło u 48 z nich (77,4%), niecałkowite ustąpienie dolegliwości zgłaszało 5 osób (8,1%), a brak poprawy lub nasilenie dolegliwości – 9 (14,5%).

Pole przekroju nerwu pośrodkowego w najszerszym miejscu wynosiło średnio 16,6 mm² (9–29 mm²).

U wszystkich 62 osób (100%) echogeniczność nerwu pośrodkowego na poziomie nadgarstka była obniżona.

U 14 osób (22,58%) echostruktura nerwu pośrodkowego była zachowana, a u 48 (77,42%) – zatarta.

U 10 z 62 osób (16,1%) w badaniu stwierdzono cechy wzmożonego unaczynienia nerwu pośrodkowego na poziomie nadgarstka; u pozostałych 52 badanych (83,9%) nie stwierdzono cech wzmożonego unaczynienia.

U 9 z 62 osób (14,52%) w badaniu USG stwierdzono ucisk nerwu pośrodkowego.

U 53 z 62 osób (85,48%) nie stwierdzono cech ucisku nerwu pośrodkowego na poziomie nadgarstka.

Figure 3 presents a division of the main group into subgroups based on the manner of patient conduction after surgical median nerve release.

It was found that there is a statistically significant correlation ($p < 0.001$) between median nerve compression visible in a follow-up US examination and median nerve hypervascularization. All patients with evidence of nerve entrapment after surgery also presented enhanced vascularity, whereas 100% of patients without evidence of entrapment did not demonstrate median nerve hypervascularization.

All patients with persisting or exacerbated symptoms presented with enhanced nerve vascularization, whilst none of the patients in whom symptoms subsided completely showed any signs of vessels in a PD scan ($p < 0.001$).

The patients who presented nerve entrapment in a US examination reported persisting or exacerbated symptoms. However, nearly all patients in whom no compression was observed upon a US examination, reported complete resolution of symptoms (92.16%; $p < 0.001$).

Moreover, another analysis tested the existence of correlations between the movability of the median nerve at the level of the wrist, seen in a US examination, and the presence of symptoms typical of CTS ($p < 0.001$). The symptoms subsided in 97.73% of patients with restored movability and persisted in 77.78% of patients who presented no nerve movability.

Discussion

Compared with numerous publications on the usefulness of ultrasound imaging in diagnosing CTS and selecting patients eligible for a surgery, there are relatively few papers on its value in the evaluation of postoperative CTS treatment efficacy⁽⁷⁻¹⁴⁾.

According to various reports published so far⁽⁷⁻¹⁴⁾, follow-up US examinations are performed at various times after surgical CTS treatment (from 3 week to 8 months). They are conducted with transducers of the frequently not greater than 12 MHz. Currently, ultrasound probes of even higher frequencies are available (up to 22 MHz). They enable more accurate assessment of slight nerve branches, such as the palmar branch of the median nerve⁽¹⁵⁾.

Parameters that are most commonly evaluated in postoperative ultrasound examinations of the carpal tunnel are the cross-sectional area of the median nerve at its widest site and the comparison between these values obtained pre- and postoperatively. Most authors^(7-9,11-14) have confirmed that the separation of the flexor retinaculum and median nerve release results in a reduction of median nerve edema. In most cases, a US examination does not show a return of a completely normal image of the median nerve. The cross-sectional values are usually greater than 10 mm² (which is the most commonly applied cut-off point for median nerve edema and the diagnosis of median nerve pathology at the carpal tunnel).

U 44 z 62 osób (71%) w badaniu kontrolnym USG przesuwalność nerwu pośrodkowego na poziomie nadgarstka była prawidłowa.

U 9 z 62 osób (14,5%) w kontrolnym USG przesuwalność nerwu pośrodkowego na poziomie nadgarstka była zmniejszona.

U 9 z 62 osób (14,5%) w badaniu kontrolnym USG nie stwierdzono przesuwalności nerwu względem blizny ani względem ścięgien mięśni zginaczy palców lub była ona minimalna.

Na rycinie 3 przedstawiono podział grupy głównej na podgrupy ze względu na sposób prowadzenia po zabiegu odbarczenia nerwu pośrodkowego.

Stwierdzono występowanie statystycznie istotnej współzależności ($p < 0,001$) pomiędzy widocznym w kontrolnym badaniu USG uciskiem nerwu pośrodkowego a wzmożonym unaczynieniem nerwu pośrodkowego. U pacjentów, u których w kontrolnym badaniu po zabiegu uwidocznił się ucisk nerwu, w 100% przypadków występowało wzmożone unaczynienie, natomiast u osób, u których stwierdzono brak ucisku, w 100% przypadków nie wykazano wzmożonego unaczynienia nerwu pośrodkowego.

U wszystkich pacjentów, u których objawy przetrwały lub nasiliły się, wykazano cechy wzmożonego unaczynienia nerwu, natomiast u żadnego z pacjentów, u których objawy ustąpiły całkowicie, nie stwierdzono obecności naczyń w badaniu PD ($p < 0,001$).

W grupie pacjentów, u których wykazano ucisk w badaniu USG, objawy przetrwały lub nasiliły się. W grupie osób, u których nie uwidocznił się ucisku, objawy w większości przypadków (92,16%) ustąpiły całkowicie ($p < 0,001$).

Poddano analizie występowanie zależności pomiędzy przesuwalnością nerwu pośrodkowego na poziomie nadgarstka w badaniu USG a występowaniem objawów typowych dla ZKN ($p < 0,001$). Dolegliwości ustąpiły u 97,73% badanych z odzyskaną przesuwalnością i pozostały u 77,78% pacjentów z brakiem przesuwalności nerwu.

Omówienie

W porównaniu z licznymi pracami dotyczącymi przydatności badania USG w diagnostyce ZKN oraz kwalifikacji do leczenia operacyjnego jest względnie mało opracowań na temat wartości badania USG w ocenie skuteczności leczenia ZKN⁽⁷⁻¹⁴⁾.

Kontrolne badania USG po operacyjnym leczeniu ZKN były według dotychczas publikowanych doniesień⁽⁷⁻¹⁴⁾ wykonywane w różnych okresach po zabiegu (od 3 tygodni do 8 miesięcy). Wykorzystywano w nich głowice o częstotliwościach nieprzekraczających 12 MHz. Aktualnie dostępne są głowice o wyższej częstotliwości (do 22 MHz), które pozwalają na dokładniejszą ocenę drobnych gałązek nerwowych, takich jak gałąź dłoniowa nerwu pośrodkowego⁽¹⁵⁾.

Only Lee et al.⁽¹⁰⁾, in a postoperative follow-up US examination of the carpal tunnel, observed an increase in the median nerve cross-sectional area at the level of the hook of the hamate bone and pisiform bone by approximately 2 mm² (0.9–3 mm²; $p = 0.01$).

In the author's own material, the values of the cross-sectional area decreased and correlated with the resolution of symptoms ($p = 0.026$). In the group with complete resolution of symptoms, the author found that the cross-sectional area of the median nerve decreased by approximately 1.48 mm² ($p = 0.002$). These results are similar to those presented in most previous studies.

In the group of patients who reported no improvement (or even exacerbation of symptoms) and the preserved flexor retinaculum fibers were observed, the cross-sectional area of the median nerve increased by approximately 2.22 mm² ($p = 0.002$). This study has also demonstrated that the greatest reduction in the cross-sectional area occurred in patients with complete resolution of symptoms.

Most quoted papers emphasize the value and usefulness of US imaging in the postoperative evaluation of the median nerve in CTS^(7-11,14). Only Naranjo has found that ultrasound imaging is of limited value⁽¹²⁾, but in the opinion of the author of the present study, the final conclusions raise doubts. Naranjo et al. analyzed the median nerve cross-sectional area at the widest site (i.e. at tunnel inlet) and at tunnel outlet as well as the nerve flattening ratio. In patients with noted improvement, the cross-sectional area of the nerve at the widest site decreased from 14.2 to 13.3 mm². In those with no or little improvement, however, a decrease of this value was also noted (from 12.5 to 11.6 mm²). There were no significant changes in the cross-sectional value at the tunnel outlet or flattening ratio.

Najczęściej ocenianym parametrem w badaniu USG po operacyjnym leczeniu ZKN jest pole przekroju poprzecznego nerwu pośrodkowego w najszerszym miejscu oraz porównanie tych wartości z danymi uzyskanymi w badaniu przed zabiegiem operacyjnym. W większości prac^(7-9,11-14) potwierdzono, że przecięcie troczka zginaczy i odbarczenie nerwu pośrodkowego skutkuje zmniejszeniem stopnia obrzęku nerwu pośrodkowego. W badaniu USG w większości przypadków nie dochodzi do przywrócenia prawidłowego obrazu nerwu pośrodkowego. Uzyskane wartości pól przekrojów są zazwyczaj większe niż 10 mm² (najczęściej stosowany punkt odcięcia dla obrzęku nerwu pośrodkowego i rozpoznawania choroby nerwu pośrodkowego na poziomie nadgarstka).

Jedynie w pracy Lee i wsp.⁽¹⁰⁾ w kontrolnym badaniu USG po operacyjnym leczeniu ZKN zaobserwowano wzrost pola przekroju nerwu na poziomie haczyka kości haczykowej oraz kości grochowatej o ok. 2 mm² (0,9–3 mm²; $p = 0,01$).

W materiale własnym wartości pola przekroju nerwu pośrodkowego zmniejszyły się oraz korelowały z ustąpieniem objawów ($p = 0,026$). W grupie z całkowitym ustąpieniem dolegliwości autorka stwierdziła zmniejszenie pola przekroju nerwu pośrodkowego średnio o 1,48 mm² ($p = 0,002$). Uzyskane wartości są podobne do rezultatów większości wcześniejszych prac.

W grupie osób, u których nie stwierdzono poprawy (a wręcz zaobserwowano nasilenie objawów) i wykazano zachowanie ciągłości części włókien troczka, pole przekroju nerwu pośrodkowego uległo zwiększeniu średnio o 2,22 mm² ($p = 0,002$). W niniejszej pracy zaobserwowano także, że największe zmniejszenie pola przekroju wystąpiło u pacjentów z całkowitym ustąpieniem dolegliwości.

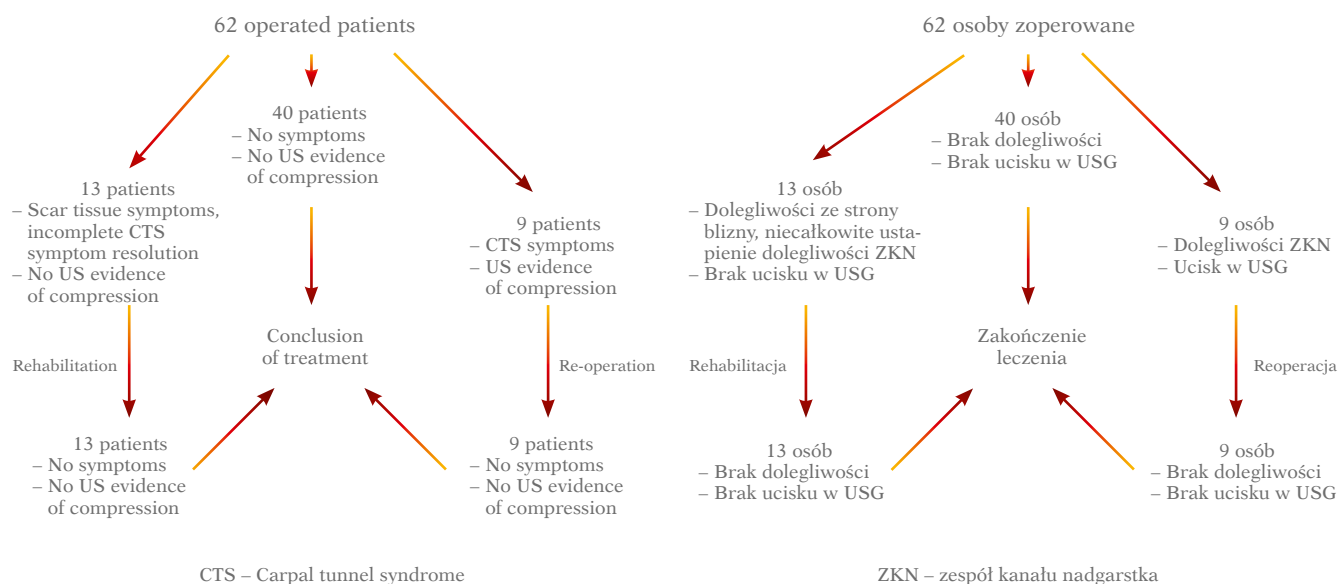


Fig. 3. Division of the main group into subgroups based on the manner of patient conduct after surgical median nerve release
Ryc. 3. Podział grupy głównej na podgrupy ze względu na sposób prowadzenia po zabiegu odbarczenia nerwu pośrodkowego

The limitations of the study carried out by Naranjo et al. include the lack of assessment of: nerve movability prior to and after surgery, nerve vascularity and possible postoperative scar, fiber continuity, restoration of bundle echotexture and no correlation analysis between individual parameters. In the author's own opinion, the assessment of retinaculum division and nerve movability against the scar are very significant data. If the symptoms of median nerve damage persist, US findings direct the further diagnostic process and indicate the necessity of median nerve assessment along its entire course as well as brachial plexus evaluation (including spinal nerve roots at the level of the spine).

Smidt et al., based on a study in which decreased cross-sectional area was observed in six of ten patients with no improvement after surgery, concluded that median nerve US may serve as a tool for selecting patients eligible for re-operation⁽¹³⁾. The author's own research has shown that the lack of median nerve compression signs and its normal movability indicate that re-operation is not necessary. No clinical improvement or exacerbation of changes in a nerve image as well as the identification of persistent compression at the level of preserved fibers is an indication for re-operation.

High usefulness of ultrasound imaging (both in selecting patients for surgery and in postoperative evaluation) is emphasized by Toros⁽¹⁶⁾. Postoperative US can be helpful in detecting the cause of the lack of improvement and facilitate the decision-making regarding re-operation. One of the most common causes of surgical treatment inefficacy in CTS is incomplete separation of the retinaculum⁽¹⁷⁾. It is well-visible in a US image and, therefore, some surgeons use intraoperative ultrasonography to ensure that the flexor retinaculum has been divided completely⁽¹⁸⁾.

Another parameter assessed in certain studies is the cross-sectional area of the median nerve at the tunnel outlet^(10,11). The results of these studies have confirmed the limited value of this criterion.

In some studies, groups of patients with no reported improvement in spite of surgical treatment were distinguished^(9,12-14). It is surprising that the presence of preserved flexor retinaculum fibers, which could be a potential cause of ineffective treatment, was not assessed in any of these studies. Their authors were mostly focused on the image of the median nerve at the wrist level. Only one study⁽¹⁴⁾ presents a detained analysis of the causes of this inefficacy.

The author, in her own study, noted the lack of improvement or exacerbation of CTS symptoms in nine patients. In a postoperative follow-up US examination, all of them presented preserved retinaculum fibers which compressed the median nerve. A surgical procedure confirmed the diagnosis.

The ability of US to assess median nerve movability against adjacent structures in dynamic examination is an advantage of this modality in postoperative assessment. In a study of Yoshii et al., conducted with the use of cadaver

W większości cytowanych prac podkreśla się wartość i przydatność badania USG w ocenie nerwu pośrodkowego po operacyjnym leczeniu ZKN^(7-11,14). Jedynie w pracy Naranja stwierdzono ograniczoną wartość badania ultrasonograficznego⁽¹²⁾, aczkolwiek w opinii własnej ostateczne wnioski budzą wątpliwości. Naranjo i wsp. oceniali pole przekroju nerwu pośrodkowego w najszerszym miejscu (tj. na poziomie wejścia do kanału) i na poziomie wyjścia z kanału oraz wskaźnik spłaszczenia. U osób z poprawą zaobserwowano zmniejszenie pola przekroju nerwu w najszerszym miejscu z 14,2 do 13,3 mm². U badanych z brakiem lub niewielką poprawą także odnotowano zmniejszenie pola przekroju nerwu pośrodkowego w najszerszym miejscu z 12,5 do 11,6 mm². Nie stwierdzono istotnych zmian w wartości pola przekroju na poziomie wyjścia nerwu z kanału oraz wartości wskaźnika spłaszczenia.

Wśród ograniczeń badania Naranja i wsp. należy wspomnieć brak: oceny przesuwalności nerwu przed zabiegiem i po, oceny jego unaczynienia i ewentualnej blizny pooperacyjnej, zachowania ciągłości włókien, odzyskania echostруктуры pęczkowej nerwu oraz analizy korelacji pomiędzy poszczególnymi parametrami. W opinii własnej ocena kompletności przecięcia troczka oraz przesuwalności nerwu względem blizny jest bardzo istotną informacją. W przypadku utrzymywania się objawów uszkodzenia nerwu pośrodkowego wynik badania USG ukierunkowuje dalszą diagnostykę ze wskazaniem konieczności oceny nerwu pośrodkowego na całym przebiegu oraz spłotu ramiennego (w tym korzeni nerwów rdzeniowych na poziomie kręgosłupa).

Smidt i wsp. na podstawie badania, w którym u sześciu z dziesięciu pacjentów z brakiem poprawy po zabiegu operacyjnym doszło do zmniejszenia pola przekroju nerwu, wysnuli wniosek, że USG nerwu pośrodkowego nie może służyć kwalifikacji do ewentualnej reoperacji⁽¹³⁾. Badania własne wykazały, że brak cech ucisku nerwu pośrodkowego i jego właściwa przesuwalność wskazują na brak konieczności reoperacji. Brak poprawy klinicznej albo nasilenie zmian w obrazie nerwu oraz stwierdzenie przetrwałego ucisku na poziomie zachowanych włókien są wskazaniem do reoperacji.

Dużą przydatność badania ultrasonograficznego (zarówno w kwalifikowaniu do zabiegu, jak i w ocenie pooperacyjnej) podkreśla Toros⁽¹⁶⁾. Pooperacyjne USG może pomóc wykryć przyczynę braku poprawy i ułatwić chirurgowi decyzję o kwalifikacji do reoperacji. Jedną z najczęstszych przyczyn niepowodzenia leczenia chirurgicznego w ZKN stanowi niecałkowite przecięcie troczka⁽¹⁷⁾. Jest to dobrze widoczne w obrazie ultrasonograficznym, stąd część chirurgów wykorzystuje śródoperacyjne badanie USG do potwierdzenia całkowitego przecięcia troczka zginaczy⁽¹⁸⁾.

Kolejnym parametrem ocenianym w niektórych pracach było pole przekroju nerwu pośrodkowego na poziomie wyjścia z kanału^(10,11). Uzyskane w cytowanych pracach wyniki potwierdziły ograniczoną wartość tego kryterium.

W części cytowanych prac wyodrębniono grupy pacjentów, u których nie stwierdzono poprawy pomimo zastosowanego leczenia operacyjnego^(9,12-14). Zdziwiający jest fakt, że w żad-

material, it was found that nerve and tendon movability increases after flexor retinaculum separation⁽¹⁹⁾.

None of the quoted studies presents a degree of improvement of median nerve movability at the carpal tunnel after CTS surgical treatment. In the author's own material, median nerve movability was decreased or absent prior to the procedure in all patients. After surgery, it improved in all patients in whom clinical signs subsided.

The assessment of median nerve vascularity with the Power Doppler before surgery is the most sensitive parameter that indicates entrapment neuropathy. None of the quoted studies presents the assessment of median nerve vascularity after surgery.

In the author's own study, nerve hypervascularization was observed in a PD scan in all patients presenting with persisting or exacerbated symptoms after CTS surgery (9 of 62 patients). All patients with complete resolution of symptoms presented normal nerve vascularity (i.e. no hypervascularity was detected in a PD scan). These results suggest that the presence of hypervascularity may indicate that treatment has been ineffective. This, however, requires further investigation since, at least in theory, hypervascularity can result from an ongoing repair process.

Conclusions

Ultrasound imaging with the use of a high frequency transducer is a valuable imaging modality for postoperative assessment of CTS treatment efficacy.

Conflict of interest

Authors do not report any financial or personal connections with other persons or organizations, which might negatively affect the contents of this publication and/or claim authorship rights to this publication.

nej z tych prac nie oceniano obecności zachowanych włókien troczka zginaczy, co mogło być potencjalną przyczyną nieskuteczności zastosowanego leczenia. Koncentrowano się w nich głównie na obrazie nerwu pośrodkowego na poziomie nadgarstka. Tylko w jednej pracy⁽¹⁴⁾ dokonano szczegółowej analizy przyczyn niepowodzenia.

W materiale własnym stwierdzono brak poprawy lub nasilenie się objawów ZKN u dziewięciu osób. U wszystkich tych pacjentów w kontrolnym USG po zabiegu uwidoczono zachowanie ciągłości części włókien troczka, które powodowały ucisk nerwu pośrodkowego. Zabieg operacyjny potwierdził rozpoznanie.

W badaniach pooperacyjnych zaletą ultrasonografii jest możliwość oceny przesuwalności nerwu pośrodkowego względem sąsiadujących struktur w badaniu dynamicznym. W badaniu Yoshii i wsp. przeprowadzonym przy wykorzystaniu preparatów ze zwłok stwierdzono, że po przecięciu troczka zginaczy dochodzi do zwiększenia przesuwalności nerwu i ścięgien⁽¹⁹⁾.

W żadnej z cytowanych prac nie oceniano stopnia poprawy przesuwalności nerwu pośrodkowego na poziomie kanału nadgarstka po operacyjnym leczeniu ZKN. W materiale własnym przed zabiegiem przesuwalność nerwu pośrodkowego była zmniejszona lub zniesiona u wszystkich pacjentów. Po zabiegu przesuwalność nerwu poprawiła się u wszystkich osób, u których ustąpiły objawy kliniczne.

Ocena unaczynienia nerwu pośrodkowego przy użyciu techniki PD jest w badaniu przedoperacyjnym najbardziej czułym parametrem przemawiającym za neuropatią uciskową. W żadnej z cytowanych prac nie oceniano unaczynienia nerwu pośrodkowego po zabiegu.

W materiale własnym u wszystkich pacjentów, u których objawy po operacji ZKN przetrwały albo nasiliły się (9 z 62 pacjentów), w badaniu PD wykazano cechy wzmoczonego unaczynienia nerwu. U wszystkich badanych, u których objawy ustąpiły całkowicie, unaczynienie nerwu mieściło się w granicach normy (tj. nie stwierdzano cech unaczynienia w PD). Wyniki te sugerują, że wystąpienie cech wzmoczonego unaczynienia może przemawiać za brakiem skuteczności leczenia, jakkolwiek wymaga to dalszych badań, ponieważ wzmoczone unaczynienie, przynajmniej teoretycznie, może być wynikiem toczącego się procesu naprawczego.

Wnioski

Badanie USG z wykorzystaniem głowicy wysokiej częstotliwości jest wartościową metodą diagnostyki obrazowej w pooperacyjnej ocenie skuteczności zastosowanego leczenia.

Konflikt interesów

Autorzy nie zgłaszają żadnych finansowych ani osobistych powiązań z innymi osobami lub organizacjami, które mogłyby negatywnie wpłynąć na treść publikacji oraz rościć sobie prawo do tej publikacji.

References / Piśmiennictwo

1. Żyłuk A, Puchalski P: Historia naturalna zespołu kanału nadgarstka – przegląd piśmiennictwa. *Pol Orthop Traumatol* 2010; 75: 261–266.
2. Campagna R, Pessis E, Feydy A, Guerini H, Le Viet D, Corlobé P *et al.*: MRI assessment of recurrent carpal tunnel syndrome after open surgical release of the median nerve. *AJR Am J Roentgenol* 2009; 193: 644–650.
3. Mosier BA, Hughes TB: Recurrent carpal tunnel syndrome. *Hand Clin* 2013; 29: 427–434.
4. Kerasnoudis A: Which ultrasound method has the upper hand in the follow-up of the patients with recurrent carpal tunnel syndrome? *Ann Rheum Dis* 2013; 72: e11.
5. Klauser AS, Faschingbauer R, Bauer T, Wick MC, Gabl M, Arora R *et al.*: Entrapment neuropathies II: carpal tunnel syndrome. *Semin Musculoskelet Radiol* 2010; 14: 487–500.
6. Wilson D, Allen GM: Imaging of the carpal tunnel. *Semin Musculoskelet Radiol* 2012; 16: 137–145.
7. Abicalaf CA, de Barros N, Sernik RA, Pimentel BF, Braga-Baiak A, Braga L *et al.*: Ultrasound evaluation of patients with carpal tunnel syndrome before and after endoscopic release of the transverse carpal ligament. *Clin Radiol* 2007; 62: 891–896.
8. Colak A, Kutlay M, Pekkaşali Z, Saraçođlu M, Demircan N, Simşek H *et al.*: Use of sonography in carpal tunnel syndrome surgery. A prospective study. *Neurol Med Chir (Tokyo)* 2007; 47: 109–115.
9. Kim JY, Yoon JS, Kim SJ, Won SJ, Jeong JS: Carpal tunnel syndrome: clinical, electrophysiological, and ultrasonographic ratio after surgery. *Muscle Nerve* 2012; 45: 183–188.
10. Lee CH, Kim TK, Yoon ES, Dhong ES: Postoperative morphologic analysis of carpal tunnel syndrome using high-resolution ultrasonography. *Ann Plast Surg* 2005; 54: 143–146.
11. Mondelli M, Filippou G, Gallo A, Frediani B: Diagnostic utility of ultrasonography versus nerve conduction studies in mild carpal tunnel syndrome. *Arthritis Rheum* 2008; 59: 357–366.
12. Naranjo A, Ojeda S, Rúa-Figueroa I, Garcia-Duque O, Fernández-Palacios J, Carmona L: Limited value of ultrasound assessment in patients with poor outcome after carpal tunnel release surgery. *Scand J Rheumatol* 2010; 39: 409–412.
13. Smidt M.H., Visser L.H.: Carpal tunnel syndrome: clinical and sonographic follow-up after surgery. *Muscle Nerve* 2008; 38:987–991
14. Vögelin E, Nüesch E, Jüni P, Reichenbach S, Eser P, Ziswiler HR: Sonographic follow-up of patients with carpal tunnel syndrome undergoing surgical or nonsurgical treatment: prospective cohort study. *J Hand Surg Am* 2010; 35: 1401–1409.
15. Tagliafico A, Pugliese F, Bianchi S, Bodner G, Padua L, Rubino M *et al.*: High-resolution sonography of the palmar cutaneous branch of the median nerve. *AJR Am J Roentgenol* 2008; 191: 107–114.
16. Toros T: Commentary on Żyłuk *et al.* No correlation between sonographic and electrophysiological parameters in carpal tunnel syndrome; and Yalçın *et al.* Ultrasound diagnosis of ulnar neuropathy: comparison of symptomatic and asymptomatic nerve thickness. *J Hand Surg Eur Vol* 2014; 39: 172–174.
17. Tan TC, Yeo CJ, Smith EW: High definition ultrasound as diagnostic adjunct for incomplete carpal tunnel release. *Hand Surg* 2011; 16: 289–294.
18. Nakamichi K, Tachibana S, Yamamoto S, Ida M: Percutaneous carpal tunnel release compared with mini-open release using ultrasonographic guidance for both techniques. *J Hand Surg Am* 2010; 35: 437–445.
19. Yoshii Y, Zhao C, Henderson J, Zhao KD, Zobitz ME, An KN *et al.*: Effects of carpal tunnel release on the relative motion of tendon, nerve, and subsynovial connective tissue in a human cadaver model. *Clin Biomech (Bristol, Avon)* 2008; 23: 1121–1127.