



Since January 2020 Elsevier has created a COVID-19 resource centre with free information in English and Mandarin on the novel coronavirus COVID-19. The COVID-19 resource centre is hosted on Elsevier Connect, the company's public news and information website.

Elsevier hereby grants permission to make all its COVID-19-related research that is available on the COVID-19 resource centre - including this research content - immediately available in PubMed Central and other publicly funded repositories, such as the WHO COVID database with rights for unrestricted research re-use and analyses in any form or by any means with acknowledgement of the original source. These permissions are granted for free by Elsevier for as long as the COVID-19 resource centre remains active.

estancia hospitalaria que tendrían los pacientes, tanto FRA de ingreso como intrahospitalarios⁵.

Felicitemos a los autores por su trabajo publicado, puesto que brinda información valiosa sobre la asociación del fracaso renal agudo asociado a COVID-19, teniendo en cuenta el seguimiento por nefrólogos. Además, amplía el panorama más allá de la mera afectación parenquimatosa por SARS-CoV-2, siendo el primer estudio que analiza una cohorte española.

Conflicto de interés

Los autores declaran no tener conflictos de interés en la carta redactada.

BIBLIOGRAFÍA

1. Tarragón B, Valdenebro M, Serrano ML, Maroto A, Llópez-Carratalá MR, Ramos A, et al. Fracaso renal agudo en pacientes hospitalizados por COVID-19. *Nefrología*. [Online]. 2021;41:34-40, <http://dx.doi.org/10.1016/j.nefro.2020.08.005>.
2. Claure-Del Granado R, Casas-Aparicio G, Rosa-Diez G, Rizo-Topete L, Ponce D. Renal Replacement Therapy for Acute Kidney Injury in COVID-19 Patients in Latin America. *Kidney Blood Press Res*. [Online]. 2020;45:775-83, <http://dx.doi.org/10.1159/000511914>.

3. Menon T, Sharma R, Kataria S, Sardar S, Adhikari R, Tousif S, et al. The Association of Acute Kidney Injury With Disease Severity and Mortality in COVID-19: A Systematic Review and Meta-Analysis. *Cureus*. [Online]. 2021;13:e13894, <http://dx.doi.org/10.7759/cureus.13894>.
4. Mohamed MMB, Velez JCQ. Proteinuria in COVID-19. *Clin Kidney J*. [Online]. 2021;14 Supplement.1:i40-7, <http://dx.doi.org/10.1093/ckj/sfab036>.
5. Cheng Y, Zhang N, Luo R, Zhang M, Wang Z, Dong L, et al. Risk Factors and Outcomes of Acute Kidney Injury in Critically Ill Patients with Coronavirus Disease 2019. *Kidney Dis*. [Online]. 2020;14 Supplement.1:1-9, <http://dx.doi.org/10.1159/000512270>.

Alfredo Rebaza-Mateo, Fernando Yarasca-Moreno y Luis Tataje-Lavanda*

Escuela Profesional de Medicina Humana, Universidad Privada San Juan Bautista Lima, Perú-Filial Ica, Ica, Perú

* Autor para correspondencia.

Correo electrónico: luis.tatajel@upsjb.edu.pe (L. Tataje-Lavanda).

<https://doi.org/10.1016/j.nefro.2021.06.002>

0211-6995/© 2021 Sociedad Española de Nefrología. Publicado por Elsevier España, S.L.U. Este es un artículo Open Access bajo la licencia CC BY-NC-ND (<http://creativecommons.org/licenses/by-nc-nd/4.0/>).

Un caso de nefritis tubulointersticial aguda después de la vacunación con Pfizer-BioNTech COVID-19

A case of acute interstitial nephritis following the Pfizer-BioNTech COVID-19 vaccine

Sr. Director:

Los mecanismos de afectación renal de la infección por SARS-CoV-2 aún son inciertos: daño directo del virus o secundarios a depleción y/o liberación de citocinas como complicación severa del cuadro respiratorio^{1,2}. Desde el inicio de la vacunación se vislumbra una luz de esperanza en la población mundial. Sin embargo, esta se ha visto oscurecida por las comunicaciones de efectos adversos, creando una barrera potencial para los esfuerzos de la vacunación a gran escala. Presentamos el caso de un paciente con nefritis tubulointersticial aguda (NTIA) sobre una nefropatía diabética, en el cual ningún agente relacionado fue identificado, a excepción

de la vacuna COVID-19 mRNA Pfizer-BioNTech Comirnaty® (BNT162b2).

Varón 78 años con hipertensión arterial, hiperuricemia, dislipidemia, diabetes mellitus con buen control metabólico, enfermedad renal crónica (ERC) estadio 3a-b/A3. En noviembre 2018, creatinina (Cr) de 1,7 mg/dL, filtrado glomerular estimado por CKD-EPI de 39 mL/min/1,73 m² y cociente albumina/creatinina (CAC) de 1.400 mg/g, sin control ni seguimiento nefrológico posterior. Sin antecedentes de infección por COVID-19. Toma crónicamente estatinas, IECA, alopurinol, vildagliptina y metformina. Acude a urgencias por hallazgo en analítica de Cr de 5,38 mg/dL, urea de 156 mg/dL, anemia con eosinofilia, y CAC de 3.397 mg/g sin síndrome nefrótico. Sedimento urinario con micro-hematuria y leucocituria sin eosinofilia (tabla 1). Paciente refiere mantener leve hiporexia y astenia desde que recibió la primera dosis de la vacuna del

Véase contenido relacionado en DOI: <https://doi.org/10.1016/j.nefro.2021.06.002>.

Tabla 1 – Evolución de parámetros analíticos del paciente con nefropatía tubulointersticial aguda

Parámetros	Basal/nov/2018	Al ingreso	A las 2 semanas*	A las 6 semanas	Valores normales
Leucocitos	8,83	7,05	11,39	7,76	4 – 10 x10 ³ /uL
Hemoglobina	15,3	11,2	11,1	10,8	12 – 16 g/dL
Plaquetas	256	254	165	140	130 – 450 x10 ³ /uL
Neutrófilos	5,67 (64)	4,98 (70)	9,9 (87)	6,2(80)	2 – 7 x10 ³ /uL (40-80%)
Linfocitos	2,16 (24)	0,94(13,3)	0,64(5,6)	0,74(9,5)	0,6–3,4 x10 ³ /uL (14-48%)
Eosinófilos	0,44 (5)	0,72(8,9)	0,13(1,1)	0,21(2,7)	0-0,6 x10 ³ /uL (0-7%)
LDH	215	318	289	242	135 - 214 IU/L
Bilirrubina total	0,5	0,3	0,5	0,3	0,1 – 1 mg/dL
Proteínas totales	5,4	6,4	6,5	5,6	6,4 – 8,7 g/dL
Albumina sérica	3,9	4,2	4	3,39	3 – 5,5 g/dL
GOT	22	25	27	9	5- 32 IU/L
GPT	23	23	22	17	5 – 33 IU/L
Colesterol total	146	119	120	128	mg/dL
Colesterol LDL	98	55	-	49	mg/dL
Triglicéridos	279	178	128	130	mg/dL
Urea	65	156	179	205	17 – 60 mg/dL
Creatinina	1,7	5,38	5	4,9	0,6 – 1,2 mg/dL
Ácido úrico	6,2	4,5	7	7,6	3,4 – 7 mg/dl
Na ⁺	143	145	140	137	135 – 145 mmol/L
K ⁺	4,7	5,6	3,6	3,6	3,5 – 5,5 mmol/L
Cl ⁻	105	117	101	95	95 – 110 mmol/L
Ca ⁺²	9,6	9,4	8,5	8,2	8,5 – 10,5 mg/dl
P ⁺²	-	4,7	4,2	4,4	3,5 – 5,5 mg/dl
Magnesio ⁺²	2,3	1,69	1,9	2	1,7 – 2,2 mg/dl
Bicarbonato	23	19,9	27	26	22 – 28 mEq/L
PCR	0,5	0,23	1,52	1,72	0.1 – 0.5 mg/dL
Ferritina	-	139	150	196	-
Procalcitonina	-	0,19	0,2	0,21	< 0,5 ng/mL
Hepatitis B, C y VIH	-	Negativos	-	-	NA
ANA, Anti-MBG, Anti-DNAs, ANCA, FR y crioglobulinas	-	Negativos	-	-	NA
C3	-	123	-	-	-
C4	-	25,5	-	-	-
Ac. Anti-PLA2R (ELISA)	-	Negativo	-	-	NA
IgG	-	1070	-	-	800 – 1600 mg/dL
IgA	-	179	-	-	70 – 400 mg/dL
IgM	-	107	-	-	90 – 180 mg/dL
Electroforesis sérica	-	Distribución policlonal Igs	-	-	Negativo g/L
Inmunofijación sérica/orina	-	Negativo	-	-	NA
Diuresis	1,9	1,2	0,4	0,35	Lt/24 hrs.
Cociente albumina/creatinina (CAC)	1,4	3,3	2,8	-	< 0.03 g/gCr
Micro-hematuria	1-5	35-50	20-25	-	/CAP
Proteinuria	1,2	3,1	-	-	g/24 hrs.
Na urinario	-	82	-	-	20 – 200 mEq/L
Cl urinario	-	78	-	-	NA
K urinario	-	34,9	-	-	25 – 125 mEq/L

* : control tras inicio de hemodiálisis aguda; NA: no aplicable; Na⁺: sodio; Cl⁻: cloro; K⁺: potasio; Mg⁺²: magnesio; Ca⁺²: calcio; PCR: proteína C-reactiva; Ac: anticuerpos; VIH: virus de la inmunodeficiencia humana; VHB: virus de la hepatitis B; VHC: virus de la hepatitis C; ANA: anticuerpos antinucleares; anti-DNAs: anticuerpo anti DNA doble cadena; ANCA: auto anticuerpo citoplasmático antineutrófilo; anti-MBG: anti-membrana basal glomerular; FR: factor reumatoideo; anti-PLA2R-Ab: anticuerpo antirreceptor de fosfolipasa A2; Ig: inmunoglobulinas; ELISA: ensayo por inmunoadsorción ligado a enzimas; C3: factor del complemento C3; C4: factor del complemento C4; CAP: campo de alto potencia.

COVID-19-BNT162b2 hace tres semanas, niega fiebre y erupción cutánea; 48 horas antes del ingreso recibió la segunda dosis de la vacuna sin reportar sintomatología alguna adicional. Leves signos de deshidratación en la exploración física. Radiografía de tórax sin alteraciones y PCR para SARS-CoV-2 negativa. Ecografía: riñones de pequeño tamaño (RI 9,4 cm y RD 10 cm) con parénquima discretamente hiperecogénico sin apreciar dilatación del sistema colector. La biopsia renal (fig. 1) mostró un total de 40 glomérulos, 21 estaban global-

mente esclerosados (52%), los restantes presentaban lesiones de glomerulosclerosis nodular. El intersticio mostraba focos de grave infiltrado inflamatorio mononuclear con abundantes eosinófilos, con presencia de daño tubular, fibrosis y atrofia tubular. Las arteriolas no presentaban lesiones destacables y no existían depósitos inmunes en la inmunofluorescencia. Los hallazgos fueron compatibles con el diagnóstico patológico de NTIA inmunoalérgica^{3,4}. Este hecho, junto con las características clínicas y la administración reciente de la vacuna

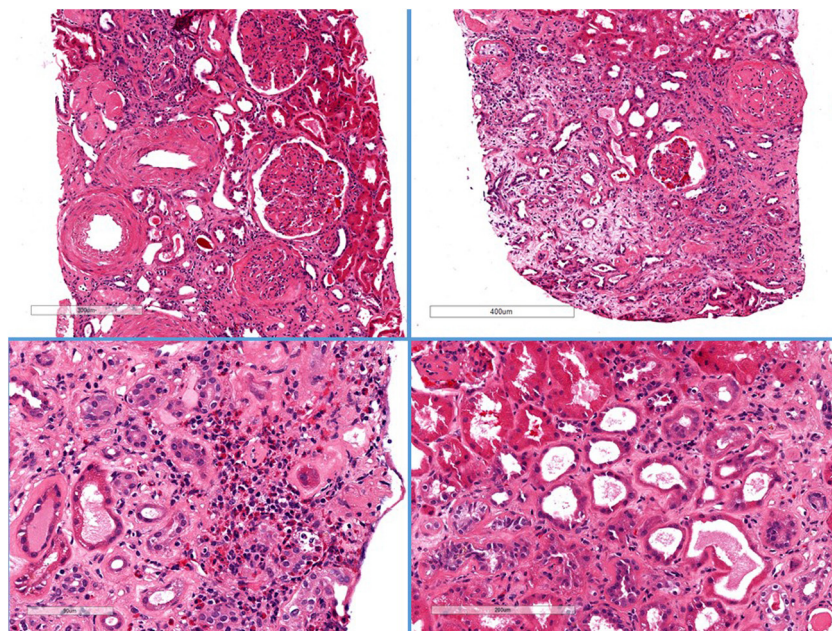


Figura 1 – Histología de la biopsia renal.

Hematoxilina-eosina. Se evidencia esclerosis global en 21/40 glomerulos. Ampliación mesangial difusa con imágenes de transformación nodular. Focos graves de edema parcheados con infiltrado inflamatorio mononuclear con abundantes eosinófilos. Fibrosis y atrofia tubular moderada con aplanamiento del epitelio sin tubulitis. Las arterias muestran arterioesclerosis moderada-intensa, y las arteriolas presentan lesiones hialinas intensas.

del COVID-19, nos llevó a definir este caso como una NTIA potencialmente inducida por la vacuna BNT162b2. Se inició tratamiento con tres bolos de metilprednisolona de 125 mg/día seguida de prednisona 0,8 mg/kg/día, que se disminuyó progresivamente y se interrumpió después de seis semanas⁵. Ante la ausencia de recuperación de la función renal y oliguria inicio hemodiálisis, actualmente sin cambios.

La vacuna BNT162b2 basada en partículas de ARN modificado con nucleósidos y nanopartículas lipídicas, entra en las células del huésped, y producen la proteína S del SARS-CoV-2 estimulando al sistema inmune a producir anticuerpos contra esta⁶. Polack et al⁷ estudiaron la seguridad y eficacia de esta vacuna en 43,548 participantes, concluyendo que un régimen de dos dosis confirió una protección del 95%, durante una mediana de dos meses. Sin embargo, solo el 0,7% (n = 256) tenían ERC. Perpetuando la escasez de datos sobre la inmunogenicidad, eficacia, seguridad y posibles reacciones inmunoalérgicas en pacientes renales⁸. Menni et al.⁹, en un estudio observacional prospectivo evaluaron la proporción y probabilidad de efectos secundarios sistémicos, locales y reacciones alérgicas auto informados dentro de los ocho días posteriores a la vacunación entre individuos que recibieron una o dos dosis de la vacuna BNT162b2 y una dosis de la vacuna ChAdOx1-nCoV-19. 282103 recibieron una dosis de BNT162b2, de los cuales 28.207 recibieron una segunda dosis; 71,9 y 68,5% informaron efectos secundarios locales, mientras que solo un 13,5 y 22% informaron efectos secundarios sistémicos después de la primera y segunda dosis, respectivamente. En comparación con aquellos sin infección previa conocida, los efectos secundarios sistémicos fueron 1,6 veces

más común después de las primeras dosis en individuos con infección previa por COVID-19.

A pesar del éxito inobjetable de la vacunación, la farmacovigilancia es un tema de interés público que adquiere cada vez mayor importancia. Es por ello que los hallazgos anatomopatológicos de nuestro caso son relevantes, aunque siempre es difícil postular la causalidad en casos de NTIA inducida por fármacos. Se han comunicado casos de diferentes glomerulopatías asociadas al COVID-19¹⁰⁻¹². Recientemente se han descrito casos sobre una posible asociación entre las vacunas del COVID-19 y cuadros glomerulares: cinco casos de hematuria macroscópica post-vacunación, tres de ellos con nefropatía IgA (NigA) conocida^{13,14} y los dos individuos sanos restantes quienes fueron diagnosticados de NigA y glomerulonefritis proliferativa extracapilar con semilunas, respectivamente¹⁵, y por último dos casos asociados a enfermedad por cambios mínimos^{16,17}. Mientras que solo se ha reportado un caso de NTIA coincidiendo con la vacunación BNT162b2¹⁸.

En consecuencia, la vigilancia e identificación de efectos adversos supuestamente atribuibles a la vacunación debe ser una de las prioridades en salud pública en todos los países.

Financiación

Este trabajo no ha recibido ningún tipo de financiación.

Conflicto de intereses

El autor declara no tener ningún conflicto de intereses.

BIBLIOGRAFÍA

1. Khouchlala A, Bouyahya A. Covid-19 nephropathy; probable mechanisms of kidney failure. *J Nephropathol.* 2020;9:35.
2. Su H, Yang M, Wan C, Yi LX, Tang F, Zhu HY, et al. Renal histopathological analysis of 26 postmortem findings of patients with COVID-19 in China. *Kidney Int.* 2020;98:219–27.
3. Praga M, González E. Acute interstitial nephritis. *Kidney Int.* 2012;77:956–61.
4. Caravaca-Fontán F, González E, Fernández-Juárez G. Nefropatías Intersticiales. En: Lorenzo V, López Gómez JM (Eds). *Nefrología al día.* Disponible en: <https://www.nefrologiaaldia.org/252>.
5. Schurder J, Buob D, Perrin P, Thervet E, Karras A, Hertig A. Acute interstitial nephritis: aetiology and management. *Nephrol Dial Transplant.* 2020:1–4.
6. Sahin U, Muik A, Vogler I, Derhovanessian E, Kranz LM, Vormehr M, et al. BNT162b2 induces SARS-CoV-2-neutralising antibodies and T cells in humans. medRxiv. 2020, <http://dx.doi.org/10.1101/2020.12.09.20245175>.
7. Polack FP, Thomas SJ, Kitchin N, Absalon J, Gurtman A, Lockhart S, et al. Safety and Efficacy of the BNT162b2 mRNA Covid-19 Vaccine. *N Engl J Med.* 2020;383:2603–15.
8. Glenn DA, Hegde A, Kotzen E, Walter EB, Kshirsagar AV, Falk R, et al. Systematic review of safety and efficacy of COVID-19 vaccines in patients with kidney disease. *Kidney Int Reports.* 2021;6:1407–10.
9. Menni C, Klaser K, May A, Polidori L, Capdevila J, Louca P, et al. Vaccine side-effects and SARS-CoV-2 infection after vaccination in users of the COVID Symptom Study app in the UK: a prospective observational study. *Lancet Infect Dis.* 2021;3099:1–11.
10. LeónRomán J, Vergara A, Agraz I, García-Carro C, Bermejo S, Gabaldón A, et al. Focal and segmental glomerulosclerosis associated with COVID-19 infection. *Nefrología (Engl Ed).* 2021, <http://dx.doi.org/10.1016/j.nefro.2021.03.002>. S0211-6995(21)00058-8.
11. Sharma P, Uppal NN, Wanchoo R, Shah HH, Yang Y, Parikh R, et al. COVID-19–Associated Kidney Injury: A Case Series of Kidney Biopsy Findings. *J Am Soc Nephrol.* 2020;31:1948–58.
12. Nasr SH, Kopp JB. COVID-19–Associated Collapsing Glomerulopathy: An Emerging Entity. *Kidney Int Rep.* 2020;5:759–61.
13. Rahim SEG, Lin JT, Wang JC. A case of gross hematuria and IgA nephropathy flare-up following SARS-CoV-2 vaccination. *Kidney Int.* 2021;100:238, <http://dx.doi.org/10.1016/j.kint.2021.04.024>.
14. Negrea L, Rovin BH. Gross hematuria following vaccination for severe acute respiratory syndrome coronavirus 2 in 2 patients with IgA nephropathy. *Kidney Int.* 2021;99:1487.
15. Tan HZ, Tan RY, Jun Choo JC, Lim CC, Tan CS, Liang Loh AH, et al. Is COVID-19 Vaccination unmasking Glomerulonephritis? *Kidney Int.* 2021, <http://dx.doi.org/10.1016/j.kint.2021.05.009>.
16. Lebedev L, Sapojnikov M, Wechsler A, Varadi-Levi R, Zamir D, Tobar A, et al. Minimal Change Disease Following the Pfizer-BioNTech COVID-19 Vaccine. *Am J Kidney Dis.* 2021;XX:1–4.
17. Maas RJ, Gianotten S, van der Meijden WAG. An Additional Case of Minimal Change Disease Following the Pfizer-BioNTech COVID-19 Vaccine. *Am J Kidney Dis.* 2021 May, <http://dx.doi.org/10.1053/j.ajkd.2021.05.003>.
18. Case Series Drug Analysis Print Name: COVID-19 mRNA Pfizer-BioNTech vaccine analysis print. Report Run Date: 16-Mar-2021. Data Lock Date: 07-Mar-2021 19:00:03.

José Carlos de la Flor Merino^{a,*}, Tania Linares Gravalos^a, Marina Alonso-Riaño^b, Pilar Segura Cebollada^c, Cristina Albarracín Serra^a, Elisa Ruiz Cicero^a, Gioconda Gallegos Bayas^a y Miguel Rodeles del Pozo^a

^a Servicio de Nefrología, Hospital Central de la Defensa Gómez Ulla, Madrid, España

^b Servicio de Anatomía Patológica, Hospital 12 de octubre, Madrid, España

^c Servicio de Medicina Preventiva, Hospital Central de la Defensa Gómez Ulla, Madrid, España

* Autor para correspondencia.

Correos electrónicos: josedelaflor81@yahoo.com, jflomer@mde.es (J.C. de la Flor Merino).

<https://doi.org/10.1016/j.nefro.2021.05.004>

0211-6995/© 2021 Sociedad Española de Nefrología. Publicado por Elsevier España, S.L.U. Este es un artículo Open Access bajo la licencia CC BY (<http://creativecommons.org/licenses/by/4.0/>).