

Images in medicine

Dislocation temporo-mandibulaire bilatérale survenue lors d'une éclampsie

Bilateral temporo mandibular dislocation occurred during eclampsia

Nezha Oudghiri^{1,§}, Mouhssine Doumiri¹

¹Service d'Anesthésie-Réanimation, Hôpital Maternité Souissi, Université Mohammed V, Rabat, Maroc

[§]Corresponding author: Nezha Oudghiri, Service d'Anesthésie-Réanimation, Hôpital Maternité Souissi, Université Mohammed V, Rabat, Maroc

Mots clés: Dislocation temporo-mandibulaire bilatérale, éclampsie, ATM

Received: 23/10/2015 - Accepted: 03/01/2016 - Published: 26/01/2016

Pan African Medical Journal. 2016; 23:14 doi:10.11604/pamj.2016.23.14.8270

This article is available online at: <http://www.panafrican-med-journal.com/content/article/23/14/full/>

© Nezha Oudghiri et al. The Pan African Medical Journal - ISSN 1937-8688. This is an Open Access article distributed under the terms of the Creative Commons Attribution License (<http://creativecommons.org/licenses/by/2.0>), which permits unrestricted use, distribution, and reproduction in any medium, provided the original work is properly cited.

Image en médecine

The dislocation of the temporomandibular joint (TMJ) is defined as the permanent loss and more or less complete loss of normal anatomical relationships between temporal condyles and mandibular ones. Risk factors predisposing to these dislocations are known and include conditions such as dimorphism, the unit's syndrome algo-dysfunctional mastication and history of dislocation. These dislocations occur most often after an effort to yawn or in cases of willful forced opening mouth. A female predominance is found in the literature, and may be related, first to a loosening of the ordinary ligament because of the hormonal impregnation and secondly to a hormonal contraceptive treatment that increase the likelihood of a malfunction of the TMJ. A case of dislocation in a parturient screaming pain during a vaginal delivery has already been published in the literature. We report a rare circumstance of occurrence of this complication: a dislocation of TJM during an eclampsia occurring at 32 weeks. This was discovered in post extubation after appropriate management of eclampsia who was delivered by caesarean under general anesthesia: the review did not reveal TMJ dislocation in past history but a blocked opening of the mouth, an impossibility dental occlusion and emptiness of both temporal glenoid on the scanner. The dislocation was reduced manually sedated with propofol. A bandage immobilization of the joint has been established for a few days with a good clinical and functional outcome.

Key words: Bilateral temporo mandibular dislocation, eclampsia, TJM

La dislocation de l'articulation temporo-mandibulaire (ATM) est définie comme la perte permanente et plus ou moins complète des relations anatomiques normales entre les condyles mandibulaires et temporales. Les facteurs de risque prédisposant à ces dislocations sont connus et comprennent des conditions telles que le dimorphisme, le syndrome de l'appareil de la mastication algo-dysfonctionnel et les antécédents de la dislocation. Ces dislocations se produisent le plus souvent après un effort de bâillement ou en cas d'ouverture forcée volontaire de la bouche. Une prédominance féminine est retrouvée dans la littérature, et serait liée, d'abord à un relâchement du ligament ordinaire en raison de l'imprégnation hormonale et d'autre part à un traitement contraceptif oestroprogestatif qui augmenterait la probabilité d'un dysfonctionnement de l'ATM. Un cas de dislocation chez une parturiente criant de douleurs lors d'un accouchement voie basse a déjà été publié dans la littérature. Nous rapportons une circonstance rare d'occurrence de cette complication: une dislocation de l'ATM lors d'une crise d'éclampsie survenant à 32 SA. Ceci a été découvert en post extubation après une prise en charge appropriée de l'éclampsie césarisée sous anesthésie générale : l'examen n'a pas révélé d'histoire passée de dislocation de l'ATM mais une ouverture bloquée de la bouche, une impossibilité d'occlusion dentaire et une vacuité des deux glénoïdes temporales sur le scanner. La dislocation a été réduite manuellement, sous sédation par le propofol. Un bandage d'immobilisation de l'articulation a été mis en place pour quelques jours avec une bonne évolution clinique et fonctionnelle.

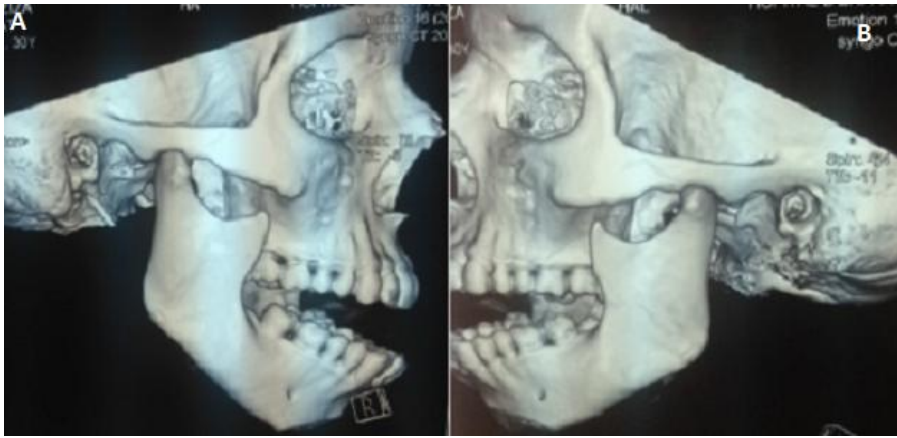


Figure 1: (A) image scannographique montrant une dislocation temporo mandibulaire droite; (B) image scannographique montrant une dislocation temporo mandibulaire gauche