

SÍNDROME URÉMICO HEMOLÍTICO POR *ESCHERICHIA COLI* E HIPOCOMPLEMENTEMIA CON RESPUESTA FAVORABLE A ECULIZUMAB: COMUNICACIÓN DE UN CASO

HEMOLYTIC UREMIC SYNDROME DUE TO SHIGA TOXIN-PRODUCING *ESCHERICHIA COLI* AND HYPOCOMPLEMENTEMIA WITH FAVORABLE RESPONSE TO ECULIZUMAB: A CASE REPORT

SÍNDROME HEMOLÍTICO-URÉMICA POR *ESCHERICHIA COLI* E HIPOCOMPLEMENTEMIA COM RESPOSTA FAVORÁVEL AO ECULIZUMABE: RELATO DE CASO

Alejandro Balestracci¹, Luciana Meni Battaglia², Sandra Mariel Martín³, Ismael Toledo⁴, Iris Puyol⁵, Laura Beaudoin⁶, Natalia Luján Robledo⁷.

El síndrome urémico hemolítico es una enfermedad producida por una toxina liberada por una bacteria llamada *Escherichia coli* que afecta principalmente a los riñones pero también puede comprometer otros órganos. La mortalidad se produce principalmente por daño en el sistema nervioso central, por eso es importante identificar rápidamente qué pacientes tienen este riesgo y buscar nuevas opciones para tratarlos. Además del daño producido por la toxina también se activa en forma descontrolada un sistema innato de defensa, llamado sistema del complemento, que amplifica los efectos de la toxina. Presentamos un paciente con compromiso neurológico severo y activación del sistema de complemento que respondió favorablemente al bloqueo de dicho sistema con una droga llamada eculizumab.

Conceptos clave:

Qué se sabe sobre el tema:

• El tratamiento del síndrome urémico hemolítico producido por *Escherichia coli* productor de Shiga toxina (STEC-SUH) es de sostén y el daño neurológico es la primera causa de muerte.

Qué aporta este trabajo:

• Un nivel disminuido de C3 al ingreso suele asociarse a daño neurológico y al representar activación del complemento permitirá identificar que pacientes se beneficiarían con la administración de eculizumab, como ocurrió en nuestro paciente.

Resumen:

Introducción: En el síndrome urémico hemolítico producido por *Escherichia coli* productor de Shiga toxina (STEC-SUH) el compromiso neurológico es la primera causa de mortalidad. En los últimos años se ha demostrado que también contribuye al daño de órgano la activación de la vía alterna del complemento. Este hallazgo dio lugar al reconocimiento del descenso de C3 como marcador de mal pronóstico así como a la evaluación del uso de eculizumab ante compromiso neurológico severo. **Objetivo:** Comunicar un paciente con STEC-SUH e hipocomplementemia con compromiso neurológico tratado con eculizumab. **Caso clínico:** Varón de 17 meses que ingresa por síndrome convulsivo y 24 horas de anuria con antecedente de diarrea con sangre de 48 horas de evolución. Presentaba al ingreso laboratorio compatible con STEC-HUS e hiponatremia severa, con tomografía de cerebro normal. Además presentaba activación del complemento: C3 73 mg/dl (normal > 90 mg/dL) y C5b-9 778,9 ng/ml (normal 135,8-385,3 ng/ml). Se administró solución fisiológica y anticonvulsivantes, se corrigió la natremia y comenzó diálisis peritoneal. Al tercer día, por progresión del compromiso neurológico, se administró eculizumab (300 mg) experimentando una notable recuperación neurológica a las 24 horas junto a aumento de plaquetas y descenso de láctico deshidrogenasa. El paciente fue dado de alta luego de 14 días en buen estado general. Posteriormente se confirmó aislamiento de STEC O157:H7 y normalización de C3. **Conclusión:** este caso muestra que el descenso de C3 al ingreso se asoció con daño neurológico y sugiere que la administración de eculizumab podría ser una alternativa terapéutica favorable.

Palabras clave: síndrome hemolítico-urémico; *Escherichia coli*; complemento C3; convulsiones.

Abstract:

Neurologic involvement in hemolytic uremic syndrome related to Shiga toxin-producing *Escherichia coli* (STEC-HUS) is the main cause of death. In last years it has been demonstrated that activation of complement alternative pathway also contributes to organ damage. This finding led to the recognition of decreased C3 levels at admission as a marker of poor prognosis as well as the evaluation of the use of eculizumab in cases with neurologic compromise. **Objective:** to report a patient with STEC-HUS and hypocomplementemia with neurological involvement treated with eculizumab. **Clinical case:** A 17-month-old male was admitted due to seizures and anuria for last 24 h with a history of bloody diarrhea. He presented a laboratory profile compatible with STEC-HUS and severe hyponatremia, results of brain tomography were normal. Also there was complement activation: C3 73 mg/dl (normal > 90 mg/dL) and C5b-9 778.9 ng/ml (normal 135.8-385.3 ng/ml). Initial treatment included normal saline solution and anticonvulsant drugs, sodium correction and peritoneal dialysis. On third day of hospitalization, because of progression of the neurologic involvement a dose of eculizumab (300 mg) was given, showing at 24 h a marked neurologic improvement along with an increasing platelet count and descending lactic dehydrogenase levels. He was discharged after 14 days in a good condition. Later a STEC O157:H7 infection was confirmed and C3 levels also normalized. **Conclusion:** This case shows that a decreased C3 level at admission was associated to neurologic involvement and suggests that eculizumab might be a favorable therapeutic option.

Keywords: hemolytic-uremic syndrome; *Escherichia coli*; complement C3; seizures.

Resumo

Introdução: No comprometimento neurológico na síndrome hemolítico-urêmica produzida por *Escherichia coli* produtora de toxina Shiga (STEC-SHU) é a primeira causa de mortalidade. Nos últimos anos, foi demonstrado que a ativação da via alternativa do complemento também contribui para danos aos órgãos. Esse achado levou ao reconhecimento da diminuição de C3 como marcador de mau prognóstico, bem como à avaliação do uso de eculizumabe em caso de comprometimento neurológico grave. **Objetivo:** Relatar um paciente com STEC-SHU e hipocomplementemia com comprometimento neurológico tratado com eculizumabe. **Caso clínico:** Homem de 17 meses admitido com síndrome convulsiva e anúria 24 horas com história de diarreia hemorrágica com 48 horas de evolução. Na admissão, apresentou laboratório compatível com STEC-SUH e hiponatremia grave, com tomografia cerebral normal. Além disso, apresentava ativação do complemento: C3 73 mg/dl (normal >90 mg/dL) e C5b-9 778,9 ng/ml (normal 135,8-385,3 ng/ml). Foi administrada solução fisiológica e anticonvulsivante, corrigida a natremia e iniciada diálise peritoneal. No terceiro dia, devido à progressão do comprometimento neurológico, foi administrado eculizumabe (300 mg), apresentando notável recuperação neurológica em 24 horas, com aumento das plaquetas e diminuição da desidrogenase láctica. O paciente recebeu alta após 14 dias em bom estado geral. Posteriormente, o isolamento de STEC O157:H7 e a normalização de C3 foram confirmados. **Conclusão:** este caso mostra que a diminuição de C3 na admissão foi associada a danos neurológicos e sugere que a administração de eculizumabe pode ser uma alternativa terapéutica favorável.

Palavras-chave: síndrome hemolítico-urêmica; *Escherichia coli*; complemento C3; convulsões.

1. Doctor en Medicina. Nefrólogo Pediatra. Unidad de Nefrología, Hospital General de Niños Pedro de Elizalde. Ciudad Autónoma de Buenos Aires; Argentina. ORCID: <https://orcid.org/0000-0003-4083-2066> E-mail de contacto: abalestracci@yahoo.com.ar.
2. Médica Nefróloga Pediatra. Unidad de Nefrología, Hospital General de Niños Pedro de Elizalde. Ciudad Autónoma de Buenos Aires; Argentina. ORCID: <https://orcid.org/0000-0002-7958-4218>
3. Médica. Médica Nefróloga Pediatra. Unidad de Nefrología, Hospital General de Niños Pedro de Elizalde. Ciudad Autónoma de Buenos Aires; Argentina. ORCID: <https://orcid.org/0000-0001-9178-8582>
4. Médico Nefrólogo Pediatra. Unidad de Nefrología, Hospital General de Niños Pedro de Elizalde, Ciudad Autónoma de Buenos Aires; Argentina. ORCID: <https://orcid.org/0000-0001-5594-0516>
5. Médica Nefróloga Pediatra. Unidad de Nefrología, Hospital General de Niños Pedro de Elizalde. Ciudad Autónoma de Buenos Aires; Argentina. ORCID: <https://orcid.org/0000-0002-9199-0585>
6. Médica Pediatra. Unidad de Nefrología, Hospital General de Niños Pedro de Elizalde. Ciudad Autónoma de Buenos Aires; Argentina. ORCID: <https://orcid.org/0000-0002-0028-8249>
7. Médica Pediatra. Unidad de Nefrología, Hospital General de Niños Pedro de Elizalde. Ciudad Autónoma de Buenos Aires; Argentina. ORCID: <https://orcid.org/0000-0002-4871-6337>

Recibido: 2020-08-14 Aceptado: 2021-03-28

DOI: <http://dx.doi.org/10.31053/1853.0605.v78.n2.29934>



© Universidad Nacional de Córdoba

Introducción

El síndrome urémico hemolítico producido por *Escherichia coli* productor de Shiga toxina (STEC-SUH) se caracteriza por anemia hemolítica no *autoinmune*, trombocitopenia y grados variables de compromiso renal¹. Nuestro país tiene la incidencia más alta del mundo de esta enfermedad, donde representa una de las causas más frecuentes de injuria renal aguda y de trasplante renal en pediatría¹. Si bien el órgano más comúnmente afectado es el riñón, también puede existir compromiso gastrointestinal, cardíaco, pancreático, ocular y del sistema nervioso central (SNC)^{2,3}. Las complicaciones neurológicas se observan en el 25%-30% de los casos y representan la principal causa de muerte^{2,3}. En un estudio multicéntrico realizado en nuestro país que incluyó 466 pacientes, se registraron 17 fallecimientos (mortalidad 3,65%) de los cuales 15 correspondían a causa neurológica².

El mecanismo fisiopatológico primario de esta enfermedad es el daño endotelial causado por la toxina Shiga¹; sin embargo, en los últimos años se ha demostrado que también contribuye al daño de órgano la activación de la vía alterna del complemento^{4,5}. Desde el punto de vista clínico, estudios recientes sugieren que dicha activación del complemento podría ser un marcador de mal pronóstico^{6,7}. Además, estos hallazgos sentaron las bases para la búsqueda de opciones terapéuticas superiores al tratamiento actual, que es exclusivamente de sostén⁸⁻¹⁰. El eculizumab es un anticuerpo monoclonal que se une al componente C5, bloqueando su escisión a C5a y C5b e impidiendo la formación del complejo de ataque de membrana (complejo C5b-9)⁸. Esta droga es el tratamiento de elección para el SUH atípico y su uso en pacientes con STEC-SUH se encuentra en evaluación⁸⁻¹⁰.

Los objetivos de esta presentación son: (1) comunicar un paciente con STEC-SUH e hipocomplementemia con compromiso neurológico tratado con eculizumab y; (2) analizar sus niveles de complemento como marcadores de severidad a la luz de estudios recientes sobre el tema.

Caso Clínico

Paciente de sexo masculino de 17 meses de edad, sin antecedentes personales y familiares relevantes, ingresa por presentar convulsión tónico clónica generalizada. Se encontraba moderadamente deshidratado, somnoliento, con pupilas isocóricas y reactivas, sin signos de foco motor y con palidez generalizada. Frecuencia respiratoria 22/min y cardíaca 115/min, presión arterial 115/70 mmHg (percentilo 95 101/55), saturación de oxígeno 98%, temperatura 36,2 °C, eutrófico (peso 10,730 kg, talla 80 cm). Al interrogatorio surge el antecedente de diarrea con sangre de 48 horas de

evolución y ausencia de diuresis en las últimas 24 horas. Laboratorio al ingreso: hematocrito 34%, hemoglobina 11,4 g/dL, esquistocitos +++, glóbulos blancos 25.640/mm³ (neutrófilos 58%, linfocitos 21%), plaquetas 81.000/mm³, sodio 123 mEq/l, potasio 4,1 mEq/l, cloro 94 mEq/l y pH venoso 7.22, pCo2 35,5 mmHg, bicarbonato 14,4 mEq/L. Presentaba además urea 107 mg/dl, creatinina 2,3 mg/dl, glucemia 152 mg/dl, aspartato aminotransferasa 311 U/L, alanina aminotransferasa 197 U/L, proteínas totales 3,97 g/dl, albúmina 2,56 g/dl, láctico deshidrogenasa (LDH) 6.981 U/L, calcio 7,27 mg/dl, ácido úrico 13 mg/dl. C3 73 mg/dl (normal 90-180 mg/dL) y C4 16 mg/dl (normal 10-40 mg/dl). Con diagnóstico de síndrome urémico hemolítico asociado a diarrea se administró solución fisiológica 20 ml/kg, lorazepam 0,1 mg/kg/dosis y difenilhidantoína 18 mg/kg/día cediendo la convulsión. Luego de la estabilización se corrigió la hiponatremia con cloruro de sodio 3% y se comenzó con diálisis peritoneal. Se realizó TAC de cerebro cuyo resultado fue normal y se observaron riñones ecográficamente hiperecogénicos. Al día siguiente el paciente continuaba somnoliento y repitió una convulsión tónico clónica generalizada que cedió espontáneamente. Presentaba anuria con natremia en mejoría (129 mEq/L) y agregó registros de hipertensión arterial (HTA) (136/90 mmHg) tratados con amlodipina 1,25 mg/día. Se realizó ecocardiograma y electrocardiograma, ambos normales. El paciente continuó hiporreactivo recibiendo tratamiento de sostén (diálisis diaria, transfusiones de glóbulos rojos) presentando el tercer día de internación convulsiones subintrantes no asociadas a HTA ni a disnatremia, que se trataron con levetiracetam 10 mg/kg/día. La concentración de complejo C5b-9 fue de 778,9 ng/ml (normal 135,8-385,3 ng/ml). Ante el deterioro neurológico progresivo con signos de activación de complemento se administró eculizumab en una dosis de 300 mg (previa vacunación anti *Neisseria Meningitidis* y anti *Streptococcus Pneumoniae* junto con profilaxis con fenoximetilpenicilina). En el transcurso del día cedieron las convulsiones y a las 24 horas presentaba una notable recuperación del estado neurológico junto a descenso de LDH y aumento de plaquetas. En los días subsiguientes estos parámetros se normalizaron paulatinamente (Figura 1), en tanto que la recuperación renal ocurrió más lentamente (Figura 2). El paciente fue dado de alta luego de 14 días de internación habiendo requerido 10 días de diálisis y 2 transfusiones de glóbulos rojos con examen neurológico normal y normotenso sin medicación antihipertensiva. Posterior al alta se realizó electroencefalograma que resultó normal, recuperó los niveles de C3 (95 mg/dl) manteniendo normales los de C4 (24 mg/dl) y se confirmó aislamiento de STEC O157:H7, stx2a/stx2c, eae (+), ehxA (+). Luego de 6 meses de seguimiento el paciente se encontraba sin secuela renal ni neurológica.

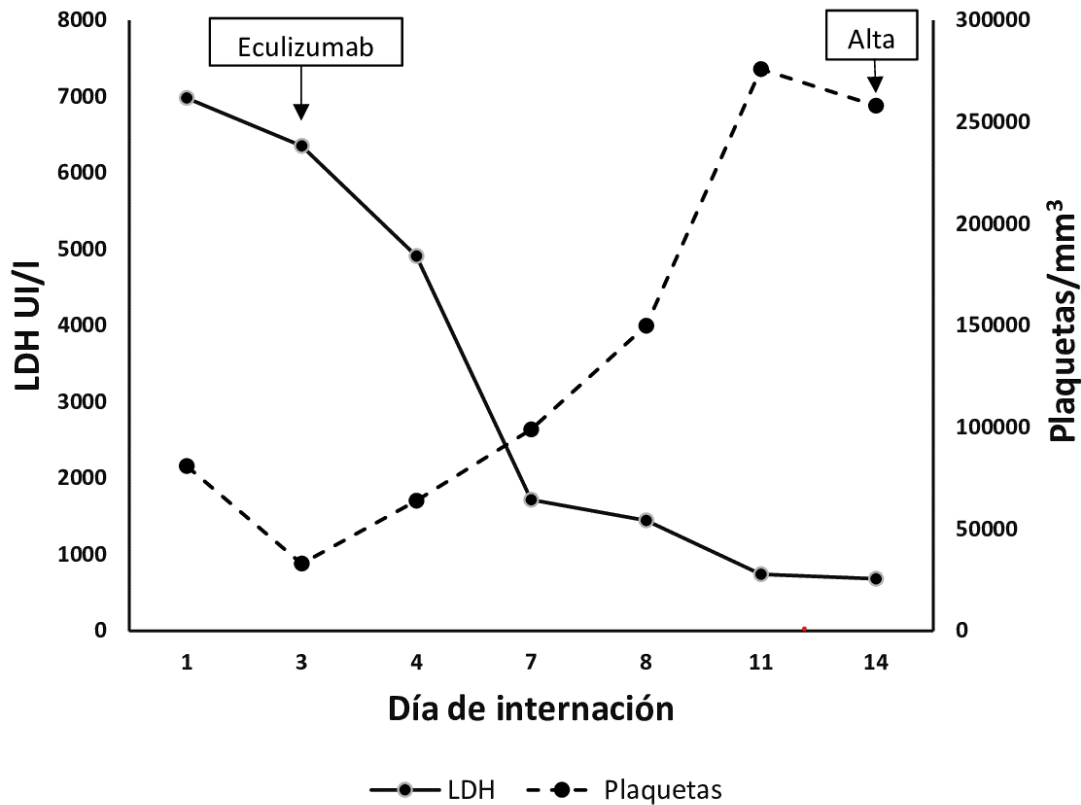


Figura N° Progresión del recuento de plaquetas y de los niveles de ácido láctico deshidrogenasa durante la internación

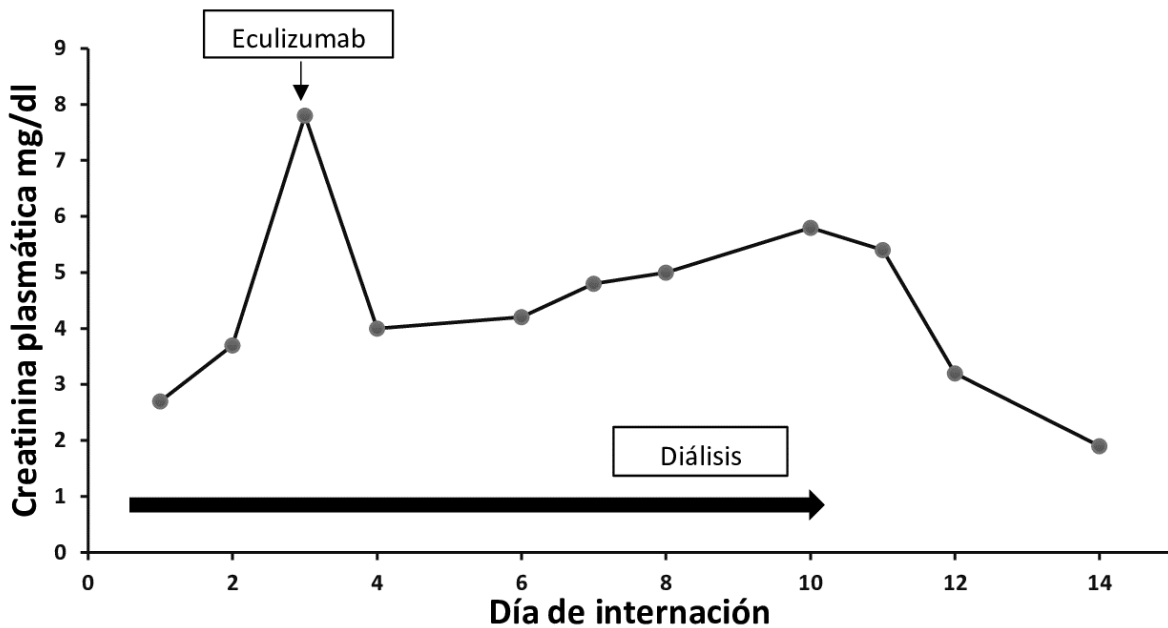


Figura N° 2. Progresión de los niveles de creatinina durante la internación

Discusión

Dado que el tratamiento del STEC-SUH actualmente es de sostén, la identificación precoz de pacientes con formas graves, especialmente con compromiso neurológico, permite intervenciones que puedan mejorar su pronóstico, como derivar al paciente a centros con terapia intensiva y buscar nuevas estrategias terapéuticas. Nuestro paciente presentó C3 disminuido al ingreso, lo que reflejaba activación de la vía alterna del complemento, y daño neurológico severo expresado por convulsiones subintrañas. El hallazgo posterior de concentraciones elevadas de C5b-9 también

demonstró activación del complemento. Si bien algunos autores no observaron asociación entre activación del complemento y severidad del cuadro clínico¹¹, estudios muy recientes mostraron una buena capacidad de los niveles de C3 para predecir daño neurológico^{12,13}. Netti et al observó que una concentración de C3 al ingreso $\leq 76,5$ mg/dl permitía predecir esta complicación con especificidad y sensibilidad del 73%¹². En otras serie, con un análisis similar, un nivel ≤ 85 mg/dl presentó especificidad de 83,7% y sensibilidad de 75%¹³. Dentro de los factores del complemento, el dosaje de C3 al ingreso presenta la ventaja de que su determinación puede realizarse en laboratorios

sin alta especialización. La Tabla 1 resume los principales estudios que describieron la asociación entre los niveles de C3 y compromiso neurológico en niños con STEC-HUS. De manera remarcable, la demostración de la activación de complemento dio base para la introducción de eculizumab en niños con STEC-SUH⁸⁻¹⁰. La primera publicación al respecto pertenece a Lapeyraque et al, quienes observaron una respuesta favorable en 3 niños con STEC-HUS con compromiso neurológico y requerimiento de diálisis⁸. Tras la administración de la droga notaron una marcada mejoría del cuadro neurológico que se acompañó de una mejoría notable de marcadores de actividad de la enfermedad (plaquetas y la LDH). En cambio, el efecto sobre la disfunción renal también fue favorable pero ocurrió más lentamente⁸. Ante la gravedad del cuadro neurológico de nuestro paciente sumado a que presentaba activación del complemento decidimos administrar eculizumab. El comportamiento en nuestro paciente fue similar a los de Lapeyraque et al⁸, quien mejoró notablemente su estado neurológico acompañado ya a las 24 horas de una inversión de la progresión de los valores de plaquetas y LDH, observándose un ascenso de plaquetas asociado a un descenso concomitante de las concentraciones de LDH en los días subsiguientes. (Figura 1). Si bien las convulsiones pudieron haber cedido por la introducción de levetiracetam, dado que los parámetros mencionados son marcadores de resolución del proceso microangiopático pareciera más

factible que se debió al efecto de la droga. Además, la relación temporal entre la mejoría clínica y la administración de eculizumab en un paciente que presentaba daño neurológico progresivo también sugiere efecto de la droga. Al igual que los pacientes de Lapeyraque⁸ la función renal se recuperó más tardíamente (Figura 2). Pape et al describió una recuperación rápida del estado neurológico de 11 pacientes con STEC-HUS en un estudio no controlado⁹, al igual que Percheron et al en 19 de 28 pacientes¹⁰. Pese a estos resultados alentadores, otros estudios no mostraron resultados similares¹⁴. Una revisión sistemática reciente identificó 16 estudios (8 reportes de casos y series, 7 estudios retrospectivos y una cohorte prospectiva) concluyendo que a pesar del bajo grado de evidencia, parecería que hay una mejoría del compromiso neurológico en los pacientes que recibieron eculizumab¹⁵. Por el contrario, en un análisis similar, otros autores concluyeron que la evidencia aún es insuficiente para asegurar su efectividad¹⁴. Actualmente se están realizando dos ensayos clínicos para evaluar la eficacia de eculizumab en niños con STEC-SUH¹⁴. Es importante mencionar que las potenciales complicaciones asociadas a su administración son infrecuentes, predominando las infecciones bacterianas¹⁵. Para disminuir este riesgo, nuestro paciente recibió vacunas antineumococo y antimeningococo previo a su administración sumado a profilaxis antibiótica.

Tabla N° 1: Estudios que analizaron la asociación entre descenso de los niveles de C3 y compromiso neurológico en niños con STEC-SUH

Autor	Año	Pacientes con infección confirmada por STEC	Correlación entre niveles de C3 y compromiso neurológico
Robson et al. ⁵	1992	-/68	C3 ↓ en 13/68. Mayor tendencia (no estadísticamente significativa) con manifestaciones extrarrenales, incluyendo compromiso del SNC
Ferraris et al. ⁴	2015	18/18	C3 ↑ en 5 pacientes (todos no oligúricos). No relacionado con compromiso del SNC.
Ağbaşı et al. ³	2018	10/32	C3 ↓ en 9. Mayor tendencia (no estadísticamente significativa) a complicaciones extrarrenales, incluyendo compromiso del SNC
Karnisova et al. ⁶	2018	23/33	C3 ↓ en 18. Relacionado significativamente con mayores complicaciones extrarrenales, no relacionado con compromiso del SNC
Balestracci et al. ⁷	2020	49/49	C3 ↓ en 16. Relacionado significativamente con complicaciones extrarrenales, incluyendo compromiso del SNC
Neti et al. ¹²	2020	68/68	C3 ↓ en 27, relacionado significativamente con complicaciones extrarrenales, incluyendo compromiso del SNC C3 al ingreso < 76,5 mg/dL predijo compromiso del SNC con especificidad 73,1% y sensibilidad 73.5% (Área bajo la curva = 0.804, CI 95% 0.678–0.930)
Balestracci et al. ^{13*}	2020	49/49	C3 al ingreso ≤ 85 mg/dL predijo compromiso del SNC con especificidad 83,7% y sensibilidad 75% (Área bajo la curva = 0,76, 95% CI 0.617–0.87)

SNC sistema nervioso central

* Análisis adicional de la serie correspondiente a la referencia 7.

En conclusión, dos observaciones surgen de este caso clínico. La primera es que el descenso de C3 al ingreso se asoció con daño neurológico, en acuerdo con los resultados de series recientes que proponen a este parámetro como marcador de mala evolución^{12,13}. La segunda es que la

administración de eculizumab resultó una alternativa terapéutica favorable en nuestro paciente. Sin embargo, remarcamos que se deben esperar resultados de ensayos clínicos para recomendar su uso en niños con formas graves de STEC-SUH.

Limitaciones de responsabilidad:

La responsabilidad del trabajo es sólo de los autores.

Fuentes de apoyo:

Los autores declaramos que no tuvo ninguna fuente de apoyo.

Originalidad:

Los autores dejamos constancia que la petición no ha sido publicada previamente, ni se ha presentado a otra revista.

Cesión de derechos:

Los autores cedemos el derecho de autor a la Universidad Nacional de Córdoba para publicar en la RFCM y realizar la traducción en inglés.

Conflicto de interés:

Los autores no tenemos conflictos de interés.

Bibliografía

1. Adragna M, Balestracci A. Capítulo 19: Microangiopatía trombotica en pediatría. En: *Nefrología pediátrica*. 3ª ed. Buenos Aires: Sociedad Argentina de Pediatría, 2017, pp. 171-80.
2. Alconcher LF, Coccia PA, Suarez ADC, Monteverde ML, Perez Y Gutiérrez MG, Carlopio PM, Missoni ML, Balestracci A, Principi I, Ramírez FB, Estrella P, Micelli S, Leroy DC, Quijada NE, Seminara C, Giordano MI, Hidalgo Solís SB, Saurit M, Caminitti A, Arias A, Rivas M, Risso P, Liern M. Hyponatremia: a new predictor of mortality in patients with Shiga toxin-producing *Escherichia coli* hemolytic uremic syndrome. *Pediatr Nephrol*. 2018 Oct;33(10):1791-1798. doi: 10.1007/s00467-018-3991-6.
3. Ağbaş A, Göknaç N, Akıncı N, Yıldırım ZY, Taşdemir M, Benzer M, Gökçe İ, Candan C, Küçük N, Uzuner S, Özçelik G, Demirkol D, Sever L, Çalışkan S. Outbreak of Shiga toxin-producing *Escherichia coli*-associated hemolytic uremic syndrome in Istanbul in 2015: outcome and experience with eculizumab. *Pediatr Nephrol*. 2018 Dec;33(12):2371-2381. doi: 10.1007/s00467-018-4033-0.
4. Ferraris JR, Ferraris V, Acquier AB, Sorroche PB, Saez MS, Ginaca A, Mendez CF. Activation of the alternative pathway of complement during the acute phase of typical haemolytic uraemic syndrome. *Clin Exp Immunol*. 2015 Jul;181(1):118-25. doi: 10.1111/cei.12601.
5. Robson WL, Leung AK, Fick GH, McKenna AI. Hypocomplementemia and leukocytosis in diarrhea-associated hemolytic uremic syndrome. *Nephron*. 1992;62(3):296-9. doi: 10.1159/000187063.
6. Karnisova L, Hradsky O, Blahova K, Fencel F, Dolezel Z, Zaoral T, Zieg J. Complement activation is associated with more severe course of diarrhea-associated hemolytic uremic syndrome, a preliminary study. *Eur J Pediatr*. 2018 Dec;177(12):1837-1844. doi: 10.1007/s00431-018-3255-2.
7. Balestracci A, Meni Battaglia L, Toledo I, Beaudoin L, Alvarado C. C3 levels and acute outcomes in Shiga toxin-related hemolytic uremic syndrome. *Pediatr Nephrol*. 2020 Feb;35(2):331-339. doi: 10.1007/s00467-019-04334-3.
8. Lapeyraque AL, Malina M, Frémeaux-Bacchi V, Boppel T, Kirschfink M, Oualha M, Proulx F, Clermont MJ, Le Deist F, Niaudet P, Schaefer F. Eculizumab in severe Shiga-toxin-associated HUS. *N Engl J Med*. 2011 Jun 30;364(26):2561-3. doi: 10.1056/NEJMc1100859.
9. Pape L, Hartmann H, Bange FC, Suerbaum S, Bueltmann E, Ahlenstiel-Grunow T. Eculizumab in Typical Hemolytic Uremic Syndrome (HUS) With Neurological Involvement. *Medicine (Baltimore)*. 2015 Jun;94(24):e1000. doi: 10.1097/MD.0000000000001000.
10. Percheron L, Gramada R, Tellier S, Salomon R, Harambat J, Llanas B, Fila M, Allain-Launay E, Lapeyraque AL, Leroy V, Adra AL, Bérard E, Bourdat-Michel G, Chehade H, Eckart P, Mérieau E, Piètrement C, Sellier-Leclerc AL, Frémeaux-Bacchi V, Dimeglio C, Garnier A. Eculizumab treatment in severe pediatric STEC-HUS: a

multicenter retrospective study. *Pediatr Nephrol*. 2018 Aug;33(8):1385-1394. doi: 10.1007/s00467-018-3903-9.

11. Frémeaux-Bacchi V, Sellier-Leclerc AL, Vieira-Martins P, Limou S, Kwon T, Lahoche A, Novo R, Llanas B, Nobili F, Roussey G, Cailliez M, Ulinski T, Deschênes G, Alberti C, Weill FX, Mariani P, Loirat C. Complement Gene Variants and Shiga Toxin-Producing *Escherichia coli*-Associated Hemolytic Uremic Syndrome: Retrospective Genetic and Clinical Study. *Clin J Am Soc Nephrol*. 2019 Mar 7;14(3):364-377. doi: 10.2215/CJN.05830518.
12. Netti GS, Santangelo L, Paulucci L, Piscopo G, Torres DD, Carbone V, Giordano P, Spadaccino F, Castellano G, Stallone G, Gesualdo L, Chironna M, Ranieri E, Giordano M. Low C3 Serum Levels Predict Severe Forms of STEC-HUS With Neurologic Involvement. *Front Med (Lausanne)*. 2020 Jun 26;7:357. doi: 10.3389/fmed.2020.00357.
13. Balestracci A, Meni Battaglia L. Correction to: C3 levels and neurologic involvement in hemolytic uremic syndrome related to Shiga toxin-producing *Escherichia coli*. *Pediatr Nephrol*. 2020 Oct;35(10):2015. doi: 10.1007/s00467-020-04741-x. Erratum for: *Pediatr Nephrol*. 2020 Oct;35(10):2009-2010.
14. Mahat U, Matar RB, Rotz SJ. Use of complement monoclonal antibody eculizumab in Shiga toxin producing *Escherichia coli* associated hemolytic uremic syndrome: A review of current evidence. *Pediatr Blood Cancer*. 2019 Nov;66(11):e27913. doi: 10.1002/pbc.27913.
15. Walsh PR, Johnson S. Eculizumab in the treatment of Shiga toxin haemolytic uraemic syndrome. *Pediatr Nephrol*. 2019 Sep;34(9):1485-1492. doi: 10.1007/s00467-018-4025-0.