




Since January 2020 Elsevier has created a COVID-19 resource centre with free information in English and Mandarin on the novel coronavirus COVID-19. The COVID-19 resource centre is hosted on Elsevier Connect, the company's public news and information website.

Elsevier hereby grants permission to make all its COVID-19-related research that is available on the COVID-19 resource centre - including this research content - immediately available in PubMed Central and other publicly funded repositories, such as the WHO COVID database with rights for unrestricted research re-use and analyses in any form or by any means with acknowledgement of the original source. These permissions are granted for free by Elsevier for as long as the COVID-19 resource centre remains active.



REVISTA DE GASTROENTEROLOGÍA DE MÉXICO

www.elsevier.es/rgmx



ARTÍCULO ESPECIAL COVID-19

Evolución clínica en un receptor de trasplante de hígado con la COVID-19: ¿Un efecto benéfico del tacrolimus?



I. García-Juárez^a, A. Campos-Murguía^a, V.H. Tovar-Méndez^b, A. Gabutti^c e I. Ruiz^{d,e,*}

^a Departamento de Gastroenterología y Hepatología, Instituto Nacional de Ciencias Médicas y Nutrición «Salvador Zubirán», Ciudad de México, México

^b Departamento de Medicina Interna, Instituto Nacional de Ciencias Médicas y Nutrición «Salvador Zubirán», Ciudad de México, México

^c Departamento de Radiología, Sección de Radiología Intervencionista, Instituto Nacional de Ciencias Médicas y Nutrición «Salvador Zubirán», Ciudad de México, México

^d Instituto Mondor de Investigaciones Biomédicas (IMRB), Hospital Henri Mondor, Universidad de París, Créteil, Francia

^e Departamento de Hepatología y Trasplante de Hígado, Centro Hospitalario de la Universidad de Montreal, Montreal, Canadá

PALABRAS CLAVE

COVID-19;
SARS-CoV-2;
trasplante hepático;
inmunosupresores;
tacrolimus.

Resumen La enfermedad por coronavirus 2019 (COVID-19) es una enfermedad respiratoria seria causada por el virus SARS-CoV-2. Existe controversia respecto a si los inmunosupresores representan un factor de riesgo para desarrollar una enfermedad más grave.

Aquí reportamos el desenlace clínico de tres miembros de una familia que se infectaron de COVID-19, con la presencia y ausencia de diferentes factores de riesgo que han sido descritos en casos de enfermedad grave. Paradójicamente, el receptor de trasplante hepático presentó un desenlace similar comparado con los otros dos miembros de la familia. Mostró un periodo de hospitalización mas corto, con desenlace clínico similar y con menor requerimiento de oxígeno.

Esta observación clínica muestra un posible efecto benéfico del tacrolimus en pacientes que presentaron la COVID-19. El tacrolimus presenta una actividad inhibitoria en los coronavirus humanos a través de: 1) Un efecto antiviral al unirse con las proteínas FKBP, con la inhibición subsiguiente de su actividad de peptidil-prolil isomerasa, cuyas actividades enzimáticas promueven la replicación del coronavirus; 2) La regulación de la respuesta inmunitaria a través de la interacción con la calcineurina, que evita la translocación nuclear de su sustrato, el factor nuclear de las células T, lo que inhibe la activación de células T.

Esta observación clínica muestra que el receptor de trasplante hepático con la COVID-19 no presenta un peor desenlace comparado con pacientes que tienen otros factores de riesgo para la COVID-19 y pone en evidencia los dos mecanismos relacionados con el tacrolimus.

© 2020 Asociación Mexicana de Gastroenterología. Publicado por Masson Doyma México S.A. Este es un artículo Open Access bajo la licencia CC BY-NC-ND (<http://creativecommons.org/licenses/by-nc-nd/4.0/>).

* Autor para correspondencia. Departamento de Hepatología y Trasplante de Hígado, Centro Hospitalario de la Universidad de Montreal (CHUM). 1051 rue Sanguinet, Montréal, Qc H2X 0C1 CANADA
Correo electrónico: isaac.ruiz@me.com (I. Ruiz).

KEYWORDS

COVID-19;
SARS-CoV-2;
liver transplantation;
immunosuppressors;
tacrolimus.

Unexpected better outcome in a liver transplant recipient with COVID-19: a beneficial effect of tacrolimus?

Abstract Coronavirus disease 2019 (COVID-19) is a serious respiratory illness caused by SARS-CoV-2. There is controversy about whether their immunosuppressive status is a risk factor or a protective factor for developing severe disease.

We report herein the clinical outcome of three family members that had COVID-19 infection, presenting with and without different risk factors that have been described in more severe disease. Paradoxically, the patient with more risks of developing a severe disease, a 64-year-old woman, 2-years liver transplant recipient under treatment with tacrolimus, presented a similar outcome compared to the two other members of the family. She showed shorter hospitalization time, similar clinical outcome with fewer oxygen needs.

The present clinical observation raises the question about the possible beneficial effect of tacrolimus in patients with COVID-19. Indeed, tacrolimus (FK-506) have an inhibitory effect on human coronaviruses by: 1) an antiviral effect by binding to the FK-506-binding proteins (FKBP) with a subsequent inhibition of their peptidyl-prolyl cis/trans isomerase (PPIase) activity, which seems to be important for the coronavirus life cycle; and 2) regulating the immune response by the inhibition of the activity of the nuclear factor of activated T-cells (NFAT) required for immunosuppression.

The present observation states that liver recipients' patients with COVID-19 may not have worse outcomes when compared with other patients that have COVID-19 risk factors and puts in evidence the two mechanisms related to tacrolimus.

© 2020 Asociación Mexicana de Gastroenterología. Published by Masson Doyma México S.A. This is an open access article under the CC BY-NC-ND license (<http://creativecommons.org/licenses/by-nc-nd/4.0/>).

La enfermedad por coronavirus 2019 (COVID-19) es una enfermedad respiratoria seria causada por el virus SARS-CoV-2¹. Hasta hoy, los datos en los receptores de trasplante de hígado (TH) son escasos y existe controversia respecto a si los inmunosupresores representan un factor de riesgo para desarrollar una enfermedad más grave. Equipos internacionales han publicado que la inmunosupresión no representa un mayor riesgo para desarrollar neumonía severa²⁻⁴, pero el mecanismo aún no es claro. Aquí reportamos el desenlace clínico de tres miembros de una familia que se infectaron de COVID-19, con la presencia y ausencia de diferentes factores de riesgo que han sido descritos en casos de enfermedad grave. Paradójicamente, el receptor de TH presentó un desenlace favorable (fig. 1), con lo que surge la pregunta sobre el potencial efecto benéfico del tacrolimus.

Caso uno

Un hombre de 41 años, sin antecedentes médicos, llegó el 22 de marzo al Departamento de Urgencias (DU) con fiebre y dificultad para respirar. El examen físico reveló fiebre, saturación de oxígeno (SaO₂) de 88% y crepitantes basales bilaterales. Fue internado en el hospital. Las pruebas de laboratorio mostraron linfopenia (los datos biológicos completos están disponibles en las tablas 1 y 2). Con una tomografía computarizada (TC) se identificaron opacidades en vidrio esmerilado bilaterales (ground-glass opacity, GGO) y engrosamiento septal (fig. 2A). El frotis nasofaríngeo para SARS-CoV-2 fue positivo y se inició tratamiento con hidroxiclороquina y azitromicina. La fiebre persistió durante los primeros dos días de hospitalización y requirió

de suplementación de oxígeno por cánula nasal durante tres días. Al tercer día el paciente estuvo asintomático y fue dado de alta.

Caso dos

Una mujer de 64 años recibió un TH en 2018 debido a cirrosis hepática secundaria al virus de la hepatitis c (VHC) tratada con velpatasvir/sofosbuvir. Su historial médico presentaba diabetes *mellitus* de tipo 2 (DM2) e hipertensión arterial (HTA). Su régimen inmunosupresor consistía en tacrolimus (niveles: 6-8 ng/mL). El 21 de marzo la paciente llegó al DU con tos, diarrea y fiebre. Las pruebas de laboratorio mostraron leucopenia y linfopenia. Una TC reveló opacidades en vidrio esmerilado (fig. 2B). El frotis nasofaríngeo para SARS-CoV-2 fue positivo. La paciente fue hospitalizada para vigilancia y para administrar un tratamiento con hidroxiclороquina, azitromicina y ceftriaxona. Debido a la interacción entre tacrolimus y azitromicina, se disminuyó la dosis de tacrolimus. Dos días después de la hospitalización, una nueva TC reveló progreso de la neumonía (fig. 2C), pero no fue necesaria la suplementación de oxígeno. La paciente fue dada de alta el 26 de marzo (tablas 1 y 2).

Caso tres

Un hombre de 60 años con historia de HTA y cáncer de riñón en remisión llegó al DU el 23 de marzo, con antecedente de dos días de fiebre y tos. El examen físico reveló fiebre pero con una SaO₂ adecuada. Los resultados de las pruebas de laboratorio no fueron relevantes. La TC mostró GGO subpleurales y basales (fig. 2D). El frotis nasofaríngeo para

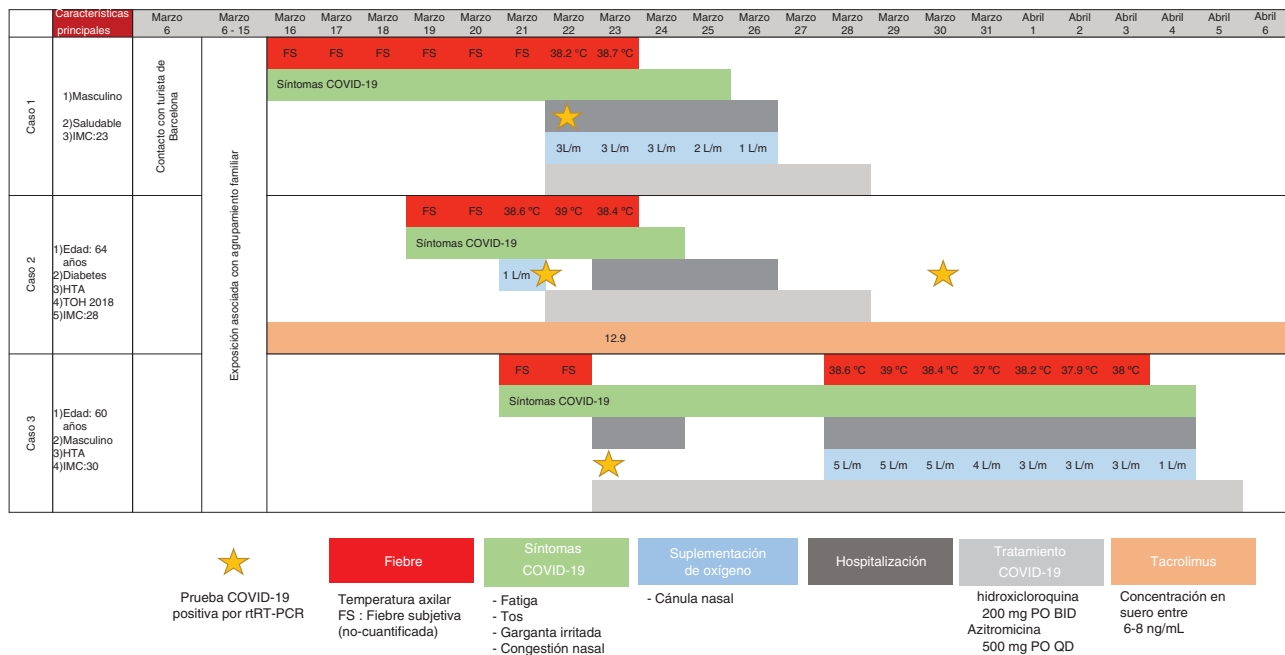


Figura 1 Desenlace clínico y biológico de tres pacientes, del 6 de marzo al 6 de abril, 2020. FS: fiebre subjetiva; HTA: hipertensión arterial; IMC: índice de masa corporal; TOH: trasplante ortotópico de hígado.

Tabla 1 Resultados clínicos de laboratorio de los tres casos el día de la hospitalización y/o los días, 3, 5, u 8 de la enfermedad

Medida	Rango de referencia	Caso 1		Caso 2		Caso 3		
		Día 0	Día 3	Día 3	Día 5	Día 0	Día 5	Día 8
Conteo de glóbulos blancos (por μ L)	4,000-12,000	4,800	3,900	2,800	2,800	5,000	4,300	6,300
Conteo absoluto de linfocitos (por μ L)	1,000-3,900	870	980	870	1,000	1,100	840	500
Bilirrubina total (mg/dL)	0.3-1.0	0.5	0.3	0.4	0.3	0.4	0.3	0.5
Alanina aminotransferasa (U/L)	7-52	24	17	12	9.5	19	24	17
Creatinina (mg/dL)	0.6-1.2	1.1	0.8	1.1	0.8	1.5	1.4	1.6
Deshidrogenasa láctica (U/L)	120-246	160	193	N/D	N/D	160	217	276
Proteína C-reactiva (mg/dL)	0.0-1.0		0.9	0.7	0.4	0.3	1.7	10.4
Dímero-D (ng/mL)	0-500	187	N/D	N/D	N/D	177	N/D	296
Tiempo de protrombina (segundos)	9.4-12.5	12.8	N/D	N/D	10.5	N/D	N/D	N/D
Troponina (pg/mL)	< 15	1.7	N/D	3.8	3.1	N/D	N/D	N/D
Creatina fosfoquinasa (U/L)	30-223	79	N/D	61	37	120	114	N/D
Ferritina (ng/mL)	11-306.8	250	263	141	138	74	128	276

N/D: no disponible.

SARS-CoV-2 fue positivo. El paciente tuvo una evolución clínica favorable y fue dado de alta 48 horas posterior a hospitalización. Sin embargo, el 28 de marzo, regresó con dificultad para respirar. Los signos vitales revelaron una SaO₂ de 86% (en aire ambiente) y el paciente fue rehospitalizado. La saturación mejoró tras la suplementación de oxígeno por cánula nasal. Las pruebas de sangre mostraron linfopenia. Una TC identificó la progresión de la neumonía. Hubo presencia de fiebre durante cinco días y el paciente requirió de suplementación de oxígeno. Completó 14 días de hidroxiquina más azitromicina y fue dado de alta el 6 de abril.

Los tres casos positivos de COVID-19 reportados aquí eran miembros de la misma familia. El caso uno no tenía factores de riesgo; el caso dos tenía varios factores de

riesgo, especialmente comorbilidades, tales como la edad de 64 años, TH reciente (< 2 años), HTA, DM2 y estaba en tratamiento con tacrolimus; el caso tres era un hombre de 60 años con HTA. Cuando comparamos la evolución clínica de la familia, el progreso de la paciente inmunosuprimida fue favorable a pesar de presentar varios factores de riesgo (fig. 1).

Dos estudios italianos demostraron que la tasa de mortalidad de COVID-19 no es más alta en los receptores de TH. En un estudio con 200 pacientes, que incluyó diez pacientes hospitalizados al momento del estudio, D'Antiga et al.² reportaron que ninguno presentó una enfermedad pulmonar a pesar de contar con tres casos positivos para SARS-CoV-2. Bhoori et al.³ reportaron los desenlaces clínicos de 111

Tabla 2 Resultados clínicos y microbiológicos de laboratorio adicionales del Caso 2

Medida	Rango de referencia	6 de marzo	23 de marzo	25 de marzo
Conteo de glóbulos blancos (por μL)	4,000-12,000	4,800	2,800	2,800
Conteo absoluto de linfocitos (por μL)	1,000-3,900	2,300	900	1,000
Conteo absoluto de neutrófilos (por μL)	1,900-7,400	3,200	1,600	1,500
Hemoglobina (g/dL)	13.0-15.7	12.4	13.6	12.9
Conteo de plaquetas (por μL)	150,000-450,000	212,000	174,000	155,000
Hematocrito (%)	38.3-46.7	41.0	38.5	36.2
Sodio (mmol/L)	136-146	136	135	135
Potasio (mmol/L)	3.5-5.1	4.0	4.4	4.4
Cloruro (mmol/L)	98-107	100	102	106
Glucosa (mg/dL)	70-99	169	324	166
Creatinina (mg/dL)	0.6-1.2	0.69	1.10	0.89
Bilirrubina total (mg/dL)	0.3-1.0	0.5	0.4	0.3
Alanina aminotransferasa (U/L)	7-52	13	12	9.5
Albúmina (g/dL)	3.5-5.7	3.2	3.9	3.67
Lactato venoso (mmol/L)	0.5-1.6	N/D	0.7	N/D
Proteína C-reactiva (mg/dL)	0-1	3.9	0.67	N/D
Tiempo de protrombina (segundos)	9.4-12.5	10	11.4	N/D
Troponina (pg/mL)	< 15	N/D	3.8	3.1
Creatina fosfoquinasa (U/L)	30-223	N/D	61	N/D
Ferritina (ng/mL)	11-306.8	N/D	141	N/D
Procalcitonina (ng)	< 0.05	N/D	< 0.05	N/D
Tacrolimus (ng/mL)	—	7.3		N/A
Cultivo de orina	Negativo	N/D	N/D	Negativo
PCR Influenza A	Negativo	N/D	N/D	Negativo
PCR Influenza B	Negativo	N/D	N/D	Negativo
Cultivos sanguíneos	Negativo	N/D	N/D	Negativo
PCR VHB	Negativo	N/D	N/D	Negativo
PCR VHC	Negativo	N/D	N/D	Negativo
PCR CMV	Negativo	N/D	N/D	Negativo
PCR VEB	Negativo	N/D	N/D	Negativo

N/D: no disponible.

receptores de TH antiguos (TH > 2 años) y 40 receptores recientes (TH < 2 años). Seis de ellos dieron positivo para SARS-CoV-2: tres receptores antiguos y tres recientes. Los tres fallecimientos relacionados con la COVID-19 fueron pacientes trasplantados de más de dos años con regímenes inmunosupresores reducidos, al contrario de los pacientes de trasplante reciente, quienes estaban en regímenes de inmunosupresión optimizados³. Lo anterior sugiere que el riesgo de complicaciones graves en pacientes inmunosuprimidos no es mayor al de la población general. Estos hallazgos fueron confirmados recientemente en un estudio internacional multicéntrico⁴.

El objetivo de la observación clínica presente fue mostrar un posible efecto benéfico del tacrolimus en pacientes que presentaron la COVID-19. Las propiedades inmunosupresoras del tacrolimus dependen de la formación de un complejo binario con las proteínas FKBP. Estos complejos secuestran la calcineurina inhibiendo su actividad (a través de la formación de un complejo ternario), la cual es un elemento clave para la activación de células T^{5,6}. La interacción de estos complejos con la calcineurina, provoca la inhibición de su actividad de fosfatasa lo cual evita la translocación nuclear de su sustrato, el factor nuclear de las células T, y la expresión consecuente de genes de inmunidad, tales como el IL-2 e IL-4. De esta manera, el tacrolimus suprime la acti-

vación de células T^{5,7}. Además, el tacrolimus tiene un efecto antiviral al unirse con las proteínas FKBP, con la inhibición subsiguiente de su actividad de peptidil-prolil isomerasa, cuyas actividades enzimáticas promueven la replicación del coronavirus^{6,8,9}.

La presente observación es una prueba de concepto de que los receptores de trasplante de hígado podrían presentar desenlaces favorables al ser comparados con otros pacientes que presentan otros factores de riesgo para la COVID-19. Reconocemos que la limitación intrínseca de este reporte de caso es el pequeño tamaño de muestra, pero su originalidad reside en el hecho de que proporciona evidencia de los mecanismos subyacentes del potencial efecto benéfico de los inmunosupresores. Esta observación clínica debe ser confirmada en estudios multicéntricos y en cohortes de la vida real. Son necesarios más datos para definir mejor el grupo de pacientes que recibiría un beneficio importante de las estrategias inmunosupresoras, y a su vez, proporcionar un mejor manejo de los receptores de trasplante por medio de dichas estrategias durante esta epidemia.

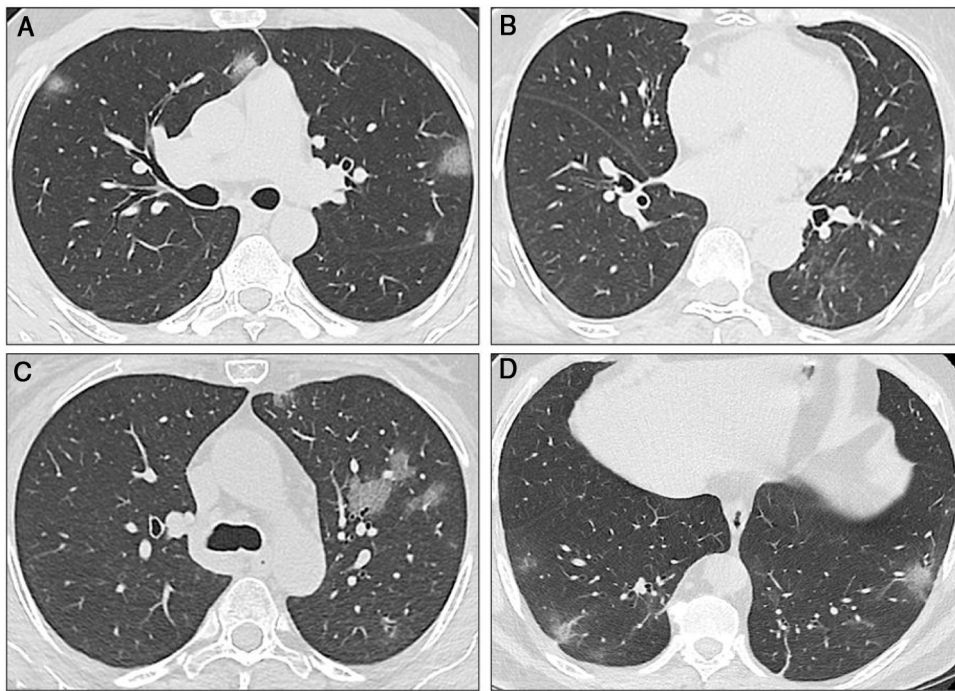


Figura 2 Tomografías computarizadas secuenciales de los tres casos. A) Caso 1: La TC muestra múltiples opacidades en vidrio esmerilado (GGO) en los lóbulos inferior y superior, con distribución bilateral y periférica. Algunas GGO también pueden ser observadas junto al hilio izquierdo. Estos hallazgos radiológicos son típicos de la neumonía por SARS-CoV-2. B) Caso 2: La TC inicial mostró GGO sutiles en el lóbulo inferior derecho. En la primera TC de seguimiento se encontraron nuevas GGO en el lóbulo superior izquierdo. C) Caso 2: La segunda TC muestra que las GGO aumentaron de tamaño, número y densidad. Existe una afectación bilateral (no se muestra). D) Caso 3: La TC muestra una sola GGO subpleural. Se pueden observar múltiples áreas de opacidad en vidrio esmerilado con el clásico aspecto descrito para la COVID-19, al igual que algunas opacidades lineales, además de las GGO.

Consideraciones éticas

La presente carta científica cumple con las regulaciones bioéticas de investigación actuales. Fue autorizada por el Comité de Ética del Instituto Nacional de Ciencias Médicas y Nutrición «Salvador Zubirán». Los pacientes no pueden ser reconocidos o identificados por medio de las imágenes o datos presentados en el artículo.

Protección de sujetos humanos y animales. Los autores declaran que no se realizaron experimentos en humanos o animales para esta investigación.

Los autores declaran que el **anonimato de los pacientes** fue guardado en todo momento y que se obtuvo el consentimiento informado de los pacientes para la publicación del presente artículo.

Agradecimientos

Los autores desean agradecer al Dr. Oscar Arturo Lozano Cruz, Dr. José Luis Cárdenas Frago, Dr. Daniel Alberto Carrillo Vázquez, Dr. Alan G. Contreras, y la Dra. Nayeli C. Flores García. Los autores también desean agradecer al Dr. Quentin Nevers y a Flora Donati por la lectura crítica del manuscrito. Isaac Ruiz es becario de la CHUM Fondation, Montreal, Canadá.

Financiación

No se recibió financiación alguna con relación a este artículo.

Conflicto de intereses

Isaac Ruiz ha sido expositor para AbbVie.

Ignacio García-Juárez, Alejandro Campos-Murguía, Víctor Hugo Tovar-Méndez y Alejandro Gabutti declaran no tener conflicto de intereses.

Referencias

- Huang C, Wang Y, Li X, et al. Clinical features of patients infected with 2019 novel coronavirus in Wuhan, China. *Lancet*. 2020;395(10223):497–506, [http://dx.doi.org/10.1016/S0140-6736\(20\)30183-5](http://dx.doi.org/10.1016/S0140-6736(20)30183-5).
- D'Antiga L. Coronaviruses and immunosuppressed patients: the facts during the third epidemic. *Liver Transpl*. 2020;26:832–4, <http://dx.doi.org/10.1002/lt.25756>.
- Bhoori S, Rossi RE, Citterio D, et al. COVID-19 in long-term liver transplant patients: preliminary experience from an Italian transplant centre in Lombardy. *Lancet Gastroenterol Hepatol*. 2020;5:532–3, [http://dx.doi.org/10.1016/S2468-1253\(20\)30116-3](http://dx.doi.org/10.1016/S2468-1253(20)30116-3).
- Webb GJ, Marjot T, Cook JA, et al. Outcomes following SARS-CoV-2 infection in liver transplant recipients: an international registry

- study. *Lancet Gastroenterol Hepatol*. 2020;S2468-1253:30271–5, [http://dx.doi.org/10.1016/s2468-1253\(20\)30271-5](http://dx.doi.org/10.1016/s2468-1253(20)30271-5).
5. Liu J, Farmer JD Jr, Lane WS, et al. Calcineurin is a common target of cyclophilin-cyclosporin A and FKBP-FK506 complexes. *Cell*. 1991;66:807–15, [http://dx.doi.org/10.1016/0092-8674\(91\)90124-h](http://dx.doi.org/10.1016/0092-8674(91)90124-h).
 6. Pfefferle S, Schöpf J, Kögl M, et al. The SARS-coronavirus-host interactome: identification of cyclophilins as target for pan-coronavirus inhibitors. *PLoS Pathog*. 2011;7:e1002331, <http://dx.doi.org/10.1371/journal.ppat.1002331>.
 7. Martínez-Martínez S, Redondo JM. Inhibitors of the calcineurin/NFAT pathway. *Curr Med Chem*. 2004;11:997–1007, <http://dx.doi.org/10.2174/0929867043455576>.
 8. Carbajo-Lozoya J, Müller MA, Kallies S, et al. Replication of human coronaviruses SARS-CoV, HCoV-NL63 and HCoV-229E is inhibited by the drug FK506. *Virus Res*. 2012;165:112–7, <http://dx.doi.org/10.1016/j.virusres.2012.02.002>.
 9. Carbajo-Lozoya J, Ma-Lauer Y, Malešević M, et al. Human coronavirus NL63 replication is cyclophilin A-dependent and inhibited by non-immunosuppressive cyclosporine A-derivatives including Alisporivir. *Virus Res*. 2014;184:44–53, <http://dx.doi.org/10.1016/j.virusres.2014.02.010>.