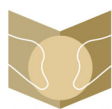



Since January 2020 Elsevier has created a COVID-19 resource centre with free information in English and Mandarin on the novel coronavirus COVID-19. The COVID-19 resource centre is hosted on Elsevier Connect, the company's public news and information website.


Elsevier hereby grants permission to make all its COVID-19-related research that is available on the COVID-19 resource centre - including this research content - immediately available in PubMed Central and other publicly funded repositories, such as the WHO COVID database with rights for unrestricted research re-use and analyses in any form or by any means with acknowledgement of the original source. These permissions are granted for free by Elsevier for as long as the COVID-19 resource centre remains active.



Sociedad Española  
de Reumatología -  
Colegio Mexicano  
de Reumatología

# Reumatología Clínica

www.reumatologiaclinica.org



Original breve

## Impacto de la ecografía pulmonar Durante la pandemia por SARS-CoV-2: distinción entre la neumonía viral y la bacteriana



Yale Tung-Chen<sup>a,b,\*</sup>, Alejandro Giraldo Hernández<sup>a</sup>, Alberto Mora Vargas<sup>b</sup>, Laura Dorado Doblado<sup>b</sup>, Patricia Elsa González Merino<sup>b</sup>, Ángela Valencia Alijo<sup>b</sup>, Jesús Herraiz Jiménez<sup>b</sup>, Ángela Gutiérrez Rojas<sup>b</sup>, Sonia García Prieto<sup>b</sup>, Edith Vanesa Gutiérrez Abreu<sup>b</sup> y Esther Montero Hernández<sup>b</sup>

<sup>a</sup> Facultad de Medicina, Universidad Alfonso X El Sabio, Madrid, España

<sup>b</sup> Servicio de Medicina de Interna, Hospital Universitario Puerta de Hierro, Majadahonda, Madrid, España

### INFORMACIÓN DEL ARTÍCULO

#### Historia del artículo:

Recibido el 18 de julio de 2021  
Aceptado el 30 de septiembre de 2021  
On-line el 25 de octubre de 2021

#### Palabras clave:

Enfermedad por coronavirus 2019  
Síndrome respiratorio agudo severo por coronavirus tipo 2  
Ecografía pulmonar  
Neumonía adquirida en la comunidad

### R E S U M E N

**Introducción:** La ecografía pulmonar es una técnica accesible, de bajo costo y que ha demostrado su utilidad en la estratificación pronóstica en pacientes con COVID-19. Además, según estudios previos, nos puede orientar hacia la potencial etiología, especialmente en situaciones epidémicas como la actual.

**Pacientes y métodos:** Se reclutaron prospectivamente 40 pacientes, 30 con neumonía por SARS-CoV-2 y 10 por neumonía adquirida en la comunidad. A los pacientes incluidos, se les realizó tanto una radiografía como ecografía de tórax.

**Resultados:** No hubo diferencias en los 2 grupos en cuanto a las características clínicas y analíticas. Los principales hallazgos ecográficos fueron en el grupo de SARS-CoV-2 la presencia de líneas B confluyentes y consolidaciones subpleurales y la hepatización en el grupo de neumonía adquirida en la comunidad. El derrame pleural fue más frecuente en el grupo de neumonía adquirida en la comunidad. En ningún caso la ecografía pulmonar fue normal. El análisis de las curvas ROC mostró un área bajo la curva para la ecografía pulmonar del 89,2% (IC 95%: 75,0- 100%,  $p < 0,001$ ) en la identificación de la neumonía por SARS-CoV-2. El valor de corte para la puntuación del puntaje pulmonar de 10 tuvo una sensibilidad del 93,3% y especificidad del 80,0% ( $p < 0,001$ ).

**Discusión:** La combinación de los hallazgos de la ecografía pulmonar, con un puntaje pulmonar mayor de 10, complementando el resto de las pruebas complementarias, puede ser una excelente herramienta para predecir la etiología de la neumonía.

© 2021 Elsevier España, S.L.U. y

Sociedad Española de Reumatología y Colegio Mexicano de Reumatología. Todos los derechos reservados.

## Impact of Lung Ultrasound dUring the SARS-CoV-2 Pandemic: Distinction Between Viral and Bacterial Pneumonia

### A B S T R A C T

#### Keywords:

Coronavirus disease 2019  
Severe acute respiratory syndrome due to coronavirus type 2  
Lung ultrasound  
Community acquired pneumonia

**Introduction:** Lung ultrasound is an accessible, low-cost technique that has demonstrated its usefulness in the prognostic stratification of COVID-19 patients. In addition, according to previous studies, it can guide us towards the potential aetiology, especially in epidemic situations such as the current one.

**Patients and methods:** 40 patients were prospectively recruited, 30 with confirmed SARS-CoV-2 pneumonia and 10 with community-acquired pneumonia. The patients included underwent both a chest X-ray and ultrasound.

\* Autor para correspondencia.

Correo electrónico: yale.tung@salud.madrid.org (Y. Tung-Chen).

**Results:** There were no differences in the 2 groups in terms of clinical and laboratory characteristics. The main ultrasound findings in the SARS-CoV-2 group were the presence of confluent B lines and subpleural consolidations and hepatization in the community-acquired pneumonia group. Pleural effusion was more frequent in the community-acquired pneumonia group. There were no normal lung ultrasound exams. Analysis of the area under the curve curves showed an area under the curve for lung ultrasound of 89.2% (95% CI: 75.0–100%,  $p < .001$ ) in the identification of SARS-CoV-2 pneumonia. The cut-off value for the lung score of 10 had a sensitivity of 93.3% and a specificity of 80.0% ( $p < .001$ ).

**Discussion:** The combination of the findings of the lung ultrasound, with a lung score greater than 10, added to the rest of the additional tests, can be an excellent tool to predict the aetiology of the pneumonia.

© 2021 Elsevier España, S.L.U. and Sociedad Española de Reumatología y Colegio Mexicano de Reumatología. All rights reserved.

## Introducción

Doce meses tras la declaración de la pandemia debido a la enfermedad del nuevo coronavirus (COVID-19), con más de 115 millones de casos confirmados en todo el mundo<sup>1</sup>, se siguen explorando nuevas herramientas para mejorar los protocolos de diagnóstico y tratamiento, para evitar un nuevo colapso del sistema<sup>2</sup>.

La neumonía adquirida en la comunidad (NAC) dentro de las infecciones respiratorias del tracto respiratorio se encuentra entre las patologías más comunes que se atienden en servicios de urgencias hospitalarios (SUH). Dada la alta incidencia y gravedad potencial, es preciso disponer de modalidades de imagen que faciliten una evaluación segura y rápida de estos pacientes.

Este hecho aumenta la necesidad de un método de diagnóstico accesible, de bajo costo y una herramienta fácil de usar para la estratificación temprana del riesgo en pacientes con COVID-19, que además nos permita orientar hacia la potencial etiología, especialmente en futuras situaciones epidémicas<sup>3–4</sup>.

La ecografía pulmonar es la herramienta óptima para tal propósito, proporcionando un método basado en la evidencia que ayudará a estratificar a los pacientes en función de su riesgo de presentar complicaciones<sup>5–6</sup> o secuelas<sup>7</sup>, es inocua, rápida y ampliamente disponible, útil en distintas poblaciones vulnerables (p.ej. gestantes, pediátricos, ancianos, intubados) y distintos ámbitos (domiciliario, residencias o urgencias extrahospitalarias), complementando a otras técnicas de imagen, como pueden ser la radiografía y la tomografía computerizada de tórax<sup>8</sup>.

Llevamos a cabo el presente estudio para determinar el impacto de la ecografía pulmonar en la distinción de la neumonía por SARS-CoV-2 frente a otras etiologías en la situación actual de pandemia.

## Pacientes y métodos

Se trata de un estudio prospectivo realizado en el SUH de un hospital académico, realizado de acuerdo con la Declaración de Helsinki, y aprobado por el Comité de Ética de nuestro centro. Se obtuvo el consentimiento informado de cada paciente reclutado.

### Selección de pacientes

Se incluyeron pacientes que acudieron al SUH y cuyo motivo de ingreso hospitalario fue el diagnóstico de neumonía por SARS-CoV-2 (clínica compatible y prueba de RT-PCR positivo) y pacientes con NAC de otra etiología (radiografía de tórax compatible, al menos 2 RT-PCR negativas y respuesta satisfactoria al tratamiento antibiótico).

Se seleccionó una muestra de conveniencia, según la disponibilidad del investigador principal, de pacientes que cumplieron con estos criterios de inclusión. Los pacientes fueron seguidos durante la semana siguiente de hospitalización.

### Evaluación inicial del paciente

La evaluación inicial de los pacientes incluyó la recogida de datos clínicos, la exploración física (temperatura, tensión arterial, frecuencia cardíaca, frecuencia respiratoria y saturación de oxígeno), radiografía de tórax y análisis (hemograma, glucosa, iones, función renal, enzimas hepáticas, lactato deshidrogenasa, ferritina, proteína C reactiva (PCR), coagulación y dímero D).

### Datos ecográficos recogidos

Un internista con amplia experiencia en ecografía torácica (según criterios de la *American College of Emergency Physicians*)<sup>9</sup> realizó todos los exámenes utilizando un ecógrafo de carro GE VENUÉ equipado con una sonda curvilínea (1,5–4,5 MHz) (General Electric Healthcare, Madrid, España) como un dispositivo de bolsillo, un Butterfly IQ (Butterfly Network, Guilford, CT, EE. UU.).

Se realizó la ecografía pulmonar, con el paciente en decúbito a 60° y lateral, siguiendo un protocolo de 12 zonas<sup>5–6</sup>. Se examinó cuidadosamente cada espacio intercostal (sonda paralela al espacio, evitando las sombras costales) de las partes superior e inferior de las regiones anterior, lateral y posterior de la pared torácica izquierda y derecha. En cada zona, se registraron los siguientes hallazgos ecográficos (fig. 1):

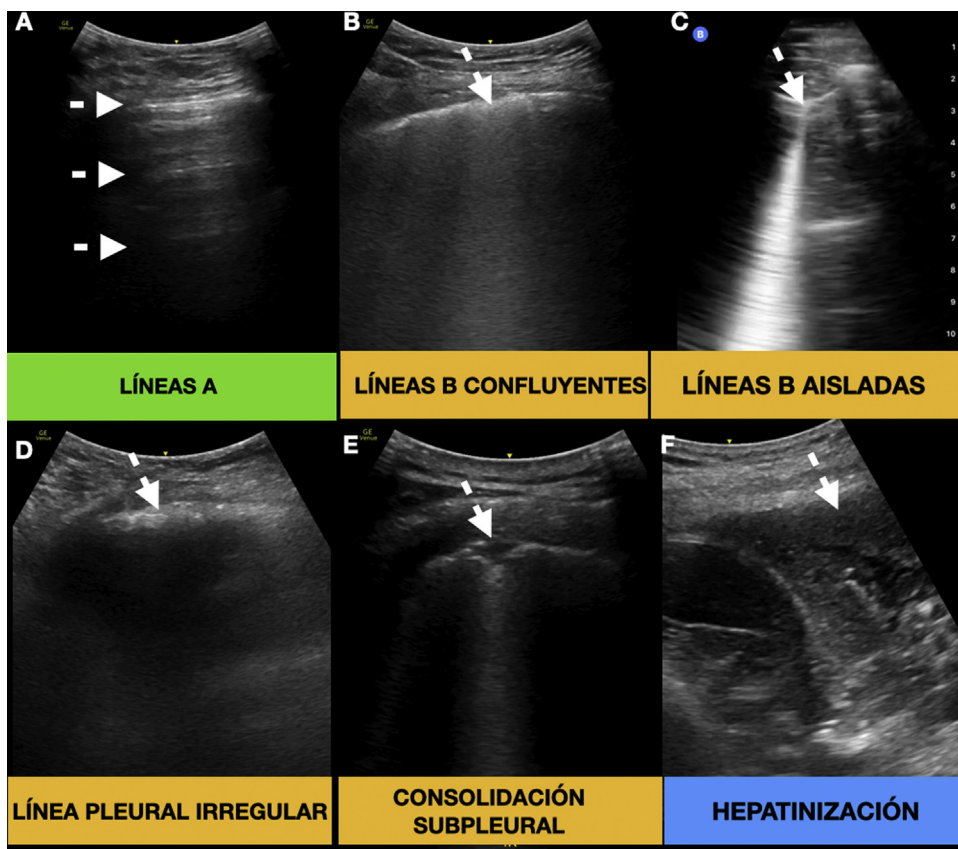
- Líneas A, puntuación de 0; líneas B aisladas o línea pleural irregular, puntuación de 1; líneas B confluyentes, puntuación de 2; consolidación subpleural o hepatización, puntuación de 3.
- Sumando el hallazgo de mayor puntuación en cada área, obtenemos el puntaje pulmonar con valores entre 0 a 36 (valor máximo por área 3, por 12 áreas en total).

Los estudios fueron realizados desconociendo los antecedentes personales, los signos vitales, resultados de laboratorio y la terapia del paciente.

El objetivo principal de este estudio fue describir y caracterizar los hallazgos ecográficos pulmonares en pacientes con neumonía por SARS-CoV-2 frente a la NAC de otras etiologías en pacientes ingresados en urgencias.

### Análisis estadístico

Las variables cualitativas se expresaron como valor absoluto y porcentaje, las variables cuantitativas como media y desviación estándar (DE). Para las comparaciones entre los grupos se utilizó la prueba de la ji cuadrado o la prueba exacta de Fisher para variables cualitativas y la prueba t de Student para variables cuantitativas. La significación estadística se estableció en el valor  $p < 0,05$ . Los análisis estadísticos se realizaron con el software IBM SPSS v25,0 (SPSS Inc., Chicago, IL, EE. UU.).



**Figura 1.** Hallazgos ecográficos pulmonares. A) Líneas A de aireación fisiológica (flechas). B-E) Hallazgos comúnmente encontrados en la neumonía por SARS-CoV-2 (flechas). F) Consolidación de gran tamaño o hepatización, hallazgo frecuente en la neumonía bacteriana (flecha).

**Resultados**

Se incluyeron un total de 40 pacientes, 30 con neumonía por SARS-CoV-2 y 10 con NAC de otras etiologías, entre diciembre y enero de 2021 (resumido en la [tabla 1](#)). De los pacientes con NAC con etiología filiada, 4 presentaron neumonía por neumococo y uno por gramnegativos. No hubo diferencias en los 2 grupos en las características demográficas, clínicas y analíticas, salvo una mayor presencia de taquipnea en el grupo de SARS-CoV-2 y leucocitosis en el grupo de NAC. El tratamiento principal en el grupo de SARS-CoV-2 fueron los corticoides (dexametasona 6 mg/d) frente a la antibioterapia en el grupo de NAC, todos los pacientes de ambos grupos llevaron al menos profilaxis antitrombótica.

Los principales hallazgos ecográficos fueron la presencia de líneas B confluyentes y consolidaciones subpleurales (tamaño menor, en general < 1 cm) distribuidas de forma generalizada, en el grupo de SARS-CoV-2, y la hepatización (consolidaciones de mayor tamaño) localizada en lóbulos posteroinferiores en el grupo de NAC. El derrame pleural fue más frecuente en el grupo de NAC. En nuestra cohorte, en ningún caso la ecografía pulmonar fue normal.

La radiografía fue patológica en todos los casos, salvo en 4 pacientes con

SARS-CoV-2. Estos 4 pacientes tenían edades comprendidas entre 87 y 89 años, la ecografía pulmonar mostró fundamentalmente líneas B confluyentes y consolidaciones subpleurales, con puntajes pulmonares de 12, 20, 24 y 29, así como ausencia de hepatización o derrame pleural. El infiltrado en el grupo de NAC fue multilobar en 4 pacientes.

El análisis de las curvas ROC mostró un área bajo la curva para el puntaje pulmonar de 89,2% (95% IC: 75,0- 100%,  $p < 0,001$ ) en la identificación de la neumonía por SARS-CoV-2. El valor de corte

para la puntuación del puntaje pulmonar de 10 tuvo una sensibilidad del 93,3% y especificidad del 80,0% ( $p < 0,001$ ).

**Discusión**

En situaciones de epidemia, como actualmente en la COVID-19, resulta clave disponer de herramientas diagnósticas fiables y de fácil acceso que puedan orientarnos hacia el diagnóstico y manejo de pacientes, especialmente en áreas con recursos limitados. Algunos estudios comienzan a señalar que la ecografía pulmonar podría ser una herramienta de diagnóstico de primera línea complementaria a la radiografía de tórax convencional y la tomografía computarizada<sup>6,8</sup>.

La ecografía pulmonar puede orientarnos precozmente hacia la etiología viral en las infecciones del tracto respiratorio inferior mediante la identificación de líneas B confluyentes y consolidaciones subpleurales distribuidas bilateralmente, en los que la precisión diagnóstica de la exploración física y la radiografía de tórax es menor<sup>10</sup>.

Lamentablemente, existen pocos estudios sobre esta cuestión en la población adulta; la mayoría de ellos se han realizado en la población pediátrica. Un estudio durante la pandemia H1N1 mostró que la ecografía pulmonar era capaz de distinguir entre la neumonía viral (presencia de líneas B y consolidaciones subpleurales) y la neumonía bacteriana (hepatización pulmonar) o la presencia de una sobreinfección bacteriana<sup>3</sup>. Hallazgos similares se han observado en adultos con H1N1<sup>11</sup>.

Al igual que en nuestro estudio, observamos que las consolidaciones de mayor tamaño (hepatización) y afectación más localizada (puntaje pulmonar –total– menor), son más específicos de la NAC, frente a la neumonía por SARS-CoV-2, con consoli-

**Tabla 1**  
Características demográficas, clínicas, analíticas y radiológicas de los pacientes incluidos (N = 40)

	SARS-CoV-2 (N = 30)	NAC (N = 10)	p - Valor
<i>Características demográficas y clínicas</i>			
Género – mujer	17	4	0,361
HTA	12	7	0,100
DL	12	2	0,251
DM tipo 2	6	2	1,000
Obesidad	3	0	0,535
Fumador	2	3	0,066
Cardiopatía	10	6	0,136
Neumopatía (EPOC/asma)	5	4	0,126
Ingreso en UCI	3	2	0,482
<i>Exploración física</i>			
Frecuencia cardíaca – lpm (DE)	79,8 (18,4)	80,9 (9,3)	0,866
Frecuencia respiratoria – rpm (DE)	25,6 (1,1)	20,7 (2,9)	*0,017
Temperatura – t° (DE)	36,1 (1,0)	36,8 (0,9)	0,068
Tensión arterial sistólica – mmHg (DE)	127,5 (17,8)	123,7 (18,9)	0,572
Saturación de oxígeno - % (DE)	92,1 (4,2)	92,9 (3,2)	0,607
<i>Resultados analíticos</i>			
Hemoglobina – g/dL (DE)	13,7 (1,9)	12,1 (2,6)	0,041
Leucocitos - /mL (DE)	8294 (4572)	16757 (20533)	*0,038
Linfocitos - /mL (DE)	1238 (519)	1217 (957)	0,928
Dímero D - ng/dL (DE)	2376 (4269)	1127 (975)	0,369
LDH (DE)	316 (105)	389 (182)	0,149
GPT – U/L (DE)	48,1 (30,9)	27,1 (32,1)	0,076
GOT – U/L (DE)	53,8 (45,8)	33,1 (27,3)	0,190
Creatinina – mg/dL (DE)	0,94 (0,36)	1,4 (1,5)	0,108
Proteína C reactiva – g/L (DE)	88,1 (88,4)	89,1 (76,2)	0,974
<i>Tratamiento</i>			
Corticoides	21	0	*<0,001
Antibioterapia	16	10	*0,007
Heparina dosis intermedias	4	0	*0,002
Heparina terapéutica	4	0	*0,002
<i>Radiografía de tórax</i>			
Normal - (%)	4	0	0,224
Infiltrado intersticial	26	10	0,224
Unilateral	4	6	*0,010
Bilateral	22	4	*0,010
<i>Ecografía pulmonar</i>			
Normal	0	0	1,000
Hepatinización	0	7	*<0,001
Derrame pleural	0	3	*0,002
Líneas B aisladas o pleural irregular (áreas afectadas/12 por paciente)	61/360	11/120	*0,038
Líneas B confluyentes (áreas afectadas/12 por paciente)	113/360	9/120	*<0,001
Consolidación subpleural (áreas afectadas/12 por paciente)	107/360	19/120	*0,002

DE: desviación estándar; NAC: neumonía adquirida en la comunidad; SARS-CoV-2: síndrome respiratorio agudo del coronavirus 2.

\* Relaciones estadísticamente significativas (p &lt; 0,05).

ciones subpleurales (de menor tamaño) y distribución más difusa (puntuaje pulmonar mayor). No obstante, las consolidaciones pulmonares, visibles en la ecografía, no son patognomónicas de la neumonía<sup>12</sup>. Es posible observar consolidaciones en el edema de pulmón, en la embolia pulmonar, atelectasias, contusiones pulmonares, tumores, enfermedades intersticiales –como en la artritis reumatoide o esclerosis sistémica– . . . así como otras patologías.

La neumonía por SARS-CoV-2 tiene hallazgos ecográficos muy similares a otras infecciones virales del tracto respiratorio inferior, una afectación extensa y bilateral, en forma de líneas B y consolidaciones subpleurales. También en este caso, la ecografía es superior a la evaluación clínica, exploración física y la radiografía de tórax para el diagnóstico de afectación pulmonar<sup>5,13</sup>.

Nuestro estudio tuvo como objetivo establecer el papel de la ecografía pulmonar en determinar la etiología de la neumonía por SARS-CoV-2 y determinar un punto de corte con aceptable sensibilidad y especificidad, ayudando a priorizar qué pacientes pueden beneficiarse más de un tratamiento antibiótico.

Los resultados del presente estudio deben interpretarse entendiéndolos sus limitaciones. En primer lugar, el tamaño de la muestra fue pequeño, e incluyó únicamente pacientes con indicación de ingreso hospitalario. En segundo lugar, no se encontró la etiología en 5 de 10 pacientes en el grupo NAC, si bien, la finalidad fue descartar razonadamente la posibilidad de infección por SARS-CoV-2. Además, el reclutamiento no fue consecutivo, sino en función de la disponibilidad del investigador principal (durante sus h de trabajo). En último lugar, el facultativo que realizó las ecografías pulmonares era conocedor del diagnóstico de SARS-CoV-2 de la neumonía, dada la necesidad de determinar las medidas de aislamiento y de control de la transmisión de la infección. Por otro lado, debemos considerar además que, durante los meses del estudio, la alta incidencia pudo hacer que se considerase la afectación pulmonar atribuida al SARS-CoV-2 antes que a otros microorganismos.

Futuros estudios deberían explorar el papel del puntuaje pulmonar como guía y monitorización terapéutica en un tamaño de muestra mayor.

La combinación de los hallazgos en la ecografía pulmonar, con un puntaje pulmonar mayor de 10, complementando el resto de las pruebas complementarias, puede ser una excelente herramienta para predecir la etiología de la neumonía.

### Autoría/colaboradores

Todos los autores han contribuido en este trabajo.

Concepción y diseño: YTC, AGH. Análisis e interpretación: YTC. Recolección de datos: YTC, AGH, LDD, PGM, AGR, SGP, AVA, JHJ. Redacción del artículo: YTC, AMV, LDD, PGM, EGA. Revisión crítica del artículo: YTC, EMH. Aprobación final del artículo: YTC, AGH, AMV, LDD, PGM, EMH, AGR, SGP, AVA, JHJ, EGA. Análisis estadístico: YTC. Responsabilidad general: YTC.

El investigador principal, Yale Tung Chen, tuvo acceso completo a todos los datos del estudio y asume la responsabilidad de la integridad de los datos y la precisión del análisis de datos.

### Conflicto de intereses

Los autores declaran no tener ningún conflicto de intereses.

### Bibliografía

1. WHO. Coronavirus disease pandemic. [consultado 4 Mar 2021]. Disponible en: <https://www.who.int/emergencies/diseases/novel-coronavirus-2019>.
2. Tanne JH, Hayasaki E, Zastrow M, Pulla P, Smith P, Rada AG. Covid-19: how doctors and healthcare systems are tackling coronavirus worldwide. *BMJ*. 2020;368:m1090.
3. Tsung JW, Kessler DO, Shah VP. Prospective application of clinician-performed lung ultrasonography during the 2009 H1N1 influenza A pandemic: distinguishing viral from bacterial pneumonia. *Crit Ultrasound J*. 2012;4:16.
4. Tan G, Lian X, Zhu Z, Wang Z, Huang F, Zhang Y, et al. Use of lung ultrasound to differentiate coronavirus disease 2019 (COVID-19) pneumonia from community-acquired pneumonia. *Ultrasound Med Biol*. 2020;46:2651–8.
5. Tung-Chen Y, Algora-Martín A, Llamas-Fuentes R, Rodríguez-Fuertes P, Martínez Virto AM, Sanz-Rodríguez E, et al. Point-of-care ultrasonography in the initial characterization of patients with COVID-19. *Med Clínica*. 2021. S0025775321000154.
6. Tung-Chen Y, Martí de Gracia M, Díez-Tascón A, Alonso-González R, Agudo-Fernández S, Parra-Gordo ML, et al. Correlation between Chest Computed Tomography and Lung Ultrasonography in Patients with Coronavirus Disease 2019 (COVID-19). *Ultrasound Med Biol*. 2020;46:2918–26.
7. Hernández-Piriz A, Tung-Chen Y, Jiménez-Virumbrales D, Ayala-Larrañaga I, Barba-Martín R, Canora-Lebrato J, et al. Importance of lung ultrasound follow-up in patients who had recovered from coronavirus disease 2019: Results from a prospective study. *J Clin Med*. 2021;10:3196. <http://dx.doi.org/10.3390/jcm10143196>.
8. Islam N, Ebrahimzadeh S, Salameh JP, Kazi S, Fabiano N, Treanor L, et al. Cochrane COVID-19 Diagnostic Test Accuracy Group Thoracic imaging tests for the diagnosis of COVID-19. *Cochrane Database of Systematic Reviews*. 2021. <http://dx.doi.org/10.1002/14651858.CD013639.pub4>. Issue 3. Art. No.: CD013639.
9. Ultrasound Guidelines: Emergency, Point-of-Care and Clinical Ultrasound Guidelines in Medicine. *Ann Emerg Med*. 2017;69(5):e27–54.
10. Lichtenstein D, Goldstein I, Mourgeon E, Cluzel P, Grenier P, Rouby J-J. Comparative diagnostic performances of auscultation, chest radiography, and lung ultrasonography in acute respiratory distress syndrome. *Anesthesiology*. 2004;100:9–15.
11. Testa A, Soldati G, Copetti R, Giannuzzi R, Portale G, Gentiloni-Silveri N. Early recognition of the 2009 pandemic influenza A (H1N1) pneumonia by chest ultrasound. *Crit Care Lond Engl*. 2012 Feb 17;16. R30–R30.
12. Lichtenstein DA. Current misconceptions in lung ultrasound: A short guide for experts. *Chest*. 2019;156:21–5.
13. Kharasch S, Duggan NM, Cohen AR, Shokoohi H. Lung ultrasound in children with respiratory tract infections: Viral, Bacterial or COVID-19? A Narrative Review. *Open Access Emerg Med OAEM*. 2020;12:275–85.