

Submitted: 04.02.2013  
Accepted: 22.03.2013

## Postępowanie w zwężeniach tętnicy szyjnej wewnętrznej. Historia i terażniejszość

### Management of carotid stenosis. History and today

Małgorzata Szczerbo-Trojanowska, Tomasz Jargiełło,  
Anna Drelich-Zbroja

*Katedra Radiologii, Zakład Radiologii Zabiegowej i Neuroradiologii,  
Uniwersytet Medyczny w Lublinie, Lublin, Polska  
Adres do korespondencji: Małgorzata Szczerbo-Trojanowska, ul. Jaczewskiego 8,  
20-954 Lublin, e-mail: m.trojanowska@am.lublin.pl, tel.: 81 724 41 54*

#### Słowa kluczowe

tętnica szyjna  
wewnętrzna,  
miażdżyca, zwężenie,  
udar, badanie  
ultrasonograficzne,  
stent

#### Streszczenie

Zwężenie światła tętnicy szyjnej wewnętrznej stanowi ważny problem kliniczny, ponieważ w 20–25% przypadków jest przyczyną udaru niedokrwionego mózgu. Leczenie zwężeń tętnicy szyjnej wewnętrznej od wielu lat budzi kontrowersje wśród neurologów, chirurgów naczyniowych i radiologów zabiegowych, w dużej mierze w związku z wprowadzeniem metody wewnątrznacyniowego stentowania jako alternatywy zabiegu chirurgicznego. Jej zastosowanie wymaga znajomości kryteriów kwalifikujących do tego leczenia, jak również sposobu monitorowania chorych po implantowaniu stentu do tętnicy szyjnej wewnętrznej. Ultrasonograficzne badanie duplex doppler stanowi obecnie podstawę rozpoznania zwężeń przedczaszkowych odcinków tętnic szyjnych. Pozwala na miarodajną ocenę nie tylko przebiegu i morfologii ścian tętnic, ale również hemodynamiki przepływu krwi. Leczenie zabiegowe jest stosowane u chorych ze zwężeniem tętnicy szyjnej wewnętrznej  $\geq 70\%$ , któremu towarzyszy wzrost maksymalnej prędkości przepływu krwi powyżej 200 cm/s i prędkości końcowo-rozkurczowej powyżej 50–60 cm/s w miejscu zwężenia. Rozpoznanie takiego zwężenia w badaniu duplex doppler w większości przypadków nie wymaga potwierdzenia innymi metodami diagnostycznymi i jeżeli dotyczy chorych z objawami neurologicznymi, może stanowić samodzielnie o wskazaniu do leczenia zabiegowego. Przy wyborze chirurgicznej lub wewnątrznacyniowej metody leczenia istotne znaczenie mają morfologia blaszki miażdżycowej, jej wielkość, echogeniczność, jednorodność struktury, powierzchnia i obrisy. Przy pomocy badań ultrasonograficznych prowadzone jest również monitorowanie chorych po wewnątrznacyniowym stentowaniu. Pozwalają one na ocenę drożności stentu i wczesne wykrycie objawów nawrotu zwężenia lub wystąpienia zakrzepicy w stencie. W interpretacji wyników badań kontrolnych bardzo ważna jest możliwość odniesienia się do badania wyjściowego, wykonanego w pierwszych dniach po zabiegu, oraz kolejnych przeprowadzonych w okresie monitorowania.

**Key words**

internal carotid artery,  
atherosclerosis,  
stenosis, stroke,  
ultrasonography, stent

**Abstract**

Internal carotid stenosis constitutes a significant clinical challenge, since it is the cause of 20–25% of ischemic brain strokes. The management of the internal carotid stenosis for many years has been raising controversies amongst neurologists, vascular surgeons and interventional radiologists mainly due to the introduction of endovascular stenting as an alternative to surgical treatment. Its application, however, requires knowledge of specific selection criteria for this kind of treatment as well as of the methods of monitoring patients after stent implantation into the internal carotid artery. Duplex Doppler ultrasound examination is currently a basis for the diagnosis of the arterial stenosis of precranial segments of the carotid arteries. It allows a reliable assessment of not only the course and morphology of the walls, but also of the hemodynamics of blood flow. Interventional treatment is applicable in patients with internal carotid stenosis of  $\geq 70\%$ , which is accompanied by an increase of the systolic flow velocity above 200 cm/s and the end-diastolic velocity above 50–60 cm/s in the stenotic lumen. In most cases, such a diagnosis in duplex Doppler ultrasound examination does not require any confirmation by additional diagnostic methods and if neurological symptoms are also present, it constitutes a single indication for interventional treatment. When deciding about choice of surgical or endovascular method of treatment, the following factors are of crucial importance: morphology of atherosclerotic plaque, its size, echogenicity, homogeneity of its structure, its surface and outlines. By means of ultrasound examinations, patients can be monitored after endovascular stent implantation. They enable evaluation of the degree of stent patency and allow for an early detection of symptoms indicating stenosis recurrence or presence of in-stent thrombosis. When interpreting the findings of the US checkup, it is essential to refer to the initial examination performed in the first days after the procedure and the next ones conducted during the monitoring period.

**Wprowadzenie**

Postępowanie w zwężeniach tętnicy szyjnej wewnętrznej od kilkunastu lat jest przedmiotem ożywionej dyskusji między neurologami, chirurgami naczyniowymi i radiologami zabiegowymi w związku z wprowadzeniem do praktyki klinicznej wewnątrznaczyniowego stentowania, które stanowi alternatywę dla leczenia chirurgicznego<sup>(1-5)</sup>.

Zwężenie światła tętnicy szyjnej wewnętrznej jest istotnym problemem klinicznym, ponieważ w 20–25% przypadków prowadzi do udaru niedokrwiennego mózgu<sup>(6)</sup>. Według ostatnich danych WHO (World Health Organization) udar jest drugą przyczyną zgonów na świecie, a pierwszą niepełnosprawności. Każdego roku 15 milionów ludzi na świecie doznaje udaru niedokrwiennego, z czego 5 milionów umiera, a 5 milionów pozostaje niepełnosprawnymi. W Europie liczba zgonów z powodu udaru niedokrwiennego mózgu sięga 650 tysięcy rocznie. Koszty leczenia chorych dotkniętych udarem są bardzo wysokie. W 2010 roku wynosiły 74 miliony dolarów; szacuje się, że w 2050 roku mogą sięgnąć 2 bilionów dolarów<sup>(7)</sup>.

Prowadzone od wielu lat bardzo szeroko zakrojone akcje ograniczające występowanie czynników ryzyka udaru, w pierwszym rzędzie walka z chorobą nadciśnieniową i nikotynizmem, przyniosły oczekiwane wyniki w postaci zmniejszenia częstości udarów niedokrwiennych mózgu. Jednak globalna liczba chorych doznających udaru nadal rośnie z powodu starzenia się populacji, zwłaszcza w krajach wysoko rozwiniętych.

Znaczenie tętnicy szyjnej doceniali już starożytni. Z zapisków Rufusa z Efezu żyjącego w pierwszym stuleciu naszej

**Introduction**

For many years, the management of the internal carotid artery stenosis has been the subject of heated discussions amongst neurologists, vascular surgeons and interventional radiologists mainly due to the introduction of endovascular stenting as an alternative to surgical treatment<sup>(1-5)</sup>.

Internal carotid stenosis constitutes a significant clinical challenge, since it is the cause of 20–25% of ischemic brain strokes<sup>(6)</sup>. According to the latest data of the WHO (World Health Organization), stroke constitutes the second cause of death and the first cause of disability in the world. Each year 15 million people in the world experience ischemic stroke, 5 million of them die and 5 million remain disabled. In Europe, the number of deaths caused by ischemic brain stroke reaches 650,000 per year. Moreover, the costs of treatment are extremely high. In 2010 they constituted 74 million dollars. It is estimated that in 2050 they may reach 2 trillion dollars<sup>(7)</sup>.

The wide-ranging campaigns conducted for many years, which aimed at the reduction of stroke risk factors, primarily hypertension and nicotine addiction, have brought the expected outcomes and the incidence of ischemic brain stroke decreased. Nevertheless, the number of patients experiencing stroke continues to increase globally due to population ageing especially in highly developed countries.

The importance of the carotid artery was noticed as early as in the Antiquity. From the notes of Rufus of Ephesus, who lived in the first century AD, we know that the Greek name for this artery, *karotide*, meant 'stupor' or 'deep dream.' This name resulted from the observations that

ery wiadomo, że grecka nazwa tej tętnicy – *karotide* oznaczała ‘stupor’ lub ‘głęboki sen’ i wynikała z obserwacji, że właśnie takie objawy powodował jej ucisk. Świadomi tego byli Grecy wojownicy. Na południowej stronie Partenonu w Atenach 31. metopa obrazuje centaura, który zastosował ucisk tętnicy szyjnej wewnętrznej w walce z Lapithą<sup>(8)</sup>.

Udar niedokrwienny mózgu opisał jako pierwszy Hipokrates, który zaobserwował, że u chorych dotkniętych tą chorobą mogą wystąpić utrata przytomności i śpiączka. Przez wiele wieków uważano, że choroba ta i jej przebieg są w rękach Boga, dlatego żadne próby leczenia nie mogą być skuteczne. Dopiero w 1905 roku Chiari powiązał występowanie udaru z obecnością blaszek miażdżycowych w tętnicach szyjnych wewnętrznych. Wsunął hipotezę, że za pojawienie się objawów neurologicznych odpowiada zamknięcie tętnicy<sup>(9)</sup>. Minęło jednak kolejne pół wieku do pierwszej próby usunięcia przeszkody pod postacią blaszek miażdżycowych ze światła tętnicy. Podjęto ją w 1953 roku. Operację endarterektomii przeprowadził dr DeBakey, usuwając z powodzeniem blaszkę miażdżycową i nadbudowany na niej świeży skrzep z tętnicy szyjnej wewnętrznej<sup>(10)</sup>.

W następnych latach liczba zabiegów endarterektomii tętnic szyjnych zaczęła lawinowo rosnąć (tylko w Stanach Zjednoczonych wykonywano około 100 000 zabiegów rocznie), mimo że szybko pojawiły się wątpliwości co do prawidłowej kwalifikacji chorych i skuteczności tego zabiegu. W 1985 roku analiza ponad 1300 operacji przeprowadzona przez Rand Corporation wykazała, że tylko u 35% chorych istniały wskazania do endarterektomii, a odsetek powikłań po zabiegu sięgał 10%<sup>(11)</sup>.

Raport ten stanowił impuls do przeprowadzenia dobrze zaplanowanych badań randomizowanych – NASCET (North American Symptomatic Carotid Endarterectomy Trial) w Stanach Zjednoczonych i ECST (European Carotid Surgery Trial) w Europie, porównujących wyniki leczenia chirurgicznego i zachowawczego chorych ze zwężeniem tętnicy szyjnej wewnętrznej<sup>(12,13)</sup>. W obydwu badaniach jednoznacznie wykazano, że wyniki leczenia chirurgicznego są lepsze niż zachowawczego u chorych objawowych, jeżeli zwężenie tętnicy szyjnej wewnętrznej przekracza 70% światła naczynia. Nie stwierdzono natomiast różnic w wynikach leczenia tymi metodami, jeżeli zwężenie tętnicy szyjnej wewnętrznej wynosiło poniżej 70%. Wyniki tych badań przez wiele lat były podstawą kwalifikacji do leczenia chorych z objawowym zwężeniem tętnicy szyjnej wewnętrznej. Z kolei w postępowaniu u chorych bezobjawowych opierano się na badaniach ACAS (Asymptomatic Carotid Atherosclerosis Study) i ACST (Asymptomatic Carotid Surgery Trial), kwalifikując do udroźniania tętnicy szyjnej wewnętrznej chorych ze zwężeniem powyżej 60%, jeżeli skumulowany odsetek zgonów i udarów w ośrodkach oferujących leczenie chirurgiczne nie przekraczał 3%<sup>(14,15)</sup>.

Wiele kontrowersji w podejściu do leczenia zwężenia tętnicy szyjnej wewnętrznej wywołało wprowadzenie do praktyki klinicznej metody wewnątrznaczyniowej, polegającej na poszerzeniu zwężenia przy pomocy stentu. Pierwsze zabiegi angioplastyki tętnicy szyjnej wewnętrznej

such symptoms may occur when this artery becomes compressed. Even Greek warriors were conscious of this. On the southern side of the Parthenon in Athens, the 31<sup>st</sup> metope presents a centaur, who compresses the internal carotid artery of the enemy in his combat with Lapith<sup>(8)</sup>.

Hippocrates was the first to describe ischemic brain stroke. He observed that patients suffering from stroke manifest it with the loss of consciousness and coma. For many years, it was believed that this condition and its course were in the hands of Gods and therefore, any attempts to treat it were futile. Only in 1905 did Chiari associate the occurrence of the disease symptoms with the presence of atherosclerotic plaques in the internal carotid artery. He put forward a hypothesis that neurological symptoms appeared in relation to arterial occlusion<sup>(9)</sup>. However, another half of the century passed before the first attempt to remove the obstruction from the arterial lumen, i.e. atherosclerotic plaques, took place. It happened in 1953. The surgery was performed by Dr. DeBakey who successfully removed atherosclerotic plaque and a freshly built-up clot from the internal carotid artery<sup>(10)</sup>.

In the subsequent years, the number of carotid endarterectomies rapidly increased (only in the United States, approximately 100,000 procedures were performed annually) despite arising doubts concerning appropriate patient selection and effectiveness of this surgery. In 1985, the Rand Corporation's analysis of 1,300 operations demonstrated that such surgery was indicated in merely 35% of patients and the postoperative complication rate reached 10%<sup>(11)</sup>.

This report was a stimulus to conduct well-planned randomized studies – NASCET (North American Symptomatic Carotid Endarterectomy Trial) in the United States and ECST (European Carotid Surgery Trial) in Europe, which would compare the outcomes of surgical and conservative treatment of patients with internal carotid stenosis<sup>(12,13)</sup>. Both studies unambiguously showed that the outcomes of surgical treatment were better than conservative treatment of symptomatic patients when the narrowing of the internal carotid artery exceeded 70% of the vessel's lumen. However, no differences between the outcomes of these two methods were noticed when the internal carotid stenosis was not greater than 70%. For many years, the results of these studies constituted the basis for the selection of patients with symptomatic internal carotid stenosis to surgery. The management of asymptomatic patients, on the other hand, was based on ACAS (Asymptomatic Carotid Atherosclerosis Study) and ACST (Asymptomatic Carotid Surgery Trial) studies, which stated that patients with stenosis exceeding 60% qualified for endarterectomy if the total rate of deaths and strokes in the centers providing such surgical treatment had not exceeded 3%<sup>(14,15)</sup>.

Controversies in the approach to the treatment of internal carotid stenosis were raised with the introduction of endovascular method of widening of the stenosed segment of carotid artery. The first internal carotid angioplasty was successfully performed by a German interventional

z powodzeniem przeprowadził niemiecki radiolog zabiegowy Klaus Mathias w 1977 roku, jednak dopiero w latach 90. ubiegłego wieku zajęły one należne miejsce wśród metod leczenia zwężeń tętnicy szyjnej wewnętrznej<sup>(16)</sup>.

W 2011 roku liczne towarzystwa naukowe neurologów, chirurgów naczyniowych, radiologów zabiegowych i kardiologów opracowały wspólnie zalecenia dotyczące leczenia chorych ze schorzeniami zewnątrzczaszkowych odcinków tętnic szyjnych i kręgowych. Rozdział 9. tych zaleceń traktuje o kwalifikacji chorych do leczenia zwężeń tętnic szyjnych wewnętrznych. Leczeniu powinni być poddani chorzy objawowi, którzy doświadczyli TIA (*transient ischemic attack*) lub małego udaru niedokrwiennego niepozostawiającego trwałych ubytków neurologicznych, u których stwierdza się w badaniu ultrasonograficznym zwężenie światła tętnicy szyjnej wewnętrznej większe niż 70% lub w badaniu angiograficznym większe niż 50%. Metoda stentowania została uznana za alternatywę leczenia chirurgicznego<sup>(17)</sup>.

Można jednak wyróżnić chorych ze zwiększonym ryzykiem operacji, u których metoda wewnątrznaczyniowego stentowania powinna być brana pod uwagę w pierwszej kolejności. Są to chorzy z niewydolnością serca (AHA III/IV), po zawale serca (>24 h, <4 tygodni), niestabilną dusznicą bolesną, zaawansowaną niewydolnością oddechową, niedrożnością przeciwstronnej tętnicy szyjnej, zwężeniem wielopoziomowym tętnicy, tzw. „krótką szyją”, wysokim podziałem tętnicy szyjnej wspólnej (C2–C3), restenozą po leczeniu operacyjnym zwężenia lub po radioterapii w obszarze szyi.

Z kolei zabiegi chirurgiczne są skuteczniejsze u chorych z nietolerancją heparyny, przeciwwskazaniem do stosowania leków antyagregacyjnych, trudnymi naczyniowymi warunkami anatomicznymi (łuk aorty III typu, kręte tętnice szyjne), okrężnymi blaszkami miażdżycowymi lub miękką balotującą skrzepliną w tętnicy szyjnej wewnętrznej.

## Leczenie operacyjne

Zabieg przeprowadzany jest w znieczuleniu miejscowym, rzadziej ogólnym. Cięcie poprowadzone wzdłuż przedniego brzegu mięśnia mostkowo-obojczykowo-sutkowego pozwala na odsłonięcie tętnicy szyjnej wspólnej, wewnętrznej i zewnętrznej. Jeżeli założenie zacisków chirurgicznych na tętnicę przed jej nacięciem wywołuje objawy niedokrwienia mózgu, konieczne jest założenie czasowego przepływu omijającego. Po nacięciu tętnicy usuwana jest z jej światła blaszka miażdżycowa. Ścianę tętnicy można zamknąć szwem ciągłym lub łąką żylną albo z tworzywa sztucznego.

Innym sposobem operacji jest udrożnienie tętnicy, które polega na odcięciu tętnicy szyjnej wewnętrznej od tętnicy wspólnej. Po usunięciu blaszek miażdżycowych przywraca się chirurgicznie drożność naczynia, wszywając tętnicę szyjną wewnętrzną w miejsce odcięcia.

radiolog Klaus Mathias w 1977. Only in the 1990s, however, did the procedure gain its due place among the methods for the treatment of the internal carotid stenosis<sup>(16)</sup>.

In 2011, numerous scientific associations of neurologists, vascular surgeons, interventional radiologists and cardiologists prepared common guidelines for treatment of patients with conditions affecting the extracranial segments of carotid and vertebral arteries. Chapter 9 of these guidelines contains information about the eligibility of patients for the treatment of internal carotid stenosis. The treatment should be applied to those patients who experienced TIA (transient ischemic attack) or “mini” ischemic stroke that does not cause permanent neurological deficits and who present internal carotid stenosis which is greater than 70% on ultrasound examination or 50% in angiography. Finally, stenting has been recognized as an alternative for surgical treatment<sup>(17)</sup>.

Moreover, there are some patients with increased surgical risk and they should be considered for endovascular stenting in the first instance. These patients include those with cardiac failure (AHA III/IV), after myocardial infarction (>24 h, <4 weeks), with unstable angina pectoris, advanced respiratory failure, contralateral internal carotid occlusion, multilevel stenosis, so called “short neck”, high bifurcation of the common carotid artery (C2–C3), restenosis after carotid endarterectomy or radiotherapy in the area of the neck.

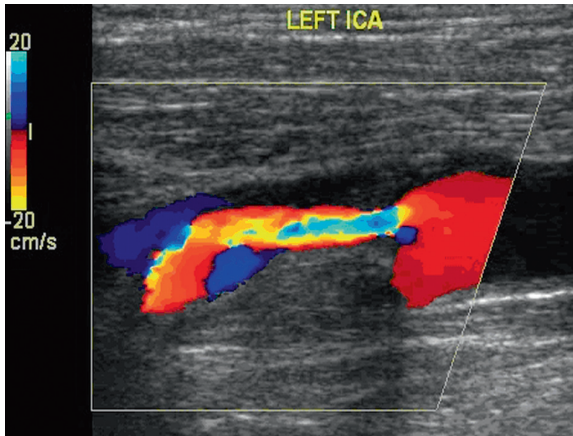
Surgical procedures, in turn, are more effective in patients with: heparin intolerance, contraindications to antiplatelet medications, difficult anatomic vascular conditions (type III aortic arch, tortuous carotid arteries), circular atherosclerotic plaques or soft free-floating thrombus in the internal carotid artery.

## Surgical treatment

The procedure is performed in local or, more rarely, general anesthesia. The incision runs along the anterior border of the sternocleidomastoid muscle, which enables exposure of the common, internal and external carotid arteries. If clamps placed on the artery prior to its incision cause symptoms of brain ischemia, it is necessary to use a temporary shunt. After an incision of the artery, atherosclerotic plaque is removed from its lumen. The arterial wall may be closed with a running suture, venous patch or synthetic graft.

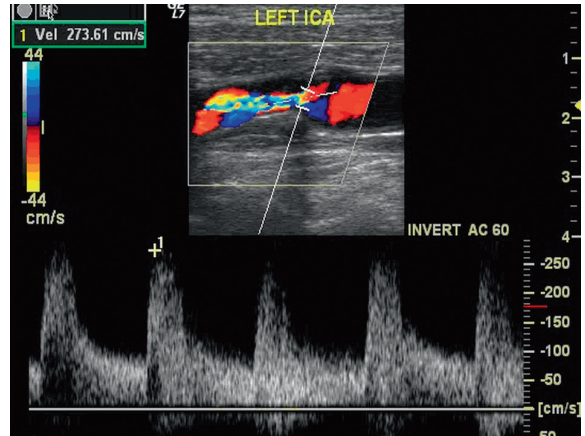
Another way to conduct the procedure is to restore the patency by cutting of the internal carotid artery from the common carotid artery. When the atherosclerotic plaques have been removed, the patency of the vessel is surgically restored and the artery is reattached to the primary site.

Surgical procedures are highly effective and the total rate of completed strokes and deaths in the periprocedural period does not exceed 6%. The recurrence of stenosis is observed in 2–20% of cases<sup>(4,5,18)</sup>.



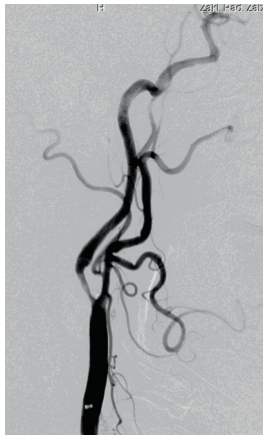
**Ryc. 1 A.** USG – kolorowy doppler. Krytyczne zwężenie tętnicy szyjnej wewnętrznej przez miażdżycową blaszkę

**Fig. 1 A.** Color Doppler sonography. Large plaque causing high-grade stenosis of internal carotid artery



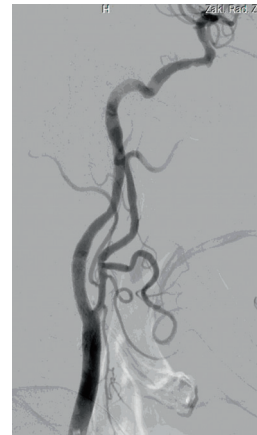
**Ryc. 1 B.** Wykres częstotliwości dopplerowskiej wykazuje przyspieszenie przepływu krwi w miejscu zwężenia do 273 cm/s

**Fig. 1 B.** Spectral display shows high systolic velocity (PSV, 273 cm/s) in the center of the stenotic lumen




**Ryc. 1 C.** Arteriografia lewej tętnicy szyjnej wspólnej. Krytyczne zwężenie początkowego odcinka tętnicy szyjnej wewnętrznej

**Fig. 1 C.** Arteriography of the left common carotid artery. High-grade stenosis in the proximal part of internal carotid artery



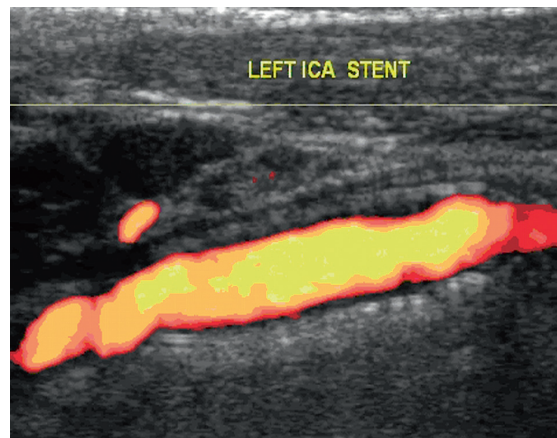
**Ryc. 1 D.** Arteriografia kontrolna po implantacji stentu w miejscu zwężenia

**Fig. 1 D.** Control arteriography after stent implantation



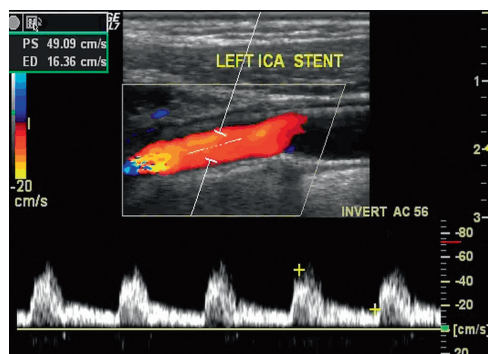
**Ryc. 1 E.** Stent samorozprężalny dla tętnicy szyjnej

**Fig. 1 E.** Self-expanding stent for the carotid artery



**Ryc. 1 F.** Badanie dopplerem mocy potwierdza drożność i prawidłowe położenie stentu

**Fig. 1 F.** Power Doppler sonography confirms the patency and adequate position of the stent



Ryc. 1 G. Wykres częstotliwości dopplerowskiej wykazuje normalizację przepływu krwi w tętnicy szyjnej wewnętrznej do 49 cm/s

Fig. 1 G. Spectral display shows the normalization of systolic velocity (PSV, 49 cm/s) in the internal carotid artery

Zabiegi chirurgiczne cechuje wysoka skuteczność, a skumulowany wskaźnik udarów dokonanych i zgonów w okresie okołozabiegowym nie przekracza 6%. Nawrót zwężeń obserwowany jest w 2–20% przypadków<sup>(4,5,18)</sup>.

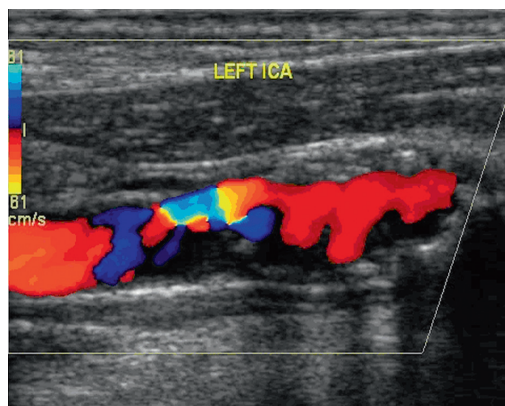
### Leczenie wewnątrznaczyniowe

Zabieg wykonywany jest w znieczuleniu miejscowym. Pierwszy etap polega na przeskórnym umieszczeniu cewnika w tętnicy udowej wspólnej, który następnie pod kontrolą obrazu rentgenowskiego zostaje wprowadzony do tętnic szyjnych wspólnych celem wykonania angiografii. Badanie to potwierdza zwężenie rozpoznane we wcześniejszych badaniach obrazowych i pozwala na wybranie najlepszej projekcji dla wybiórczego cewnikowania tętnicy szyjnej wewnętrznej. Większość zabiegów wykonuje się z użyciem systemów neuroprotekcyjnych, które zabezpieczają przed przedostaniem się ewentualnie uwolnionego z blaszek miażdżycowych materiału zatorowego do tętnic mózgu. Najczęściej stosowane są filtry, które po przeprowadzeniu w formie złożonej przez zwężenie otwiera się powyżej w tętnicy szyjnej wewnętrznej<sup>(19)</sup>. Zwężenie wymaga często wstępnego poszerzenia, którego dokonuje się przy użyciu cewnika z balonem. Następnie wprowadzany jest stent, tak aby pokrył miejsce zwężenia, a jego bliższy i dalszy koniec znalazły się w niezmiennym odcinku tętnicy. W większości przypadków stent pokrywa odejście tętnicy szyjnej zewnętrznej, co jednak rzadko doprowadza do jej niedrożności. Zwykle stosowane są stenty nitinolowe o zmiennej średnicy. Dalszy koniec stentu, o mniejszej średnicy, umieszczony jest w tętnicy szyjnej wewnętrznej, a bliższy, o większej średnicy, w tętnicy szyjnej wspólnej (ryc. 1 i 2). Stenty różnią się konstrukcją siatki nitinolowej. Wyróżnia się stenty otwartokomórkowe, które są bardziej elastyczne i lepiej dopasowują się do ściany tętnicy, i sztywniejsze stenty zamkniętokomórkowe, które często nie przylegają idealnie do ściany. Wpływa to na różnice w parametrach przepływu ocenianych w badaniu dopplerowskim w pierwszych dniach po implantacji stentu. W stentach zamkniętokomórkowych początkowo prędkość przepływu krwi jest zwykle o 20% wyższa niż w otwartokomórkowych<sup>(20)</sup>. Stent wymaga najczęściej domodelowania cewnikiem z balonem. Zabieg kończy badanie angiograficzne, które potwierdza skuteczność zabiegu. W przypadku bardzo mocno uwapnionych blaszek miażdżycowych może pozostać resztkowe zwężenie, które nie powinno przekraczać 30% światła tętnicy (ryc. 3).

### Endovascular treatment

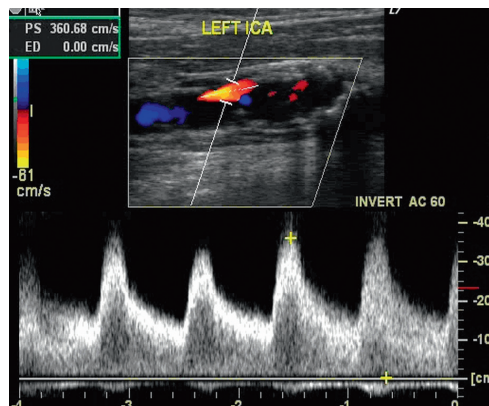
The procedure is performed in local anesthesia. The first stage consists of a transcatheter placement of a catheter in the common femoral artery, which, in order to perform angiography, is then passed into the common carotid arteries using X-ray guidance. This examination confirms stenosis diagnosed in the previous imaging examinations and allows for the selection of the most suitable projection for the selective catheterization of the internal carotid artery. Most of the procedures are performed with the use of cerebral protection devices which ensure that the embolic material released from the atherosclerotic plaques does not reach the cerebral arteries. The most commonly used devices are filters which in the closed form are passed through the narrowing and opened above it in the internal carotid artery<sup>(19)</sup>. The narrowing frequently requires an initial dilatation which is performed with a balloon catheter. Next, the stent is introduced so that it covers the stenotic lumen and its proximal and distal ends positioned in unchanged segments of the artery. In most of the cases the stent covers the opening of the external carotid artery, which, however, rarely causes its occlusion. Nitinol stents of various diameters are most frequently used. The distal end of the stent, with a lower diameter, is placed in the internal carotid artery and the proximal end, with greater diameter, in the common carotid artery (figs. 1 and 2). Stents have various designs of the nitinol net. There are open-cell stents, which are more flexible and better adapt to the arterial walls, and closed-cell stents, which are stiffer and often do not perfectly adapt to the walls. Stent designs affect the flow parameters which can be assessed in Doppler examination within the first days after stent implantation. In closed-cell stents, the blood flow velocity is initially 20% higher than in the case of open-cell stents<sup>(20)</sup>. Stents usually require remodeling by means of a balloon catheter. The procedure is concluded with angiography examination which confirms its effectiveness. In the case of highly calcified atherosclerotic plaques, residual stenosis may be present, but should not exceed 30% of the lumen (fig. 3).

The internal carotid stenting technique is characterized by a high rate of technical success reaching 95–99%. The total rate of completed strokes and deaths in the periprocedural period does not exceed 0.5–5%. Delayed complications are a consequence of in-stent thrombosis which is observed very rarely in up to 0.3% of cases or restenosis in 0.7–25% of cases<sup>(21)</sup>.



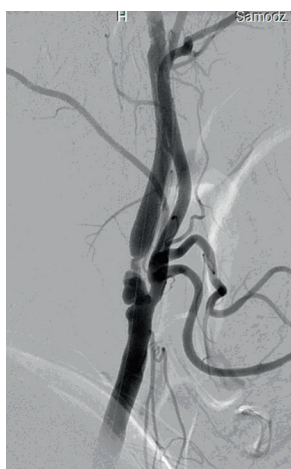**Ryc. 2 A.** USG – kolorowy doppler. Zwężenie tętnicy szyjnej wewnętrznej przez miażdżycową blaszkę z owrzodzeniem

**Fig. 2 A.** Color Doppler sonography. Ulcerated atherosclerotic plaque causing high-grade stenosis of the internal carotid artery



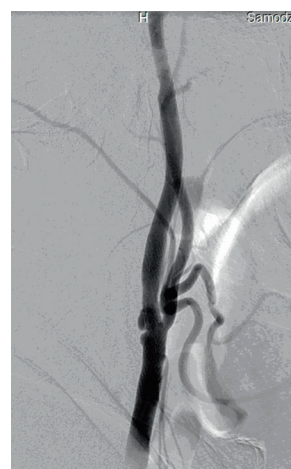**Ryc. 2 B.** Wykres częstotliwości dopplerowskiej wykazuje przyspieszenie przepływu krwi w miejscu zwężenia do 360 cm/s

**Fig. 2 B.** Spectral display shows high systolic velocity (PSV, 360 cm/s) in the center of the stenotic lumen



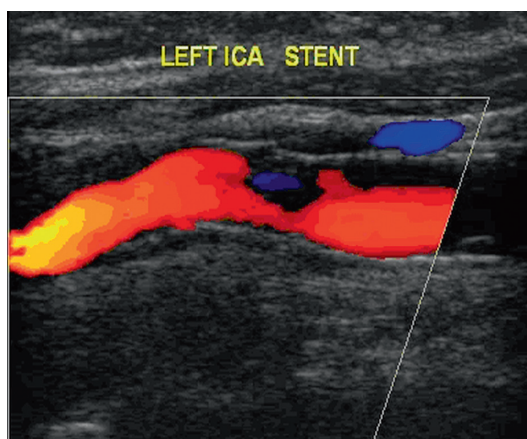
**Ryc. 2 C.** Arteriografia lewej tętnicy szyjnej wspólnej. Nierówne światło przewężonej tętnicy szyjnej wewnętrznej

**Fig. 2 C.** Arteriography of the left common carotid artery. Irregular surface of the stenosed internal carotid artery



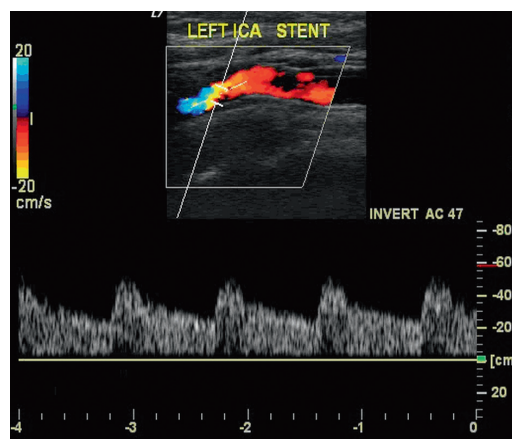
**Ryc. 2 D.** Arteriografia kontrolna po implantacji stentu w miejscu zwężenia

**Fig. 2 D.** Control arteriography after stent implantation



**Ryc. 2 E.** Badanie kolorowym dopplerem potwierdza drożność i prawidłowe położenie stentu

**Fig. 2 E.** Color Doppler sonography confirms the patency and adequate position of the stent



**Ryc. 2 F.** Wykres częstotliwości dopplerowskiej wykazuje normalizację przepływu krwi w tętnicy szyjnej wewnętrznej do 45 cm/s

**Fig. 2 F.** Spectral display shows the normalization of systolic velocity (PSV, 45 cm/s) in the internal carotid artery

Zabieg stentowania tętnic szyjnych wewnętrznych cechuje wysoki odsetek powodzenia technicznego, sięgający 95–99%. Skumulowany wskaźnik udarów dokonanych i zgonów w okresie okołozabiegowym wynosi 0,5–5%. Odległe powikłania są następstwem zakrzepicy w stencie, która występuje bardzo rzadko, nie częściej niż w 0,3% przypadków, lub nawrotów zwężenia, obserwowanych w 0,7–25% przypadków<sup>(21)</sup>.

## Badanie ultrasonograficzne

Zwężenie tętnicy szyjnej wewnętrznej zwykle jest następstwem zmian miażdżycowych. Jego wczesne wykrycie i właściwa ocena zarówno pod kątem morfologii blaszki miażdżycowej, jak i stopnia zwężenia światła tętnicy i związanych z tym zaburzeń hemodynamicznych mają zasadniczy wpływ na wybór metody leczenia – chirurgicznej lub wewnątrznaczyniowej.

Ultrasonograficzne badanie duplex doppler stanowi obecnie podstawę rozpoznania zwężeń przedczaszkowych odcinków tętnic szyjnych. Pozwala na miarodajną ocenę nie tylko przebiegu i morfologii ścian tętnic, ale również hemodynamiki przepływu krwi. Istotne hemodynamicznie (>70%) zwężenie tętnicy szyjnej wewnętrznej wykryte i opisane w badaniu duplex doppler w większości przypadków nie wymaga potwierdzenia innymi metodami diagnostycznymi. Jeśli dotyczy chorych z objawami neurologicznymi, w wielu ośrodkach samodzielnie stanowi o wskazaniu do leczenia zabiegowego. Istnieją jednak pewne ograniczenia, które mogą wpływać na skuteczność diagnostyczną badania duplex doppler. Najczęściej wymienia się silne uwapnienie blaszek miażdżycowych, trudności z ustawieniem prawidłowej wartości kąta insonacji dopplerowskiej i niskie wartości prędkości przepływającej krwi w zwężeniach subtotalnych/subokluzjach. Wysokie położenie podziału tętnic szyjnych oraz obfita tkanka tłuszczowa stanowią dodatkowy czynnik utrudniający właściwe rozpoznanie.

Jakkolwiek wiele prac wskazuje na znaczenie oceny morfologicznej tętnic (blaszek), to jednak podstawowe kryterium przy kwalifikacji chorych do leczenia zabiegowego stanowi hemodynamika przepływu krwi w tętnicy szyjnej wewnętrznej. Analizowane są obrazy przepływu krwi kodowanej kolorem oraz widmo (spektrum) częstotliwości dopplerowskiej. Wraz z narastaniem zmian miażdżycowych i stopniowym zwężaniem światła obserwuje się przyspieszenia przepływu krwi w zwężonych odcinkach tętnic – w obrazach kolorowego dopplera widoczna jest wtedy mozaika kolorów obu kierunków przepływu krwi w obrębie zwężenia (ang. *aliasing*) oraz występuje wyraźny wzrost maksymalnej prędkości skurczowej i końcowo-rozkurczowej na wykresach widma dopplerowskiego.

W praktyce, gdy dochodzi do zwężenia światła tętnicy do 50%, a nawet 60% jej przekroju poprzecznego, najczęściej nie stwierdza się jeszcze żadnych zaburzeń przepływu krwi lub notuje się nieznaczne przyspieszenie prędkości skurczowej – do około 150 cm/s. Zwężenia 60–69% określa się jako

## Ultrasound examination

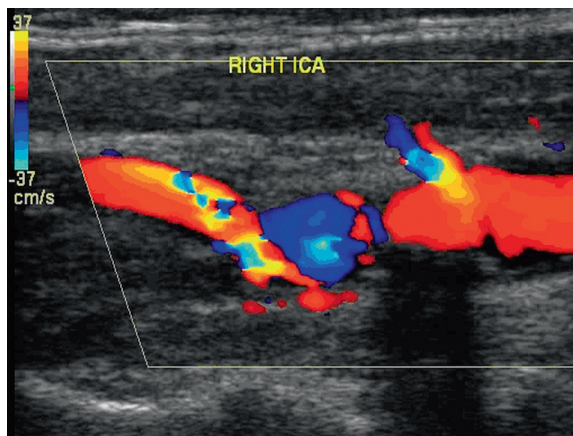
Carotid stenosis is usually a consequence of atherosclerotic lesions. Early detection and proper assessment of both the morphology of atherosclerotic plaque and the degree of stenosis as well as associated hemodynamic disorders greatly influence the selection of the treatment method – surgical or endovascular.

Duplex Doppler ultrasound examination is currently the basis for the diagnosis of arterial stenosis of precranial fragments of the carotid arteries. It allows for a reliable assessment of not only the course and morphology of the walls but also of the hemodynamics of blood flow. When diagnosed and assessed in the duplex Doppler ultrasound examination, hemodynamically significant internal carotid stenosis >70% in most cases does not require any confirmation by additional diagnostic methods. If it occurs in patients manifesting neurological symptoms, in many centers it constitutes a single indication for interventional treatment. There are, however, certain limitations that may affect the diagnostic effectiveness of duplex Doppler examination. The most common constraints encompass: calcified atherosclerotic plaques, difficulties to adjust appropriate Doppler angle of insonation and low values of blood flow velocity in the subtotal/subocclusive stenoses. Furthermore, high bifurcation of the carotid arteries and abundant adipose tissue constitute additional factors hindering accurate diagnosis.

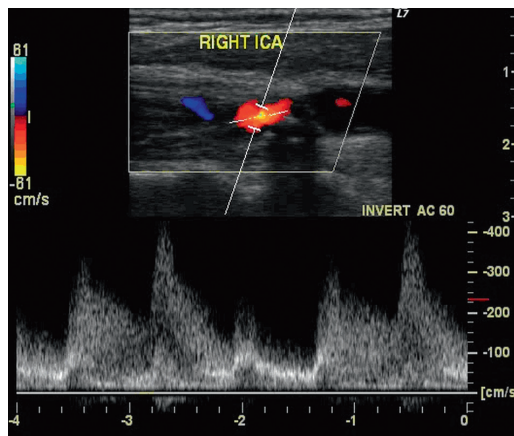
Although numerous studies emphasize the importance of morphological assessment of the arteries and plaques, the primary criterion of patient selection for an interventional procedure is hemodynamics of the blood flow in the internal carotid artery. The color-coded images presenting blood flow and Doppler frequency spectrum are subject to analysis. With the advancement of atherosclerosis and gradual lumen narrowing, increased blood flow velocity is observed in the stenotic segments of the artery. Color Doppler presents a mosaic of colors in both flow directions in the region of stenosis (*aliasing*). Additionally, the Doppler spectral display presents an increase of peak systolic and end-diastolic velocities.

In practice, when the arterial lumen narrows to 50 or even 60% in its cross-section, no blood flow disorders are detected or only a slight acceleration of systolic velocity up to 150 cm/s is noted. Stenoses in the range of 60–69% are defined as hemodynamically borderline stenoses if the peak systolic velocity is not greater than 200 cm/s and the end-diastolic velocity is lower than 40 cm/s. Greater values indicate hemodynamically significant stenoses: the narrowing in the range of 70–84% is described as intermediate and those ranging from 85% to 95% – as high-grade. In these cases, the systolic velocity always exceeds 200 cm/s and the end-diastolic velocity is greater than 40–50 cm/s. Initially, it was believed that there was a directly proportional correlation between the degree of stenosis and the velocity, i.e. the greater stenosis, the greater velocity. It was quickly observed, however, that accurate indication of the level of hemodynamically significant stenosis also depends

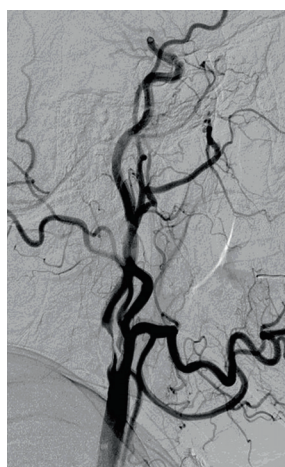



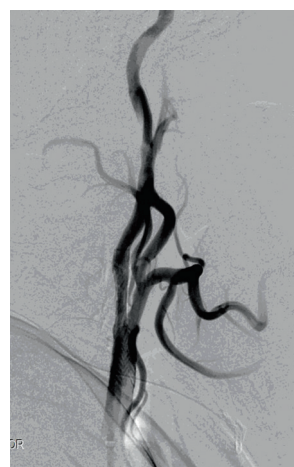**Ryc. 3 A.** USG – kolorowy doppler. Zwężenie tętnicy szyjnej wewnętrznej przez miażdżycową blaszkę  
**Fig. 3 A.** Color Doppler sonography. Large plaque causing stenosis of internal carotid artery



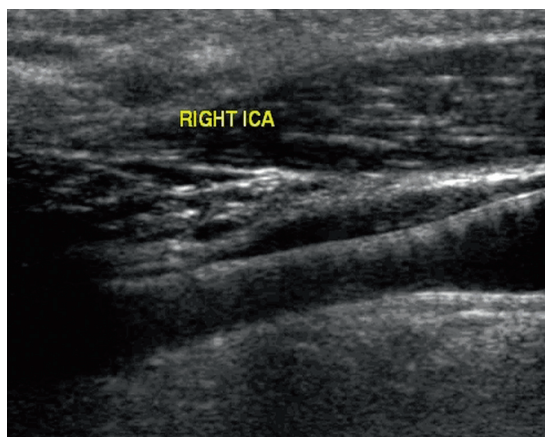
**Ryc. 3 B.** Wykres częstotliwości dopplerowskiej wykazuje przyspieszenie przepływu krwi w miejscu zwężenia do 400 cm/s  
**Fig. 3 B.** Spectral display shows high systolic velocity (PSV, 400 cm/s) in the stenotic lumen



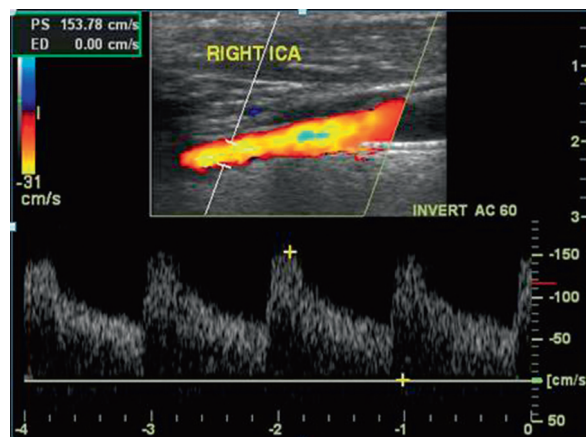
**Ryc. 3 C.** Arteriografia prawej tętnicy szyjnej wspólnej. Krytyczne zwężenie tętnicy szyjnej wewnętrznej w odcinku początkowym  
**Fig. 3 C.** Arteriography of the right common carotid artery. High-grade stenosis in the proximal part of the internal carotid artery



**Ryc. 3 D.** Arteriografia kontrolna po implantacji stentu wykazuje resztkowe zwężenie światła tętnicy  
**Fig. 3 D.** Control arteriography after stent implantation



**Ryc. 3 E.** Badanie USG potwierdza obecność resztkowego zwężenia  
**Fig. 3 E.** Sonography confirms residual stenosis



**Ryc. 3 F.** Wykres częstotliwości dopplerowskiej wykazuje przepływ krwi w miejscu zwężenia do 153 cm/s  
**Fig. 3 F.** Systolic velocity (PSV, 153 cm/s) in the stenotic segment of the carotid artery

hemodynamicznie graniczne, jeżeli szczytowa prędkość skurczowa nie przekracza 200 cm/s, a końcowo-rozkurczowa jest mniejsza niż 40 cm/s. Powyżej tego przedziału rozpoczynają się zwężenia hemodynamicznie istotne – zwężenia rzędu 70–84% określa się często jako pośrednie, a 85–95% jako krytyczne. W tych przypadkach prędkość skurczowa zawsze przekracza 200 cm/s, a prędkość końcowo-rozkurczowa jest większa od 40–50 cm/s. Początkowo sądzono, że istnieje prosta, wprost proporcjonalna zależność pomiędzy stopniem zwężenia a prędkością, tj. im większe zwężenie, tym większa prędkość. Szybko jednak zaobserwowano, że dokładne wyznaczenie stopnia zwężenia istotnego hemodynamicznie zależy również od innych czynników. Główną rolę odgrywa stan pozostałych tętnic domózgowych, szczególnie drożność przeciwstronnej tętnicy szyjnej wewnętrznej (możliwa kompensacja). Poza tym naturalny wpływ na prędkość przepływu krwi w obrębie zwężenia wywierają praca serca oraz ciśnienie tętnicze krwi. Prawidłowa ocena stopnia zwężenia >70% jest zatem wypadkową wielu czynników, właściwie interpretowanych tylko przez doświadczonych ultrasonografistów. Gdy w ocenie morfologicznej stwierdza się obecność zwężenia znacznego stopnia, a przepływ skurczowy przekracza 400–500 cm/s, z następującą wyraźną redukcją sygnału przepływu powyżej zwężenia, mówi się o zwężeniach subtotalnych >95%. Jeśli zaś w obrębie zwężenia dochodzi do zmniejszenia prędkości przepływu skurczowego, często z wyraźną redukcją światła tętnicy szyjnej wewnętrznej powyżej zwężenia, uzasadnione jest rozpoznanie zwężenia na granicy niedrożności, tzw. subokluzji.

Do leczenia zabiegowego (stentowania/operacji) kwalifikuje się chorych ze zwężeniem tętnicy szyjnej wewnętrznej  $\geq 70\%$ , któremu towarzyszy wzrost maksymalnej prędkości przepływu krwi powyżej 200 cm/s i wzrost prędkości końcowo-rozkurczowej powyżej 50–60 cm/s. Jak wspomniano wyżej, dokładne wyznaczenie stopnia zwężenia w przedziale 70–95% nie jest kluczowe przy podejmowaniu decyzji o leczeniu. Wieloletnie doświadczenia wskazują na brak wymiernych korzyści udrażniania większości przypadków zwężeń subtotalnych i w zasadzie wszystkich przypadków subokluzji<sup>(21)</sup>.

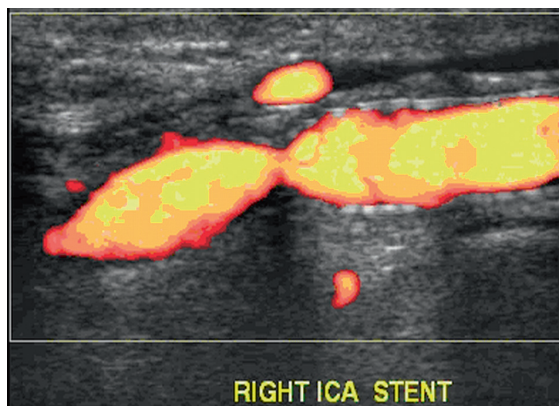
Istotne znaczenie dla wyboru chirurgicznej lub wewnątrznaczyniowej metody leczenia zwężenia tętnicy szyjnej wewnętrznej mają morfologia blaszki miażdżycowej, jej wielkość, echogeniczność, jednorodność struktury, powierzchnia i obrysy. Parametry te są oceniane w oparciu o obrazowanie w skali szarości (*B-mode*) oraz z użyciem opcji przepływu krwi kodowanego kolorem (*color/power Doppler*). Na wielkość blaszki składają się jej maksymalna grubość i długość w tętnicy szyjnej wewnętrznej, maksymalna powierzchnia przekroju poprzecznego lub jej objętość mierzona w opcji 3D. Pod względem echogeniczności blaszki można podzielić na dwie podstawowe grupy: jednorodną, czyli homogeną (hipo-, izo-, hiperechogeniczną), i niejednorodną, czyli heterogenną. Echogeniczność blaszki porównuje się do echogeniczności mięśnia mostkowo-obojczykowo-sutkowego. Blaszki hipoechogeniczne zawierają dużą ilość lipidów, składają się z rdzenia lipidowego i cienkiej powłoki włóknistej.

on other factors. The condition of the remaining arteries supplying the brain is of vital importance, in particular the patency of the contralateral internal carotid artery (possible compensation). Besides, heart beat and arterial blood pressure naturally influence the blood flow velocity in the stenotic lumen. Hence, the accurate evaluation of the degree of stenosis of >70% results from various factors which may be correctly interpreted only by experienced sonographers. Subtotal stenoses of >95% occur when on morphological assessment, significant stenosis is found and the peak systolic velocity exceeds 400–500 cm/s with a subsequent evident signal reduction above the site of stenosis. If, however the peak systolic velocity decreases in the stenotic lumen with a visible reduction of the internal carotid arterial lumen above the site of stenosis, it is justified to diagnose borderline occlusion, so called subocclusion.

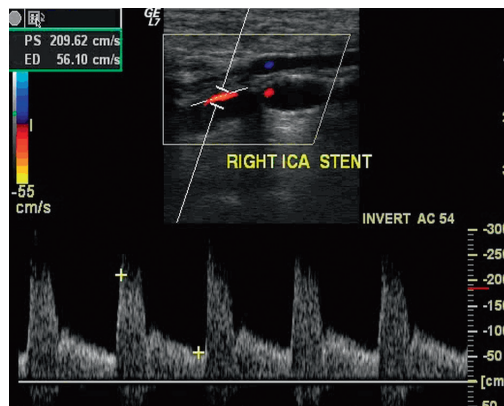
Interventional treatment, stenting or surgery, is applied in patients with internal carotid stenosis of  $\geq 70\%$ , which is accompanied by an increase of the peak systolic velocity above 200 cm/s and the end-diastolic velocity above 50–60 cm/s. As has been mentioned above, accurate evaluation of the stenosis degree within the range of 70–95% is not crucial while making treatment-related decisions. Numerous experiences show the lack of measurable benefits of restoring the patency in most cases of subtotal stenoses and in all cases of subocclusions<sup>(21)</sup>.

When selecting a surgical or endovascular treatment of internal carotid stenosis, the following factors are of crucial importance: morphology of atherosclerotic plaque, its size, echogenicity, homogeneity of its structure, its surface and outlines. These parameters are assessed on the basis of grey-scale imaging (*B-mode*) and with the color-coded blood flow option (*color/power Doppler*). The size of the plaque is evaluated as its maximal thickness, length in the internal carotid artery and maximal cross-sectional area or its volume measured by a 3D option. As for their echogenicity, plaques may be divided into two basic groups: regular, i.e. homogeneous (*hypo-, iso- and hyperechoic*) and irregular, i.e. heterogeneous. Plaque echogenicity is compared with the echogenicity of the sternocleidomastoid muscle. Hypoechoic plaques contain large amounts of lipids and consist of lipid core and thin fibrous cap. Hyperechoic plaques, in turn, have a thick fibrous cap and frequently include calcifications accompanied by acoustic shadows. Irregular plaques consist of lipids in more than 40% and are called vulnerable/unstable. They are more likely to rupture. Finally, heterogeneous plaques include more calcifications and undergo hemorrhagic conversion more often than homogeneous ones. The surface of a plaque is also analyzed. When the plaque's border facing the lumen is not smooth, it is described as irregular. The surface defects which fill in with "color" in Doppler examination and with the depth and width of at least 1 mm are called ulcerations<sup>(22–24)</sup>.

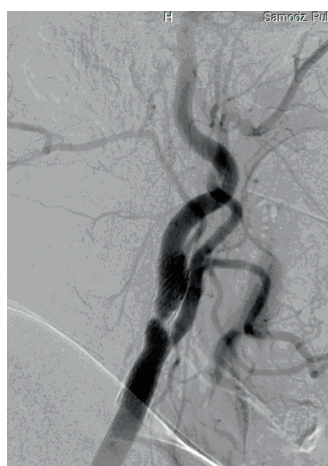The patients with plaques of low echogenicity or heterogeneous plaques with irregular surface and ulcerations do not constitute the best candidates for endovascular stenting since the risk of releasing embolic material during stent



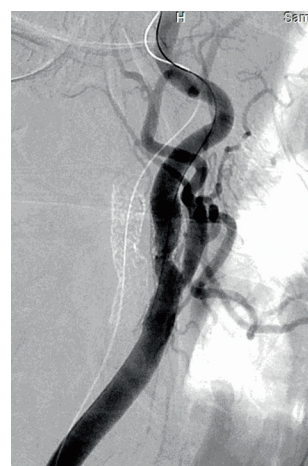**Ryc. 4 A.** Badanie dopplerem mocy. Restenoza w stencie  
**Fig. 4 A.** Power Doppler sonography. In-stent restenosis



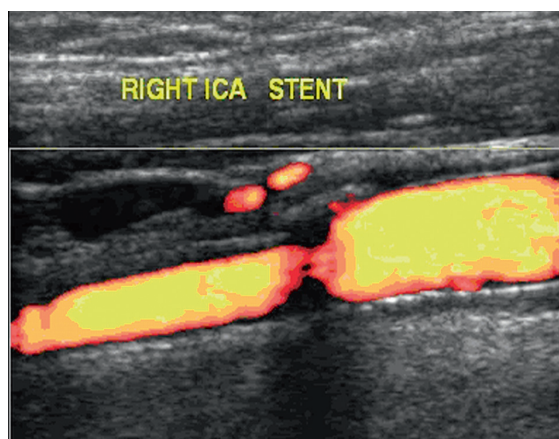
**Ryc. 4 B.** Wykres częstotliwości dopplerowskiej wykazuje przyspieszenie przepływu krwi w tętnicy szyjnej wewnętrznej do 209 cm/s  
**Fig. 4 B.** Spectral display shows high systolic velocity (PSV, 209 cm/s) in the internal carotid artery



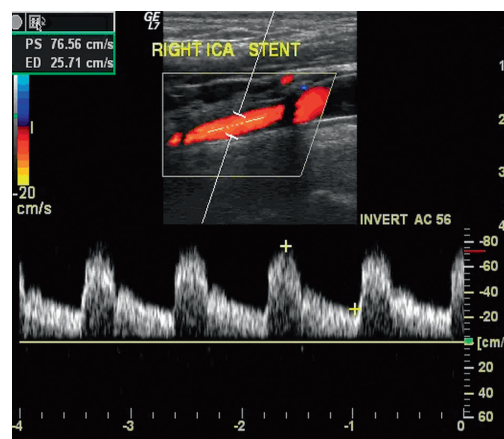
**Ryc. 4 C.** Arteriografia prawej tętnicy szyjnej wspólnej. Widoczne przewężenie w stencie  
**Fig. 4 C.** Arteriography of the right common carotid artery. In-stent restenosis




**Ryc. 4 D.** Arteriografia kontrolna po angioplastyce balonowej miejsca zwężenia  
**Fig. 4 D.** Control arteriography after balloon angioplasty



**Ryc. 4 E.** Badanie dopplerem mocy potwierdza skuteczność angioplastyki  
**Fig. 4 E.** Power Doppler confirms successful angioplasty

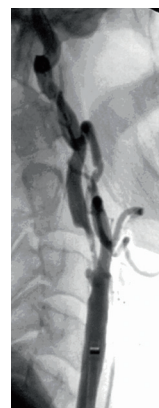


**Ryc. 4 F.** Wykres częstotliwości dopplerowskiej wykazuje normalizację przepływu krwi w stencie do 76 cm/s  
**Fig. 4 F.** Spectral display shows the normalization of systolic velocity (PSV, 76 cm/s)



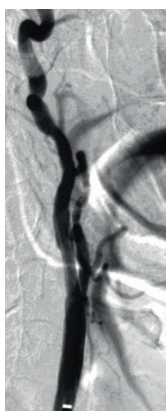
**Ryc. 5 A.** Badanie kolorowym dopplerem. Zwężenie tętnicy szyjnej wewnętrznej przez niejednorodną blaszkę miażdżycową

**Fig. 5 A.** Color Doppler sonography. Irregular atherosclerotic plaque causing high-grade stenosis of the internal carotid artery



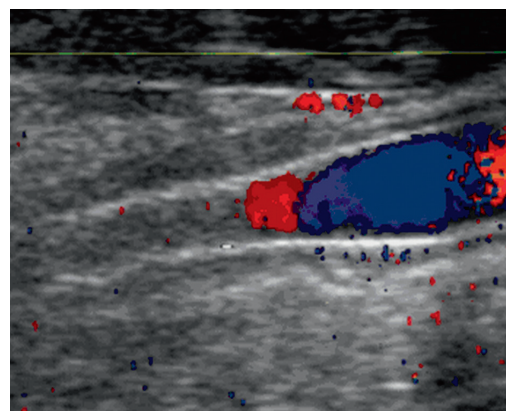
**Ryc. 5 B.** Arteriografia prawej tętnicy szyjnej wspólnej. Nierówne światło przewężonej tętnicy szyjnej wewnętrznej

**Fig. 5 B.** Arteriography of the right common carotid artery. Irregular lumen of the stenosed internal carotid artery



**Ryc. 5 C.** Arteriografia kontrolna po implantacji stentu w miejscu zwężenia

**Fig. 5 C.** Control arteriography after stent implantation



**Ryc. 5 D.** Badanie kolorowym dopplerem ujawnia zakrzepicę w stencie

**Fig. 5 D.** Color Doppler sonography reveals in-stent thrombosis

Błazki hiperechogeniczne posiadają grubą otoczkę włóknistą i często zwapnienia, którym towarzyszą cienie akustyczne. Błazki niejednorodne, których ponad 40% całkowitej objętości stanowią lipidy, określa się jako niestabilne, z większą gotowością do pęknięcia. Z kolei błazki heterogenne zawierające więcej zwapnień częściej ulegają ukrwotoczeniu niż błazki homogenne. Powierzchnia błazki również podlega ocenie – gdy obrys błazki od strony światła nie jest gładki, określa się go jako nieregularny. Ubytki powierzchni wypełniające się „kolorem” w badaniu dopplerowskim o głębokości i szerokości co najmniej 1 mm noszą miano owrzodzeń<sup>(22–24)</sup>.

Chorzy z błazkami o niskiej echogeniczności lub błazkami heterogennymi o nierównej powierzchni, z owrzodzeniami nie są najlepszymi kandydatami do leczenia na drodze wewnątrznaczyniowego stentowania, z uwagi na podwyższone ryzyko uwolnienia materiału zatorowego podczas implantacji stentu. W tych przypadkach w pierwszej kolejności rozważa się leczenie chirurgiczne. Doświadczenia ostatnich lat pokazały jednak, że tzw. niestabilne błazki nie stanowią bezwzględnie

implantacji jest wysoka. W takich przypadkach, leczenie chirurgiczne jest zawsze rozważane w pierwszej kolejności. Z drugiej strony, doświadczenia zgromadzone w ostatnich latach wykazały, że obecność tak zwanych „niebezpiecznych” błazek nie stanowi przeciwwskazania do stentowania, ponieważ odpowiednio wybrana technika i sprzęt pozwalają na skuteczną i bezpieczną procedurę stentowania.

Wartość oceny wyników stentowania naczyń szyjnych wymaga regularnych kontroli. Badanie ultrasonograficzne z opcjami Dopplera wykonuje się w ciągu kilku dni po zabiegu (kontrola początkowa) i następnie po 6 i 12 miesiącach. Podczas każdej kontroli badacz powinien ocenić patencję tętnicy w miejscu stentu, ponieważ istnieje ryzyko restenozy lub zakrzepicy wewnątrzstentowej. Restenoza może być konsekwencją dalszego rozwoju choroby miażdżycowej lub proliferacji błony wewnętrznej naczyń jako reakcji na ciało obce, tj. na stent. Badacz powinien również ocenić najmniejszy średnicę stentu, zarejestrować wyświetlacz dopplerowski przepływu krwi i zanotować wartości prędkości krwi skurczowej i końcowo-diastolowej w obszarze stentu, powyżej

przeciwwskazania do stentowania – dobranie odpowiedniej techniki zabiegu i sprzętu pozwala na skuteczne i bezpieczne przeprowadzenie leczenia.

Ocena wyników wewnątrznaczyniowego stentowania tętnic szyjnych wymaga regularnej kontroli chorych. Badanie ultrasonograficzne z wykorzystaniem technik dopplerowskich jest wykonywane zazwyczaj w pierwszych kilku dobach po zabiegu (badanie wyjściowe), a następnie po 6 i 12 miesiącach. Podczas każdego badania ocenia się przede wszystkim drożność w obrębie stentu, z powodu możliwego nawrotu zwężenia lub jego zakrzepicy. Nawrót zwężenia może być następstwem dalszego rozwoju zmian miażdżycowych lub rozrostu śródbłonka naczyniowego w odpowiedzi na ciało obce, jakim jest stent. W badaniu należy ocenić położenie stentu, dokonać pomiarów jego najmniejszej średnicy oraz zarejestrować wykresy spektrum dopplerowskiego przepływu krwi, notując wartości prędkości skurczowej i końcowo-rozkurczowej w obrębie stentu oraz powyżej i w świetle tętnicy szyjnej wewnętrznej i poniżej w tętnicy szyjnej wspólnej. Dla osoby przeprowadzającej badanie bardzo ważna jest możliwość odniesienia się do obrazu ultrasonograficznego uzyskanego po implantacji stentu i w kolejnych badaniach kontrolnych. Wartości przepływów oceniane w pierwszych dniach po implantacji stentu mogą ulec niewielkiej zmianie związanej z „dopasowywaniem” się stentu do ściany tętnicy w pierwszym tygodniu po zabiegu. Należy mieć na uwadze również zwężenie resztkowe (do 30% światła tętnicy), które może pozostać po wewnątrznaczyniowym stentowaniu. Rozpoznanie zwężenia w stencie opiera się na wzroście wartości prędkości skurczowej i prędkości końcowo-rozkurczowej<sup>(22–24)</sup>. Według najczęściej przyjmowanych kryteriów nawrót zwężenia rzędu 30% rozpoznaje się przy prędkości skurczowej przekraczającej 150 cm/s, zwężenie 50% – przy 200 cm/s, a zwężenie 70% – przy 350 cm/s. Bardzo sztywne przestrzeganie tych kryteriów wydaje się jednak mniej wartościowe niż monitorowanie wartości prędkości skurczowej w czasie kolejnych badań kontrolnych. Ocenia się, że nawroty zwężeń związane z nadmiernym rozrostem śródbłonka występują w okresie pomiędzy 6. i 12. miesiącem od implantacji stentu – wynika z tego, że najważniejsze w tym okresie są badania kontrolne. Jeżeli tętnica szyjna z umieszczonym w niej stentem ma prawidłową drożność po 12 miesiącach, kolejne kontrole zalecane są w odstępach rocznych<sup>(25–27)</sup>.

Podczas badania należy dążyć do uwidocznienia stentu na całej długości, co może być problematyczne, zwłaszcza u chorych z tzw. „wysokim” podziałem tętnicy szyjnej. W takich przypadkach odcinek obwodowy stentu jest trudny do oceny z uwagi na zbyt słaby sygnał dopplerowski. Należy pamiętać, że jego ocena jest bardzo ważna, gdyż właśnie tam najczęściej dochodzi do nawrotów zwężenia wynikającego z nadmiernego rozrostu śródbłonka. W sytuacji gdy w badaniu duplex doppler nie można dostatecznie dobrze uwidocznić dalszego końca stentu, a zachodzi podejrzenie restenozy, wskazane jest wykonanie innych badań obrazowych. Spośród technik nieinwazyjnych najlepsze obrazy uzyskuje się w angio-TK. Badania angio-MR nie mają zastosowania ze względu na zakłócanie pola magnetycznego przez stenty – mimo że najczęściej są

it – in the internal carotid artery, and below it – in the common carotid artery. It is extremely important to be able to refer to the ultrasound image obtained directly after stent implantation and in the subsequent US checkups. The flow values assessed in the first days after stent implantation may slightly change in response to stent “adjustment” to the vessel wall in the first week following the procedure. One should also remember about residual stenosis (up to 30% of the lumen) which may remain after endovascular stenting. The diagnosis of the narrowing in the stent is based on the increased values of systolic and end-diastolic velocities<sup>(22–24)</sup>. According to the most commonly assumed criteria, the recurrence of stenosis of 30% is diagnosed when the systolic velocity exceeds 150 cm/s, 50% stenosis – with the velocity of 200 cm/s and 70% stenosis – with the velocity of 350 cm/s. However, monitoring the values of systolic velocity in subsequent examinations seem to be more beneficial than a very strict adherence to the criteria mentioned above. It is estimated that recurrent stenosis resulting from an excessive growth of endothelium occurs within 6–12 months after stent implantation. Therefore, in this period, control examinations are vital. If the patency of the stented carotid artery is maintained after 12 months, it is recommended to perform US checkups once a year<sup>(25–27)</sup>.

During the examination, the entire stent should be visualized, which may be difficult especially in patients with so-called “high” carotid artery bifurcation. In such cases, the peripheral fragment of the stent is hard to assess due to the Doppler signal which is too weak. Nevertheless, it needs to be remembered that the evaluation of this fragment is of crucial importance since that is where the stenosis resulting from excessive endothelium proliferation reappears in most cases. If in duplex Doppler examination the distal end of the stent can not be adequately visualized and restenosis is suspected, further imaging examinations should be performed. Out of the non-invasive techniques, CT angiography gives the best results. MRA examinations, however, are not used due to the deformation of the magnetic field induced by stents, which despite being made of non-paramagnetic nitinol, cause artefacts hinder accurate assessment. In most of those cases arteriography is considered. Not only does it ensure the best assessment of the stent lumen but also, if needed, allows for simultaneous balloon angioplasty in order to restore the correct blood flow in the artery.

## Conclusion

Currently, more and more patients classify for endovascular stenting of internal carotid artery stenosis. The primary and in most cases adequate diagnosis of the narrowing is based on ultrasound examination. It allows for an estimation of stenosis degree as well as for thorough assessment of the morphology of the atherosclerotic plaques, which is significant for the selection of the treatment method, either surgical or endovascular o. The latter is primarily used in patients manifesting neurological symptoms and stenosis of  $\geq 70\%$  of the internal carotid artery. Moreover, atherosclerotic lesions in these patients should not show

wykonane z nieparamagnetycznego nitinolu, powodują powstawanie artefaktów utrudniających ocenę. W większości przypadków rozważa się arteriografię, która nie tylko umożliwi najlepszą ocenę światła stentu, ale także pozwala, w razie potrzeby, na jednoczasową angioplastykę balonową w celu przywrócenia prawidłowego przepływu w tętnicy.

## Podsumowanie

Obecnie coraz większa liczba chorych jest kwalifikowana do wewnątrznaczyniowego stentowania zwężenia tętnicy szyjnej wewnętrznej. Podstawowa i w większości przypadków zadowalająca diagnostyka zwężenia opiera się na badaniu ultrasonograficznym. Pozwala ono na określenie stopnia zwężenia tętnicy, a także na dokładną ocenę morfologii blaszki miażdżycowej, która ma istotny wpływ na wybór chirurgicznej lub wewnątrznaczyniowej metody leczenia. Tę ostatnią stosuje się przede wszystkim u chorych z objawami neurologicznymi oraz ze zwężeniem  $\geq 70\%$  światła tętnicy szyjnej wewnętrznej, u których zmiany miażdżycowe nie mają cech blaszek niestabilnych. Monitorowanie chorych po stentowaniu prowadzone jest również przy pomocy badań ultrasonograficznych. Ich celem jest ocena drożności stentu z uwzględnieniem możliwości nawrotu zwężenia lub wystąpienia zakrzepicy w stencie. W interpretacji wyników badań kontrolnych bardzo ważne jest odniesienie się do badania wyjściowego, wykonanego w pierwszych dniach po zabiegu, oraz kolejnych przeprowadzanych u chorego w okresie monitorowania.

## Konflikt interesów

*Autorzy nie zgłaszają żadnych finansowych ani osobistych powiązań z innymi osobami lub organizacjami, które mogłyby negatywnie wpłynąć na treść publikacji oraz rościć sobie prawo do tej publikacji.*

## Piśmiennictwo/References

1. Murad MH, Shahrour A, Shah ND, Montori VM, Ricotta JJ: A systematic review and meta-analysis of randomized trials of carotid endarterectomy vs stenting. *J Vasc Surg* 2011; 53: 792–797.
2. Brott TG, Hobson RW 2<sup>nd</sup>, Howard G, Roubin GS, Clark WM, Brooks W *et al.*: CREST Investigators: Stenting versus endarterectomy for treatment of carotid-artery stenosis. *N Engl J Med* 2010; 363: 11–23.
3. Yavin D, Roberts DJ, Tso M, Sutherland GR, Eliasziw M, Wong JH: Carotid endarterectomy versus stenting: a meta-analysis of randomized trials. *Can J Neurol Sci* 2011; 38: 230–235.
4. International Carotid Stenting Study investigators; Ederle J, Dobson J, Featherstone RL, Bonati LH, van der Worp HB, de Borst GJ *et al.*: Carotid artery stenting compared with endarterectomy in patients with symptomatic carotid stenosis (International Carotid Stenting Study): an interim analysis of a randomised controlled trial. *Lancet* 2010; 375: 985–997.
5. Carotid Stenting Trialists' Collaboration; Bonati LH, Dobson J, Algra A, Branchereau A, Chatellier G, Fraedrich G *et al.*: Short-term outcome after stenting versus endarterectomy for symptomatic carotid stenosis: a preplanned meta-analysis of individual patient data. *Lancet* 2010; 376: 1062–1073.

signs of unstable plaques. Patients, who underwent endovascular stenting are monitored by means of ultrasound examinations. The aim is an evaluation of the stent patency taking into account the possibility of in-stent restenosis or thrombosis. When interpreting the findings of the US control examinations, it is essential to refer to the initial scan performed in the first days after the procedure and the subsequent ones conducted during the monitoring period.

## Conflict of interest

*Authors do not report any financial or personal links with other persons or organizations, which might affect negatively the content of this publication and/or claim authorship rights to this publication.*

6. Dyken M: Stroke risk factors in prevention of stroke. W: Norris JW, Hachinski VC (red.): *Prevention of Stroke*. Springer-Verlag, New York 1991: 83–102.
7. [www.who.int/chp/steps/stroke/en/index.html](http://www.who.int/chp/steps/stroke/en/index.html).
8. Thompson JE: The development of carotid artery surgery. *Arch Surg* 1973; 107: 643–648.
9. Chiari H: Über Verhalten des Teilungswinkels der Carotis communis bei der Endarteritis chronica deformans. *Verh Dtsch Pathol Ges* 1905; 9: 326–330.
10. DeBakey ME: Successful carotid endarterectomy for cerebrovascular insufficiency. Nineteen-year follow-up. *JAMA* 1975; 233: 1083–1085.
11. Winslow CM, Solomon DH, Chassin MR, Kosecoff J, Merrick NJ, Brook RH: The appropriateness of carotid endarterectomy. *N Engl J Med* 1988; 318: 721–727.
12. North American Symptomatic Carotid Endarterectomy Trial Collaborators: Beneficial effect of carotid endarterectomy in symptomatic patients with high-grade carotid stenosis. *N Engl J Med* 1991; 325: 445–453.
13. European Carotid Surgery Trialists' Collaborative Group: Randomised trial of endarterectomy for recently symptomatic carotid stenosis: final results of the MRC European Carotid Surgery Trial (ECST). *Lancet* 1998; 351: 1379–1387.
14. Executive Committee for the Asymptomatic Carotid Atherosclerosis Study: Endarterectomy for asymptomatic carotid artery stenosis. *JAMA* 1995; 273: 1421–1428.
15. Halliday A, Mansfield A, Marro J, Peto C, Peto R, Potter J *et al.*: MRC Asymptomatic Carotid Surgery Trial (ACST) Collaborative Group: Prevention of disabling and fatal strokes by successful carotid endarterectomy in patients without recent neurological symptoms: randomised controlled trial. *Lancet* 2004; 363: 1491–1502.
16. Mathias K: Ein neuartiges Katheter-System zur perkutanen transluminalen Angioplastie von Karotisstenosen. *Fortschr Med* 1977; 95: 1007–1011.
17. Brott TG, Halperin JL, Abbara S, Bacharach JM, Barr JD, Bush RL *et al.*: 2011 ASA/ACCF/AHA/AANN/AANS/ACR/ASNR/CNS/SAIP/SCAI/SIR/SNIS/SVM/SVS Guideline on the Management of Patients With Extracranial Carotid and Vertebral Artery Disease: Executive Summary. A Report of the American College of Cardiology Foundation/American Heart Association Task Force on Practice Guidelines, and the American Stroke Association, American Association of Neuroscience Nurses, American Association of Neurological Surgeons, American College of Radiology, American Society of Neuroradiology, Congress of Neurological Surgeons, Society of Atherosclerosis Imaging and Prevention, Society for Cardiovascular Angiography and Interventions, Society of Interventional Radiology, Society of NeuroInterventional Surgery, Society for Vascular Medicine, and Society for Vascular Surgery Developed in Collaboration With the American Academy of Neurology and Society of Cardiovascular Computed Tomography. *J Am Coll Cardiol* 2011; 57: 1002–1044.

18. Andziak P: Chirurgia pozaczaskowych tętnic mózgowych. Wydawnictwo Lekarskie PZWL, Warszawa 2007.
19. Powell RJ, Alessi C, Nolan B, Rzcudlo E, Fillinger M, Walsh D *et al.*: Comparison of embolization protection device-specific technical difficulties during carotid artery stenting. *J Vasc Surg* 2006; 44: 56–61.
20. Pierce DS, Rosero EB, Modrall JG, Adams-Huet B, Valentine RJ, Clagett GP *et al.*: Open-cell versus closed-cell stent design differences in blood flow velocities after carotid stenting. *J Vasc Surg* 2009; 49: 602–606.
21. Jargiełło T, Sojka M, Wolski A, Wojczal J, Żywicki W, Luchowski P *et al.*: Stentowanie zwężeń tętnic szyjnych – 15 lat doświadczeń ośrodka lubelskiego. *Postępy Nauk Med* 2012; 5: 393–401.
22. Touboul PJ, Hennerici MG, Meairs S, Adams H, Amarenco P, Desvarieux M *et al.*: Advisory Board of the 3<sup>rd</sup> Watching the Risk Symposium 2004, 13<sup>th</sup> European Stroke Conference: Mannheim intima-media thickness consensus. *Cerebrovasc Dis* 2004; 18: 346–349.
23. Lal BK, Kaperonis EA, Cuadra S, Kapadia I, Hobson RW 2<sup>nd</sup>: Patterns of in-stent restenosis after carotid artery stenting: classification and implications for long-term outcome. *J Vasc Surg* 2007; 46: 833–840.
24. Stanziale SF, Wholey MH, Boules TN, Selzer F, Makaroun MS: Determining in-stent stenosis of carotid arteries by duplex ultrasound criteria. *J Endovasc Ther* 2005; 12: 346–353.
25. AbuRahma AF, Maxwell D, Eads K, Flaherty SK, Stutler T: Carotid duplex velocity criteria revisited for the diagnosis of carotid in-stent restenosis. *Vascular* 2007; 15: 119–125.
26. Lal BK, Hobson RW 2<sup>nd</sup>, Tofighi B, Kapadia I, Cuadra S, Jamil Z: Duplex ultrasound velocity criteria for the stented carotid artery. *J Vasc Surg* 2008; 47: 63–73.
27. Ringer AJ, German JW, Guterman LR, Hopkins LN: Follow-up of stented carotid arteries by Doppler ultrasound. *Neurosurgery* 2002; 51: 639–643.



## Szanowni Przewodniczący Studenckich Kół Naukowych!

Studenckie Koło Ultrasonografii działające przy Klinice Pediatrii, Hematologii i Onkologii Gdańskiego Uniwersytetu Medycznego wychodzi z inicjatywą nawiązania długofalowej współpracy w dziedzinie ultrasonografii! Jeżeli macie już doświadczenie i własny dorobek naukowy w USG, pora się nim podzielić z innymi studentami! Jeżeli nie zdobyliście jeszcze doświadczenia, a chcecie nabyć umiejętność wykonywania badania USG i świetnie się przy tym bawić, właśnie otwiera się przed Wami życiowa szansa!

Działalność naszego Koła rozpoczęła się w 2004 roku, kiedy to grupa kilku zapaleńców, na której czele stanął dr Wojciech Kosiak – opiekun Koła, postanowiła dać szansę braci studenckiej na zaczerpnięcie wiedzy z zakresu ultrasonografii. Zaczynali prawie od zera, dziś, dzięki ich determinacji i stanowczości, nasze Koło to prężnie działająca i rozwijająca się organizacja. Zrzeszamy 140 studentów, których osiągnięcia w dziedzinie ultrasonografii sukcesywnie prezentowane są na arenie krajowej, a także międzynarodowej. Posiadamy własną, dydaktyczną pracownię ultrasonograficzną, sponsorowaną przez firmę Philips. Dzięki niej studenci mają możliwość praktycznej nauki wykonywania badań ultrasonograficznych na najnowocześniejszym sprzęcie.

### Co oferujemy w ramach współpracy?

1. Organizację **studenckich konferencji ultrasonograficznych**, na których studenci będą mieli szansę wymienić się doświadczeniami, a także prezentować swoje prace naukowe.
2. **Weekendowe kursy szkoleniowe USG dla studentów!** – dzięki możliwościom aparaturowym, a także sporemu doświadczeniu chcemy podzielić się naszą wiedzą, w myśl idei „Student studentowi nie wilkiem, lecz najlepszym nauczycielem”.
3. Organizację **obozów integracyjnych** – bo przecież nie samą nauką żyje człowiek!
4. Jest to dla nas wszystkich szansa na zawarcie nowych znajomości, a także świetną, wspólną zabawę!
5. Pomoc w publikowaniu studenckich prac i doniesień naukowych w „**Journal of Ultrasonography**” – czasopiśmie Polskiego Towarzystwa Ultrasonograficznego.
6. **MARZENIE: utworzenie sekcji studenckiej Polskiego Towarzystwa Ultrasonograficznego!**

Gorąco zachęcamy wszystkich zainteresowanych współpracą do nadsyłania zgłoszeń drogą elektroniczną, na adres naszego Koła: [usg.gumed@gmail.com](mailto:usg.gumed@gmail.com).



**Mamy nadzieję, że wspólnie uda nam się osiągnąć jeszcze więcej!**

Z wyrazami szacunku  
Błażej Littwin  
Przewodniczący Studenckiego Koła Ultrasonografii  
przy Klinice Pediatrii, Hematologii i Onkologii GUMed  
dr n. med. Wojciech Kosiak  
Opiekun Studenckiego Koła Ultrasonografii  
przy Klinice Pediatrii, Hematologii i Onkologii GUMed