

# Acute Ischemic Stroke With Central Retinal Artery Occlusion as a Rare Presentation of COVID-19 Disease

S.K. Jakaria Been Sayeed<sup>1</sup>, Subir Chandra Das<sup>2</sup>, Reaz Mahmud<sup>3</sup>, Md Moniruzzaman<sup>2</sup>, Md Mujibur Rahman<sup>4</sup>

1. Medicine, National Institute of Neurosciences and Hospital, Dhaka, BGD 2. Clinical Neurology, National Institute of Neurosciences and Hospital, Dhaka, BGD 3. Neurology, Dhaka Medical College Hospital, Dhaka, BGD 4. Medicine, Bangabandhu Sheikh Mujib Medical University, Dhaka, BGD

**Corresponding author:** S.K. Jakaria Been Sayeed, skjakaria1@gmail.com

---

---

## Abstract

In this report, we present a case where the patient developed a border-zone ischemic stroke with central retinal artery occlusion (RAO) following coronavirus disease 2019 (COVID-19) disease. The COVID-19 disease has been described to induce inflammatory changes that predispose to thrombotic disease in both venous and arterial circulation. Angiotensin-converting enzyme 2 (ACE2) receptor expression in the blood vessel with which severe acute respiratory syndrome coronavirus 2 (SARS-CoV-2) binds is the cornerstone of inflammation although the pathogenesis of central RAO is multifactorial. The effects of COVID-19 inflammatory and pro-coagulant state on cerebral and retinal vascular systems are still inadequately understood. Combined presentation of central RAO with ischemic stroke has not been documented in the literature yet. As of now, no guidelines exist regarding treatment modalities to be employed in such instances. Hence, further research is warranted regarding the treatment of this condition with respect to the association with COVID-19.

**Categories:** Internal Medicine, Neurology, Infectious Disease

**Keywords:** central retinal artery occlusion, ischemic stroke, covid-19, rare presentation, case report

---

## Introduction

The World Health Organization (WHO) has declared coronavirus disease 2019 (COVID-19) as a pandemic since March 2020. Primarily, COVID-19 patients presented with features of respiratory tract infection. But it can present as a multisystemic disease involving gastrointestinal, cardiac, renal, vascular, and neurologic systems. Sole neurological manifestations like headache, confusional state, cerebrovascular disease such as ischemic or hemorrhagic stroke, sometimes with a branch or central retinal artery occlusion (RAO), are reported infrequently [1,2]. The pathogenesis of stroke or RAO in COVID-19 is multifactorial. The inflammatory and hypercoagulable states are also established risk factors for this thrombotic event causing large to medium artery occlusion [3,4]. However, there have been very few reports on central or branched RAO in COVID-19. Reports on combined ischemic stroke and central RAO associated with COVID-19 are still to be documented. In this report, we discuss a case of concomitant ischemic stroke and central branched RAO following severe acute respiratory syndrome coronavirus 2 (SARS-CoV-2) infection.

The informed consent form has been attached as a supplementary file in the Appendix.

## Case Presentation

The patient was a 38-year-old male, who was diabetic, nonsmoker, normotensive, and resident of a divisional city in Bangladesh. He was hospitalized with a four-day history of fever, dry cough, and progressive dyspnea in a COVID-19-dedicated unit of a tertiary care hospital in the respective divisional city. He tested positive for reverse transcription-polymerase chain reaction (RT-PCR) for COVID-19. On admission, his pulse was 110 per minute, regular, blood pressure was 120/80 mmHg, respiratory rate was 24 breaths per minute, and his SpO<sub>2</sub> was 92% on room air. He was receiving standard treatment for COVID-19. His oxygen saturation was maintained with four liters of supplemental oxygen. On the seventh day of his admission, he developed right-sided hemiparesis with the blurring of vision on the left eye. After RT-PCR for COVID-19 being negative 14 days after the initial report, he was referred to a super-specialty hospital in Dhaka, the capital city, for treatment and further evaluation. On admission, the patient was found to be slightly disoriented with a Glasgow Coma Scale (GCS) score of 14/15; he had right-sided hemiparesis with a muscle power of 2/5 with extensor plantar response. Visual acuity on the right was 6/6, and on the left, it was limited to finger counting from 1 meter. Projection of light and that of ray were present, and direct light reflex was sluggish with normal consensual reflex in the left eye. Intraocular pressure as measured by tonometer in both eyes was 15 mmHg. Fundoscopic examination revealed a mildly dilated left pupil with clear media. The optic disc was pale with chalky white discoloration with a cherry-red spot in the macula. The vessel count was reduced (Figure 1).

Review began 08/09/2021

Review ended 08/17/2021

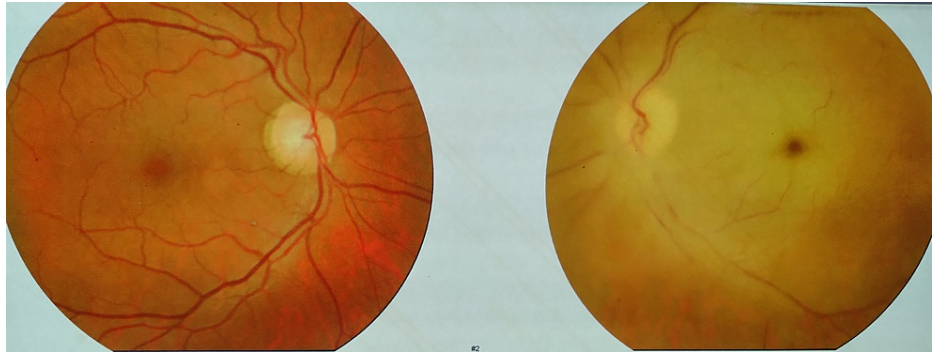Published 08/26/2021

© Copyright 2021

Been Sayeed et al. This is an open access article distributed under the terms of the Creative Commons Attribution License CC-BY 4.0., which permits unrestricted use, distribution, and reproduction in any medium, provided the original author and source are credited.

### How to cite this article

Been Sayeed S, Chandra Das S, Mahmud R, et al. (August 26, 2021) Acute Ischemic Stroke With Central Retinal Artery Occlusion as a Rare Presentation of COVID-19 Disease. *Cureus* 13(8): e17469. DOI 10.7759/cureus.17469



**FIGURE 1: Fundoscopic examination**

The optic disc was pale with chalky white discoloration with a cherry-red spot in the macula of the temporal part of the left eye. The vessel count was reduced

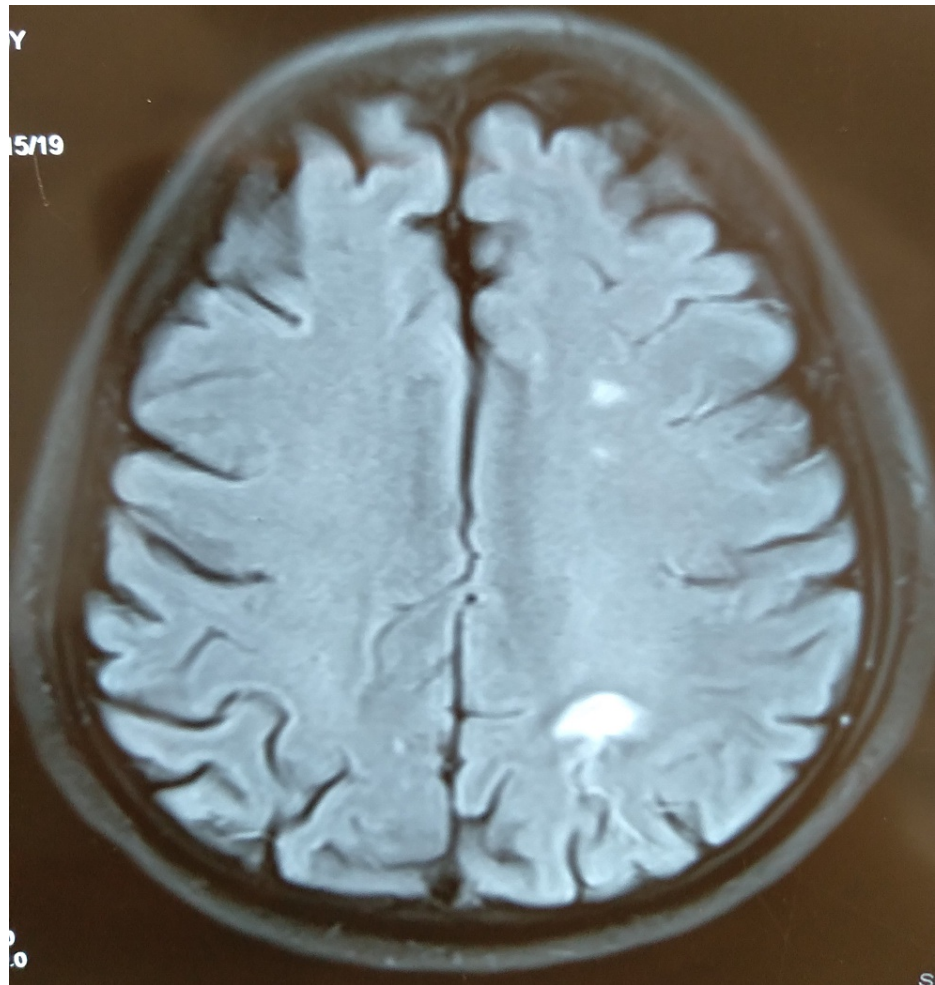
The right eye, optic disc, and retina were found normal. Due to the increasing requirement of supplemental oxygen (10 L per minute with nonrebreathing mask), the patient was shifted to a high-dependency COVID-19 unit and treated with high-flow oxygen, injectable anticoagulant, dexamethasone, and remdesivir according to the national guideline on COVID-19 management. Blood tests revealed elevated inflammatory markers with a procoagulant state (Table 1).

Marker	Level	Reference
Hemoglobin	12.5	13-17 g/dl
White blood cell	18,000	4-11 × 10 <sup>3</sup> /mm <sup>3</sup>
Neutrophil	16,000	2-7.5 × 10 <sup>3</sup> /mm <sup>3</sup>
Lymphocyte	1,260	1.5-4 × 10 <sup>3</sup> /mm <sup>3</sup>
Platelet	411,000	150-450 × 10 <sup>3</sup> /mm <sup>3</sup>
ESR	58	0-12 mm
CRP	253	<10 mg/L
Serum ferritin	621.34	20-300 ng/ml
Serum LDH	464	134-214 IU/L
D-dimer	10	<0.50 µg/ml
ALT	72	10-40 IU/L
Random blood sugar	4.67	3.5-7.8 mmol/l
HbA1C	10.3	3.5-5.7%
Serum creatinine	0.75	0.72-1.25 mg/dl
Prothrombin time	13	11-16 seconds
APTT	41	26-38 seconds
p and c ANCA	Negative	
ANA	0.382	<1.2
Serum homocysteine	8.1	Adults: <18 µmol/L
Serum Na	126	135-145 mmol/l
Serum K	4.5	3.5-4.5 mmol/l
Serum chloride	95	95-105 mmol/l
RT-PCR for COVID-19	Positive	

**TABLE 1: Laboratory value of the patient during admission**

ALT: alanine aminotransferase; APTT: activated partial thromboplastin time; ANA: antinuclear antibody; ANCA: anti-neutrophilic cytoplasmic antibody; CRP: c-reactive protein; LDH: lactate dehydrogenase; Na: sodium; K: potassium

MRI of the brain with DWI image showed acute infarct in the border zone of the carotid and vertebral artery region in the left parieto-occipital region (Figure 2).

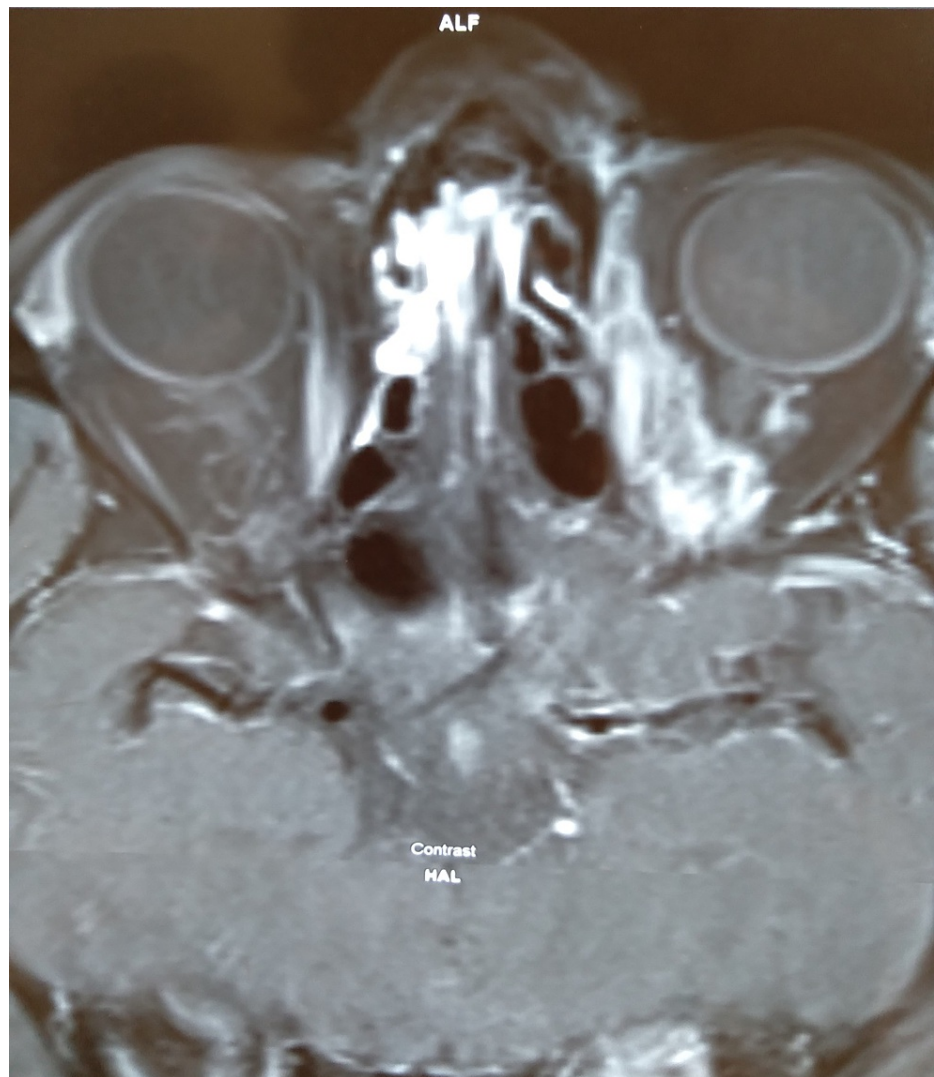


**FIGURE 2: MRI of the brain with DWI**

The image shows an acute infarct in the border zone of the carotid and vertebral artery region in the left parieto-occipital region

DWI: diffusion-weighted imaging; MRI: magnetic resonance imaging

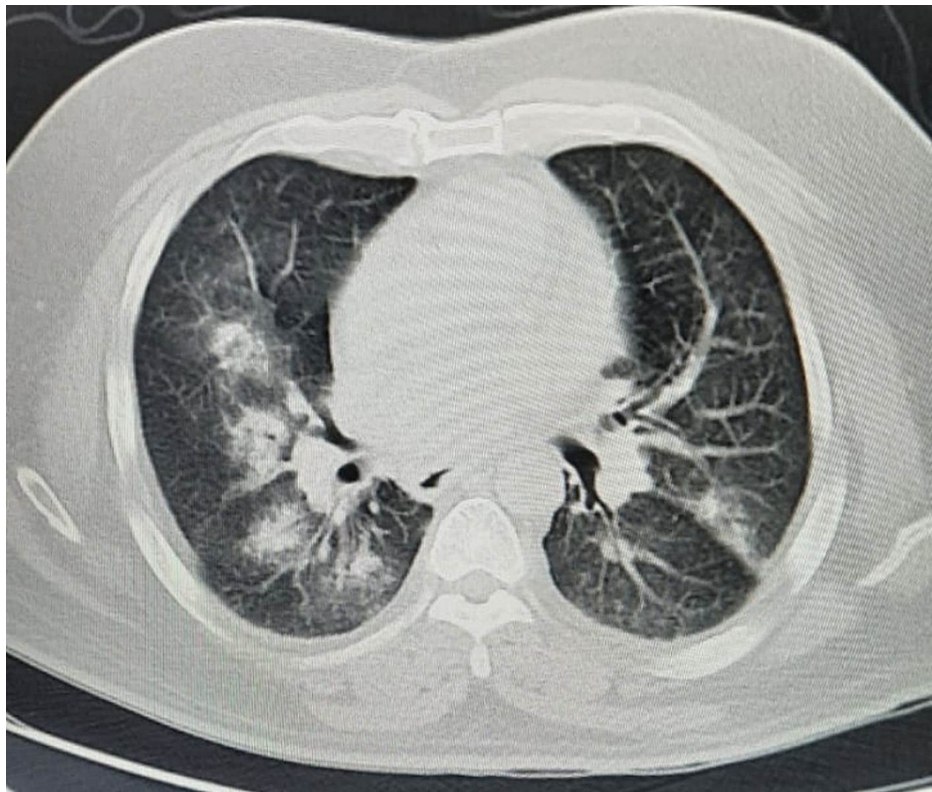
MRI of orbit revealed swollen left optic nerve and capillary hemangioma in the retrobulbar region (Figure 3).



**FIGURE 3: MRI of orbit revealed swollen left optic nerve and capillary hemangioma in the retrobulbar region**

MRI: magnetic resonance imaging

A high-resolution CT chest showed extensive bilateral ground-glass opacities (Figure 4).



**FIGURE 4: HRCT chest showed extensive bilateral ground-glass opacities**

HRCT: high-resolution computed tomography

A bedside echocardiogram was done, which was found normal. We could not perform a carotid angiogram or carotid duplex due to the patient's deteriorating condition. Four days later, the patient's condition deteriorated further and he was transferred to the ICU as SpO<sub>2</sub> was persistently falling lower than 70% despite high-flow oxygen supplementation (40 L per minute). In the ICU, he was intubated to receive mechanical ventilation and other supportive treatment. Despite all the efforts, the patient died after three days of ICU admission.

## Discussion

The COVID-19 disease has been described to induce inflammation-induced homeostasis changes that predispose to thrombotic disease in both venous and arterial circulation [3,4]. The risk of thromboembolic events in COVID-19 patients is currently under investigation, with preliminary results showing significantly prolonged prothrombin time, high D-dimer levels, and increased concentrations of proinflammatory cytokines and biomarkers of inflammation in patients with more severe disease, indicating the likelihood of disseminated intravascular coagulation or thrombotic microangiopathy [4]. In the present case, the patient developed a border-zone ischemic stroke with central RAO after suffering from severe COVID-19 disease. It seemed to be a thrombus in the left internal carotid artery with an embolic phenomenon in the left ophthalmic artery. Central RAO can occur due to vasculitides like giant cell arteritis and atherosclerosis [5]. Blood vessels contain angiotensin-converting enzyme (ACE) receptors for SARS-CoV-2; binding of the virus with the receptor of the endothelium may induce a local inflammatory change, which predisposes to the formation of the thrombus. Retinal vascular damage could also be correlated to the ocular expression of the ACE2 and the interaction of SARS-CoV-2 with these receptors [6].

Systemic response in relation to viral infection might also play a role in the forming of thrombus at different sites [7]; Grau et al. [8] found that recent viral or bacterial infection significantly increased the risk of cardioembolism and arterio-arterial embolism. To our knowledge, a few cases have been reported, by Montesel et al. [2], Acharya et al. [9], and Dumitrascu et al. [10], where patients developed central RAO in association with COVID-19 disease. However, ischemic stroke associated with COVID-19 has been reported already [11]. It is the first case where a patient unfortunately simultaneously developed ischemic stroke and central RAO following severe COVID-19 disease. In the first reported case, central RAO developed during the second week of the patient's hospitalization [9]. In the third case, reported by Dumitrascu et al. [10], the onset of the central RAO developed during the sixth week. In both cases, only fundal findings were reported.

In the first case, reported by Montesel et al. [2], the interval between the disease onset and the development of central RAO was not reported. Nevertheless, in this instance, the patient developed ischemic stroke and central RAO on the fourth day of hospitalization, the seventh day of symptoms' onset. It is worthy to mention that our patient did not have hypertension or heart disease or other comorbidities except diabetes; he had not received any medications or COVID-19 vaccine, which might cause thrombotic events. Unfortunately, our patient passed away on day 23 due to possible sepsis with multi-organ failure. One limitation of this report is that we could not perform fluorescence fundal and magnetic resonance angiography as the patient was unstable, semiconscious, and was in ventilation. Nevertheless, this is the first case to be reported of a patient with central RAO with ischemic stroke following SARS-CoV-2 infection. We hypothesize that the inflammatory and pro-coagulant state secondary to COVID-19 can trigger retinal artery and internal carotid artery thrombosis. The time window for the intervention in the case of central RAO is four hours [12]. Though our patient was receiving subcutaneous heparin, it did not prevent the development of the thrombus. There is still no recommendation or guideline regarding the use of thrombolysis in such instances.

## Conclusions

The association between thrombosis and COVID-19 is becoming clear day by day. However, the effects of COVID-19 inflammatory and pro-coagulant state on cerebral and retinal vascular systems are still inadequately understood. There are still no guidelines regarding treatment modalities to be employed in such instances. Hence, further research is warranted regarding the treatment of this condition with respect to the association with COVID-19.

## Appendices

**সম্মতি ফর্ম ( Informed Consent in Bengali )**

প্রকাশনাগ্ৰন্থিতে রোগীর একটি সম্মতির জন্য তাদের সম্পর্কিত ছবি এবং/বা তথ্য প্রকাশ করার জন্য তার একটি সম্মতির উদ্দেশ্যে।

রোগীর নাম ( Patient's name ) ROHIDUL ISLAM

রোগীর সাথে সম্পর্ক ( যদি রোগী এই ফর্মটি স্বাক্ষর না করেন ) ( Relationship with Patient ) SPOUSE

রোগীর সম্পর্কিত ছোটো, ছবি, পাঠ্য বা অন্যান্য উপাদান ( উপাদান )। উপাদানটির একটি কপি এই ফর্মটির সাথে সংযুক্ত করা উচিত। Color Retinal Photograph, MRI Brain & Orbit, HRET Chest, Laboratory Data.

উপাদানটিকে যে প্রবন্ধের অন্তর্ভুক্ত করা হবে সেটির সাময়িক শিরোনাম: Acute Ischemic Stroke & Central Retinal Artery Occlusion, a rare Presentation of COVID-19.

**সম্মতি**

আমি MST SAMOLI KHATUN সম্পূর্ণ নাম ছাপার হরফে লিখুন একটি BMJ প্রকাশনায় আমার/রোগীর সম্পর্কিত উপাদানটি প্রকাশ করার জন্য আমার সম্মতি দিচ্ছি।

আমি নিশ্চিত করছি যে আমি: ( নিশ্চিত করার জন্য অনুগ্রহ করে বাক্স টিক দিন )

আমার/রোগীর সম্পর্কিত ছোটো, ছবি, পাঠ্য বা অন্যান্য উপাদান দেখেছি

এবং কাছে যে প্রবন্ধটি জমা দেওয়া হবে সেটি পড়েছি ( Scientific Journal / গবেষণা প্রবন্ধ )

আইনত এই সম্মতিটি দেওয়ার অধিকারী।

আমি নিম্নলিখিত বিষয়টি বুঝি:

- উপাদানটি আমার/রোগীর নাম মুক্ত না করে প্রকাশ করা হবে, তবে আমি বুঝি যে সম্পূর্ণরূপে পরিচয় গোপন রাখার নিশ্চয়তানিশ্চয়তা দেওয়া যায় না। এটি সম্ভব যে কোনো ব্যক্তি কোথাও - উদাহরণস্বরূপ, এমন কেউ যিনি আমার/রোগীর তত্ত্বাবধান করেছেন বা একজন আত্মীয় - হয়ত আমাকে/রোগীকে চিনে ফেলতে পারেন।
- উপাদানটি আমার/রোগীর এমন কোনো চিকিৎসাগত রোগাবস্থা বা অঘাত এবং রোগের পূর্বাভাস, চিকিৎসা বা শল্যচিকিৎসার বিবরণ দেখাতে পারে বা অন্তর্ভুক্ত করতে পারে যা আমার/রোগীর আছে, ছিল বা ভবিষ্যতে হতে পারে।
- প্রবন্ধটি এমন একটি পত্রিকাতে প্রকাশিত হতে পারে যেটি বিশ্বব্যাপী বন্টিত হয়। BMJ'র প্রকাশনাগুলি মূলতঃমূলত ডাক্তার এবং অন্যান্য স্বাস্থ্যসেবা পেশাজীবীদের কাছে যায়, তবে শিক্ষাবিদ, শিক্ষার্থী এবং সাংবাদিকদের মতো অন্যান্য অনেকেই এটি দেখেন।
- উপাদানটি সহ, প্রবন্ধটি একটি সংবাদমাধ্যমে প্রকাশিত হতে পারে, এবং সামাজিক গণমাধ্যমে প্রস্তুত করার জন্য মুক্ত করা হতে পারে এবং/বা অন্যান্য প্রচারমূলক কাজকর্মে ব্যবহৃত হতে পারে। প্রকাশিত হওয়ার পরে, প্রবন্ধটিকে একটি ওয়েবসাইটে স্থান দেওয়া হবে এবং অন্যান্য ওয়েবসাইটেও উপলব্ধ হতে পারে।
- রচনাইশপী, ব্যাকরণ এবং সংগতি রক্ষার জন্য প্রবন্ধটির পাঠ্যটিকে প্রকাশনার পূর্বে সম্পাদনা করা হবে।
- আমি/রোগী প্রবন্ধটির প্রকাশনা থেকে কোনো আর্থিক সুবিধা পাবো না।

রোগীর সম্মতি ফর্ম 031117

FIGURE 5: Informed consent in Bengali - page 1



**BMJ**

(7) প্রবন্ধটি অন্যান্য প্রকাশনায় এবং [redacted] ও/বা অন্যান্য প্রকাশকদের দ্বারা প্রকাশিত প্যারাগ্রাফেও সম্পূর্ণরূপে বা অংশিক ভাবে প্রকাশিত হতে পারে। এর অন্তর্ভুক্ত হল ইংরেজী প্রকাশনা এবং অনুবাদ, মুদ্রণ, ডিজিটাল ফরম্যাট, এবং অন্যান্য যে কোনো ফরম্যাট যা বর্তমানে এবং ভবিষ্যতে [redacted] বা অন্যান্য প্রকাশকদের দ্বারা ব্যবহৃত হতে পারে। UK এবং বিদেশে প্রকাশিত, প্রতিকা বা অন্যান্য প্রকাশনার স্থানীয় সংস্করণে প্রবন্ধটি দেখা যেতে পারে।

(8) আমি প্রকাশনার মূর্বে যে কোনো সময়ে আমার সম্মতি প্রত্যাহার করে নিতে পারি, কিন্তু প্রবন্ধটিকে একবার প্রকাশনার প্রতিশ্রুতি দেওয়া হলে ("ছাপাখানায় চলে গেলে") সম্মতিটি প্রত্যাহার করে নেওয়া সম্ভব হবে না।

(9) আইনের সাথে সঙ্গতিপূর্ণভাবে, প্রয়োজনের তুলনায় অধিক সময়ের জন্য, এই সম্মতির ক্ষমতিকে [redacted] পুনর্শীলিতভাবে এবং গোপনীয়তা সহকারে রেখে দেবে।

**Scientific Journal**

নিম্নলিখিত বিষয়টি নিশ্চিত করার জন্য অনুগ্রহ করে বক্সে টিক দিন।

যদি প্রয়োজন হয়, ভবিষ্যতে শুধুমাত্র আমার সাথে যোগাযোগ করার উদ্দেশ্যে আমি [redacted] কে আমার যোগাযোগের বিবরণ (EEA এর বাইরে সহ) সঞ্চিত রাখার সম্মতি দিচ্ছি।

যেহেতু এই সম্মতিটি [redacted] কেস রিপোর্টগুলির একটি প্রবন্ধের সাথে সম্পর্কিত, সেহেতু আমি/রোগী প্রবন্ধটি সম্পর্কে মন্তব্য প্রকাশের সুযোগ পেয়েছি এবং আমি এই ব্যাপারে সন্তুষ্ট যে মন্তব্যগুলি, যদি কিছু থাকে, সেগুলি প্রবন্ধটিতে প্রতিফলিত হয়েছে।

স্বাক্ষরিত: জিয়াুলী ছাপার হরফে নাম লিখুন: MST SAMOLI KHATUN

ঠিকানা: দীনা প্রব, কুষ্টিয়া ইমেল ঠিকানা: \_\_\_\_\_

টেলিফোন নম্বর: 01718941367

যদি রোগীর গুরুত্ব থেকে স্বাক্ষর করেন, তাহলে কেন রোগী নিজের জন্য সম্মতি দিতে পারেন না সেই কারণটি উদাহরণস্বরূপ রোগী স্ত, বয়স 18 বছরের কম অথবা গুণাগুণবোধগত বা মেধাগত অক্ষমতা আছে।

জিয়াুলী তারিখ: ২০/০৫/২০২০

আপনি যদি একটি পরিবার বা অন্য দলের জন্য স্বাক্ষর করেন, তাহলে পরিবার বা দলের সকল সংশ্লিষ্ট সদস্যকে যে জানানো হয়েছে তা নিশ্চিত করার জন্য অনুগ্রহ করে বক্সে টিক দিন।

যদি রোগীটি হয় 7 বা তার বেশি বয়সের একটি শিশু, তাহলে ভাঙেও অবশ্যই তার সম্মতি নিশ্চিত করতে হবে:

স্বাক্ষরিত: \_\_\_\_\_ ছাপার হরফে নাম লিখুন: M

জন্মতারিখ: \_\_\_\_\_ তারিখ: \_\_\_\_\_

যে ব্যক্তি রোগী বা তার প্রতিনিধিকে (উদাহরণস্বরূপ সংশ্লিষ্ট লেখক বা অন্যান্য ব্যক্তি যার সম্মতি গ্রহণ করার অধিকার আছে) ফর্মটি ব্যাখ্যা এবং প্রদান করেছেন তার বিবরণ।

স্বাক্ষরিত: [Signature] ছাপার হরফে নাম লিখুন: S.K. JAKARIA BEEN SAYEED

পদ: Medical Officer ঠিকানা: Sher-E-Banglanagar

প্রতিষ্ঠান: National Institute of Neurosciences & Hospital Agargaon, Dhaka  
Bangladesh

ইমেল ঠিকানা: skjakaria1@gmail.com টেলিফোন নম্বর: +8801783335147

তারিখ: 10/05/21

রোগীর সম্মতি ফর্ম 031117

FIGURE 6: Informed consent - page 2

### Additional Information

#### Disclosures

**Human subjects:** Consent was obtained or waived by all participants in this study. **Conflicts of interest:** In compliance with the ICMJE uniform disclosure form, all authors declare the following: **Payment/services info:** All authors have declared that no financial support was received from any organization for the submitted work. **Financial relationships:** All authors have declared that they have no financial relationships at present or within the previous three years with any organizations that might have an interest in the submitted work. **Other relationships:** All authors have declared that there are no other relationships or activities that could appear to have influenced the submitted work.

#### Acknowledgements

We are grateful to our patient's spouse, who gave informed consent for reporting, and to Professor Azizul Kahhar & Dr. Sabrina Rahman for editing this case report.

#### References

- Huang C, Wang Y, Li X, et al.: Clinical features of patients infected with 2019 novel coronavirus in Wuhan,

- China. *Lancet*. 2020, 395:497-506. [10.1016/S0140-6736\(20\)30183-5](https://doi.org/10.1016/S0140-6736(20)30183-5)
2. Montesel A, Bucolo C, Mouvet V, Moret E, Eandi CM: Case report: central retinal artery occlusion in a COVID-19 patient. *Front Pharmacol*. 2020, 11:588384. [10.3389/fphar.2020.588384](https://doi.org/10.3389/fphar.2020.588384)
  3. Levolger S, Bokkers RP, Wille J, Kropman RH, de Vries JP: Arterial thrombotic complications in COVID-19 patients. *J Vasc Surg Cases Innov Tech*. 2020, 6:454-9. [10.1016/j.jvscit.2020.06.012](https://doi.org/10.1016/j.jvscit.2020.06.012)
  4. Levi M, Thachil J, Iba T, Levy JH: Coagulation abnormalities and thrombosis in patients with COVID-19. *Lancet Haematol*. 2020, 7:e438-40. [10.1016/S2352-3026\(20\)30145-9](https://doi.org/10.1016/S2352-3026(20)30145-9)
  5. Varma DD, Cugati S, Lee AW, Chen CS: A review of central retinal artery occlusion: clinical presentation and management. *Eye (Lond)*. 2013, 27:688-97. [10.1038/eye.2013.25](https://doi.org/10.1038/eye.2013.25)
  6. Gheblawi M, Wang K, Viveiros A, et al.: Angiotensin-converting enzyme 2: SARS-CoV-2 receptor and regulator of the renin-angiotensin system: celebrating the 20th anniversary of the discovery of ACE2. *Circ Res*. 2020, 126:1456-74. [10.1161/CIRCRESAHA.120.317015](https://doi.org/10.1161/CIRCRESAHA.120.317015)
  7. Nagel MA, Mahalingam R, Cohrs RJ, Gildden D: Virus vasculopathy and stroke: an under-recognized cause and treatment target. *Infect Disord Drug Targets*. 2010, 10:105-11. [10.2174/187152610790963537](https://doi.org/10.2174/187152610790963537)
  8. Grau AJ, Buggle F, Becher H, et al.: Recent bacterial and viral infection is a risk factor for cerebrovascular ischemia: clinical and biochemical studies. *Neurology*. 1998, 50:196-203. [10.1212/wnl.50.1.196](https://doi.org/10.1212/wnl.50.1.196)
  9. Acharya S, Diamond M, Anwar S, Glaser A, Tyagi P: Unique case of central retinal artery occlusion secondary to COVID-19 disease. *IDCases*. 2020, 21:e00867. [10.1016/j.idcr.2020.e00867](https://doi.org/10.1016/j.idcr.2020.e00867)
  10. Dumitrascu OM, Volod O, Bose S, Wang Y, Biousse V, Lyden PD: Acute ophthalmic artery occlusion in a COVID-19 patient on apixaban. *J Stroke Cerebrovasc Dis*. 2020, 29:104982. [10.1016/j.jstrokecerebrovasdis.2020.104982](https://doi.org/10.1016/j.jstrokecerebrovasdis.2020.104982)
  11. Qureshi AI, Baskett WI, Huang W, et al.: Acute ischemic stroke and COVID-19: an analysis of 27 676 patients. *Stroke*. 2021, 52:905-12. [10.1161/STROKEAHA.120.031786](https://doi.org/10.1161/STROKEAHA.120.031786)
  12. Hayreh SS, Zimmerman MB, Kimura A, Sanon A: Central retinal artery occlusion. Retinal survival time. *Exp Eye Res*. 2004, 78:723-36. [10.1016/s0014-4835\(03\)00214-8](https://doi.org/10.1016/s0014-4835(03)00214-8)