

Hautarzt 2022 · 73:298–302  
<https://doi.org/10.1007/s00105-021-04845-x>  
 Angenommen: 21. Mai 2021  
 Online publiziert: 25. Juni 2021  
 © Der/die Autor(en) 2021



Sören Korsing<sup>1</sup> · Marcel Boede<sup>2</sup> · Schokufe Ebrahimsade<sup>3</sup> · Katharina Meier<sup>1</sup>

<sup>1</sup> Klinik für Dermatologie, Venerologie und Allergologie, Charité – Universitätsmedizin Berlin, Berlin, Deutschland

<sup>2</sup> MVZ Hautarztzentrum Tegel, Berlin, Deutschland

<sup>3</sup> Pathologie Dr. med. Ebrahimsade, Berlin, Deutschland

## Laugier-Hunziker-Syndrom

### Eine seltene Differenzialdiagnose der mukokutanen Hyperpigmentierung

#### Falldarstellung

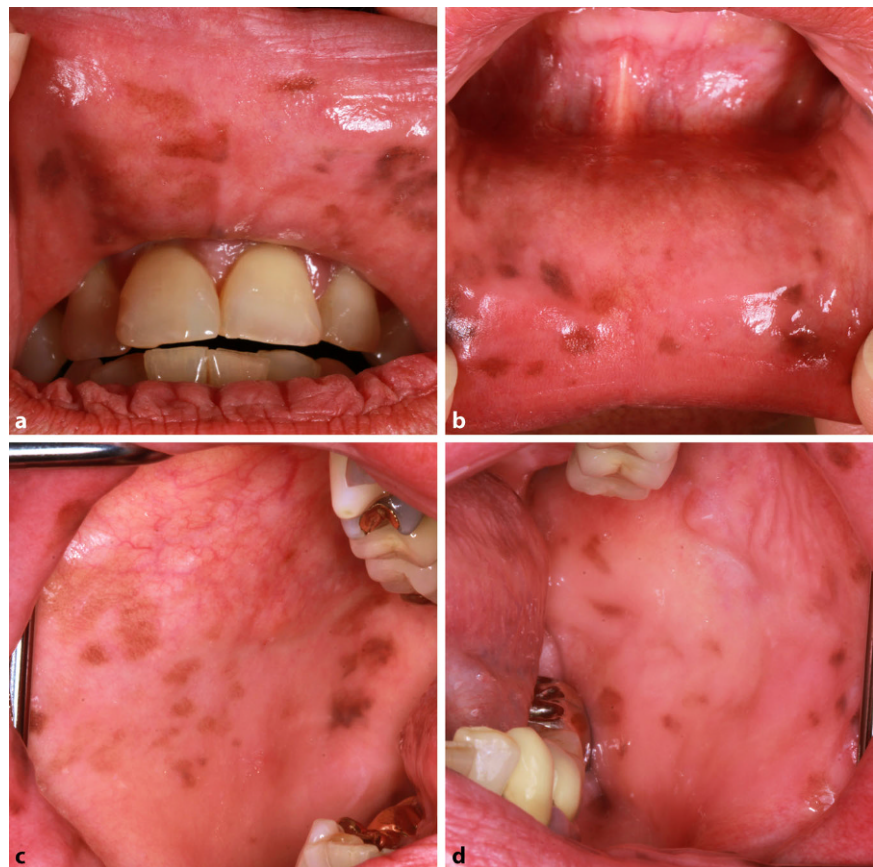
##### Anamnese

Eine 66-jährige Patientin kaukasischer Abstammung stellte sich mit braunen Pigmentflecken der Mundschleimhaut in unserer Klinik vor. Diese seien erstmals vor ca. 5 Jahren aufgefallen und hätten sich progredient in Anzahl und Größe entwickelt. Weiterhin berichtete die Patientin von braunen Flecken der Finger und Streifen der Fingernägel, die seit ca. 2 Jahren bestünden. Aufgrund einer arteriellen Hypertonie und koronaren Herzerkrankung nahm die Patientin seit 10 Jahren Candesartan und Acetylsalicylsäure ein. Die Einnahme weiterer Arzneimittel wurde verneint. Zurückliegende Strahlen- oder PUVA-Therapien, Traumata, entzündliche Erkrankungen der Haut und Schleimhäute oder Malignome lagen nicht vor. Die Patientin war bis 5 Jahre vor dem Auftreten der Läsionen Raucherin (ca. 10 Packungsjahre). Kindheit und Pubertät seien unauffällig verlaufen. In der Familie bestanden keine Hauterkrankungen. Rezidivierende abdominelle Schmerzen, Diarrhöen, Erbrechen, gastrointestinale Blutungen, Müdigkeit, Blutdruckabfälle oder ein ungewollter Gewichtsverlust wurden verneint.

##### Klinischer Befund

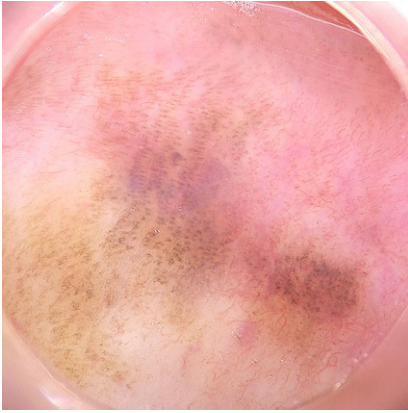
Die Patientin wies einen photobiologischen Hauttyp 2 nach Fitzpatrick auf. Die Inspektion ergab multiple, scharf begrenzte, lentiginöse und polygonal konfigurierte, braune Makulae mit einem maximalen Durchmesser von 10 mm der vorderen Mund- und Wangenschleim-

haut. Harter und weicher Gaumen, Gingiva, Zunge und äußeres Lippenrot waren unauffällig. Es zeigten sich 6 goldhaltige Zahnrekonstruktionen. Es lagen keine enorale Ulzera vor (**Abb. 1a–d**). In der Dermatoskopie imponierten die Läsionen als regelmäßige, parallel angeordnete, lineare und kurvenförmige, braune Streifen (**Abb. 2**).

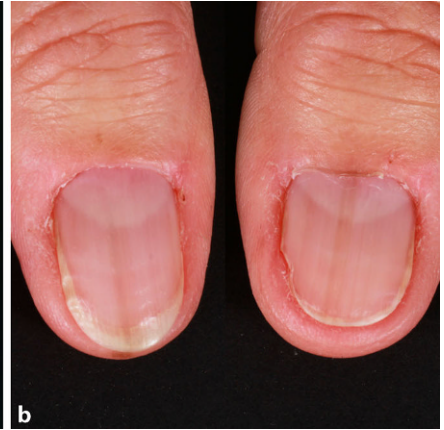
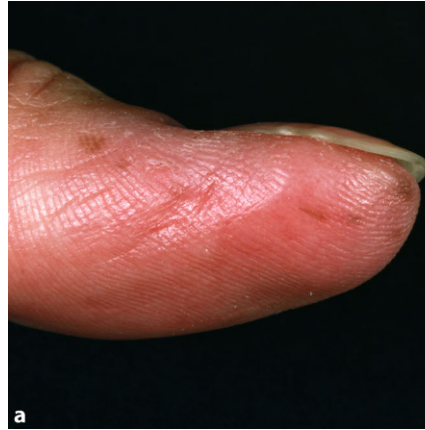
**Abb. 1** ▲ Makroskopische Darstellung der vorderen Mundschleimhaut (a oben, b unten) und Wangenschleimhaut (c rechts, d links). Es zeigen sich multiple, lentiginöse, braune Makulae

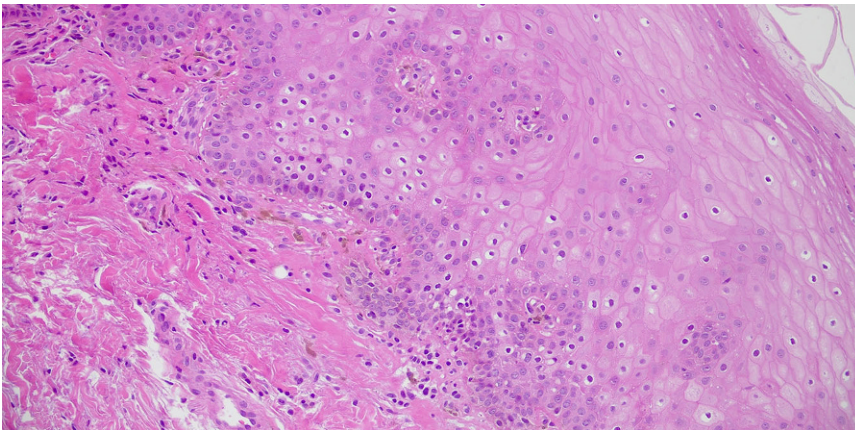
Die Autoren S. Korsing und M. Boede haben zu gleichen Teilen zum Manuskript beigetragen.



**Abb. 2** ▲ Dermatoskopische Darstellung einer Makula der Mundschleimhaut. Die Läsion weist regelmäßige, parallel angeordnete, lineare und kurvenförmige, braune Streifen auf



**Abb. 3** ▲ Makroskopische Darstellung des linken Daumens (a) und der Daumennägel (b). Es zeigen sich multiple, lentiginöse, braune Makulae und eine Melanonychia striata



**Abb. 4** ▲ In der Mikroskopie des Biopsats der Wangenschleimhaut sind eine Akanthose, eine basale Hyperpigmentierung und Melanophagen zu erkennen (Hämatoxylin-Eosin-Färbung)

An den Daumen und Zeigefingern fanden sich multiple, scharf begrenzte, lentiginöse, braune Makulae mit einem Durchmesser bis 3 mm (■ **Abb. 3a**). Diese stellten sich in der Dermatoskopie als braune, homogene Pigmentierungen der Furchen und Papillarleisten dar. Die Akrosyringien blieben ausgespart. Die Daumennägel wiesen eine Melanonychia striata auf. Das Hutchinson-Zeichen war negativ (■ **Abb. 3b**). Der weitere Haut- und Schleimhautstatus sowie der internistische Untersuchungsstatus waren unauffällig.

### Weiterführende Diagnostik

Differenzialblutbild, Leberparameter, Elektrolyte, Kortisol-, Aldosteron- und Adrenocorticotropinspiegel waren unauffällig. Vor 3 Jahren erfolgte eine

Koloskopie ohne pathologischen Befund. Eine Mutation des *STK11*-Gens wurde bereits extern ausgeschlossen.

In der histopathologischen Untersuchung einer Läsion der Wangenschleimhaut zeigten sich eine Akanthose, eine basale Hyperpigmentierung sowie subepidermal gelegene Melanophagen. Eine Vermehrung der Melanozyten stellte sich nicht dar (■ **Abb. 4**). Eine Biopsie des linken Daumens ergab eine Orthohyperkeratose und Akanthose mit einzelnen, regelrecht differenzierten Melanozyten. Eine erhöhte Anzahl der Melanozyten oder eine Pigmentinkontinenz lag nicht vor.

### Diagnose und Verlauf

Wir stellten die Diagnose eines LHS undklärten die Patientin über dessen Be-

nignität auf. Die Patientin fühlte sich durch die Läsionen nicht kosmetisch beeinträchtigt, sodass keine Intervention erfolgte.

### Diskussion

Das Syndrom wurde erstmals 1970 durch Laugier und Hunziker beschrieben. Das LHS ist durch multiple lentiginöse, braune bis schwarze, orale Makulae gekennzeichnet [6]. Die Schleimhaut der Lippen, Wangen und des harten Gaumens sind Prädilektionsstellen. Selten betroffen sind Zunge, weicher Gaumen und Mundboden. In 50–60 % der Fälle tritt eine Melanonychia striata oder komplette Pigmentierung der Nägel auf. Auf diese Beobachtung machte erstmals Baran aufmerksam, daher auch die Bezeichnung „Laugier-Hunziker-Baran-Syndrom“ [2]. Weitere palmoplantare Hyperpigmentierungen können vorliegen [9]. Die Pigmentläsionen erscheinen spontan und persistieren. Bislang wurden ca. 200 Fälle publiziert. Das LHS tritt gehäuft bei Frauen im 3. bis 5. Lebensjahrzehnt auf [6]. Nur wenige Fälle von Kindern sind bekannt. Eine familiäre Häufung ist selten [7].

Die Ätiologie des LHS ist unbekannt. Pathogenetisch kommt es zur verstärkten Synthese von Melanosomen. Histopathologisch zeigen sich eine Akanthose und Melaninakkumulationen in den basalen Keratinozyten. Melanozyten sind in Verteilung, Anzahl und Morphologie unauffällig. Ein vermehrtes Auftreten von



Melanophagen in der papillären Dermis wurde beschrieben [8]. Da es bislang keine Berichte über maligne Entartungen der Pigmentläsionen gibt, gilt das LHS als benigne. Assoziierte Erkrankungen oder Malformationen sind nicht bekannt.

Die Diagnose des LHS wird klinisch gestellt. Andere Ursachen oraler bzw. mukokutaner Hyperpigmentierung müssen ausgeschlossen werden. Bei unserer Patientin sehen wir das Peutz-Jeghers-Syndrom (PJS) als wesentliche Differenzialdiagnose an. Es ist jedoch anzunehmen, dass sich dieses früher manifestiert hätte. Die Hyperpigmentierung des PJS entsteht typischerweise in der Kindheit, die des LHS postpubertär [3, 10]. Zudem können die Pigmentläsionen des PJS perioral, nasal und konjunktival auftreten, was beim LHS bisher nicht beobachtet wurde. Eine Melanonychie tritt beim PJS selten auf. Werden die klinischen Kriterien des PJS erfüllt, liegen zu 90 % Mutationen des *STK11*-Gens vor [1]. Bei unserer Patientin war der *STK11*-Gentest negativ. Kein Verwandter zeigte Anzeichen eines PJS.

Andere Genodermatosen, die mit mukokutanen Hyperpigmentierungen assoziiert sind, kommen als Differenzialdiagnosen des LHS weniger in Betracht, da sich diese frühzeitig manifestieren und weitere klinische Zeichen bieten (Carney-Komplex, Bandler-Syndrom, Noonan-Syndrom mit multiplen Lentiginen, McCune-Albright-Syndrom).

Bei den photobiologischen Hauttypen 5–6 nach Fitzpatrick sollte eine ethnisch bedingte Hyperpigmentierung mit in die Differenzialdiagnostik des LHS einbezogen werden.

Mukokutane Hyperpigmentierungen, die durch externe Faktoren verursacht werden, sollten als weitere Differenzialdiagnosen berücksichtigt werden. Die Raucher melanose tritt bei bis zu 30 % der Raucher auf und betrifft hauptsächlich die mandibuläre Gingiva. Nikotinkarenz führt zum Abblenden der Hyperpigmentierung [5]. Aufgrund der Lokalisation der Schleimhautläsionen, der Finger- und Nagelpigmentierung sowie des Auftretens nach Nikotinkarenz war eine Raucher melanose bei unserer Patientin ausgeschlossen.

Amalgamhaltige Zahnfüllungen können enorale Makulae verursachen, die durch eine eher blaugraue bis schwarze Farbe gekennzeichnet sind und in direkter Nähe zur Zahnrekonstruktion auftreten (Amalgamtätowierung). Histopathologisch zeigen sich Silbersulfidablagerungen. Amalgam wurde bei unserer Patientin nicht verwendet.

Postinflammatorische Hyperpigmentierungen können als Differenzialdiagnosen des LHS erwogen werden. Mögliche Ursachen stellen Traumata oder entzündliche Haut- und Schleimhauterkrankungen dar. Dies war bei unserer Patientin nicht der Fall. Ebenso gab es keine Hinweise für medikamenteninduzierte Hyperpigmentierungen. Typische Auslöser wären Cotrimoxazol, Antimalariamittel, Tetracycline, Amiodaron, Chemotherapeutika (wie Bleomycin), Antidepressiva, Antikonvulsiva und Schwermetalle [4].

Schließlich kann ein Morbus Addison als weitere Differenzialdiagnose erwogen werden, wobei die Hyperpigmentierungen hier eher flächig imponieren und generalisiert auftreten können. Die fehlende Klinik, der normale ACTH(adrenocorticotropes Hormon)- und Kortisolspiegel und der regelrechte Elektrolythaushalt schlossen einen Morbus Addison bei unserer Patientin aus.

Das LHS ist nicht therapiebedürftig. Patienten sollten über den benignen Verlauf informiert werden, da sie möglicherweise verunsichert sind. Sollten dennoch Zweifel an der Benignität der Pigmentläsionen bestehen, ist eine histopathologische Untersuchung indiziert. Falls eine kosmetische Beeinträchtigung vorliegt, kann eine Laserbehandlung erfolgen.

Das LHS stellt eine wichtige Differenzialdiagnose mukokutaner Hyperpigmentierungen dar. Vermutlich wird das LHS unterdiagnostiziert.

### Fazit für die Praxis

- Das Laugier-Hunziker-Syndrom (LHS) ist durch lentiginöse Hyperpigmentierungen der Mundschleimhaut und Lippen gekennzeichnet.

Hautarzt 2022 · 73:298–302  
<https://doi.org/10.1007/s00105-021-04845-x>  
 © Der/die Autor(en) 2021

S. Korsing · M. Boede · S. Ebrahimsade · K. Meier

## Laugier-Hunziker-Syndrom. Eine seltene Differenzialdiagnose der mukokutanen Hyperpigmentierung

### Zusammenfassung

Das Laugier-Hunziker-Syndrom (LHS) ist durch lentiginöse Hyperpigmentierungen der Mundschleimhaut und Lippen gekennzeichnet. Zusätzlich können longitudinale bzw. striäre Melanonychien und palmoplantare Pigmentläsionen auftreten. Es handelt sich um eine klinische Ausschlussdiagnose. Wir berichten hier über eine 66-jährige Patientin mit LHS. Die klinischen und histopathologischen Merkmale des LHS werden vorgestellt und wichtige Differenzialdiagnosen diskutiert.

### Schlüsselwörter

Orale Hyperpigmentierung · Schleimhautmelanosis · Melanonychia striata · Peutz-Jeghers-Syndrom · Laugier-Hunziker-Baran-Syndrom

## Laugier-Hunziker syndrome. A rare differential diagnosis of mucocutaneous hyperpigmentation

### Abstract

Laugier-Hunziker syndrome (LHS) is characterized by lentiginous hyperpigmentation of the oral mucosa and lips. In addition, longitudinal melanonychia and palmoplantar hyperpigmented lesions may occur. LHS is a clinical diagnosis of exclusion. Herein, we report the case of a 66-year-old woman with LHS. The clinical and histopathologic features of LHS are presented and important differential diagnoses are discussed.

### Keywords

Oral hyperpigmentation · Mucosal melanosis · Melanonychia striata · Peutz-Jeghers syndrome · Laugier-Hunziker-Baran syndrome

- Zusätzlich können eine Melanonychia striata und palmoplantare Hyperpigmentierungen vorliegen.
- Differenzialdiagnosen der mukokutanen Hyperpigmentierung (Peutz-Jeghers-Syndrom [PJS], Rauchermerlanose, medikamentös induzierte Hyperpigmentierungen u. a.) müssen ausgeschlossen werden.
- Bisher wurde keine Assoziation zum malignen Melanom beschrieben.

## Korrespondenzadresse

### Dr. med. Sören Korsing

Klinik für Dermatologie, Venerologie und Allergologie, Charité – Universitätsmedizin Berlin  
Charitéplatz 1, 10117 Berlin, Deutschland  
soeren.korsing@charite.de

**Funding.** Open Access funding enabled and organized by Projekt DEAL.

## Einhaltung ethischer Richtlinien

**Interessenkonflikt.** S. Korsing, M. Boede, S. Ebrahimsade und K. Meier geben an, dass kein Interessenkonflikt besteht.

Für diesen Beitrag wurden von den Autoren keine Studien an Menschen oder Tieren durchgeführt. Für die aufgeführten Studien gelten die jeweils dort angegebenen ethischen Richtlinien. Für Bildmaterial oder anderweitige Angaben innerhalb des Manuskripts, über die Patienten zu identifizieren sind, liegt von ihnen und/oder ihren gesetzlichen Vertretern eine schriftliche Einwilligung vor.

**Open Access.** Dieser Artikel wird unter der Creative Commons Namensnennung 4.0 International Lizenz veröffentlicht, welche die Nutzung, Vervielfältigung, Bearbeitung, Verbreitung und Wiedergabe in jeglichem Medium und Format erlaubt, sofern Sie den/die ursprünglichen Autor(en) und die Quelle ordnungsgemäß nennen, einen Link zur Creative Commons Lizenz beifügen und angeben, ob Änderungen vorgenommen wurden.

Die in diesem Artikel enthaltenen Bilder und sonstiges Drittmaterial unterliegen ebenfalls der genannten Creative Commons Lizenz, sofern sich aus der Abbildungslegende nichts anderes ergibt. Sofern das betreffende Material nicht unter der genannten Creative Commons Lizenz steht und die betreffende Handlung nicht nach gesetzlichen Vorschriften erlaubt ist, ist für die oben aufgeführten Weiterverwendungen des Materials die Einwilligung des jeweiligen Rechteinhabers einzuholen.

Weitere Details zur Lizenz entnehmen Sie bitte der Lizenzinformation auf <http://creativecommons.org/licenses/by/4.0/deed.de>.

## Literatur

1. Aretz S, Stienen D, Uhlhaas S, Loff S, Back W, Pagenstecher C et al (2005) High proportion of large genomic STK11 deletions in Peutz-Jeghers syndrome. Hum Mutat 26(6):513–519
2. Baran R (1979) Longitudinal melanotic streaks as a clue to Laugier-Hunziker syndrome. Arch Dermatol 115:1448–1449
3. Beggs AD, Latchford AR, Vasen HFA, Moslein G, Alonso A, Aretz S et al (2010) Peutz-Jeghers syndrome: a systematic review and recommendations for management. Gut 59:975–986
4. Dereure O (2001) Drug-induced skin pigmentation. Am J Clin Dermatol 2:253–262
5. Hedin CA, Pindborg JJ, Axéll T (1993) Disappearance of smoker's melanosis after reducing smoking. J Oral Pathol Med 22(5):228–230
6. Laugier P, Hunziker N (1970) Pigmentation mélanique lenticulaire, essentielle, de la muqueuse jugale et des lèvres [Essential lenticular melanotic pigmentation of the lip and cheek mucosa. Arch Belg Dermatol Syphiligr 26(3):391–399
7. Leung AKC, Leong KF, Barankin B, Lam JM (2020) Laugier-Hunziker syndrome in an 8-year-old boy with scleral melanocytosis, lingual pigmentation, labial pigmentation, and melanonychia striata. Case Rep Pediatr. <https://doi.org/10.1155/2020/8267805>
8. Mignogna MD, Lo Muzio L, Ruoppo E, Errico M, Amato M, Satriano RA (1999) Oral manifestations of idiopathic lenticular mucocutaneous pigmentation (Laugier-Hunziker syndrome): a clinical, histopathological and ultrastructural review of 12 cases. Oral Dis 5(1):80–86
9. Nayak RS, Kotrashetti VS, Hosmani JV (2012) Laugier-Hunziker syndrome. J Oral Maxillofac Pathol 16(2):245–250
10. Wang WM, Wang X, Duan N, Jiang HL, Huan XF (2012) Laugier-Hunziker syndrome: a report of three cases and literature review. Int J Oral Sci 4(4):226–230

## In eigener Sache

Der Hautarzt

One Minute Wonder

**Behandlung der Phlegmone**  
Robert Rongisch, Mario Fabri

**Eintrittspforte:** Staphylococcus aureus, andere  
Chronische Wunden, akute Trauma

**Schwere Phlegmone:** Weichgewebe bis zur Muskulatur betroffen  
➔ Chirurgische Intervention!

**Begrenzte Phlegmone:** nur oberflächlich  
Behandlung konservativ

**Klinik:** Ödematöse, teigige, überwärmte, dunkel-rotte, unscharf begrenzte Rötung

**Bei Verdacht auf schwere Form:** Blutkultur, Sonographie der betroffenen Weichteile (z.B. Fieber, Lymphadenopathie) + Schmerzmittel  
➔ Labordiagnostik (Leukozyten, CRP, PCT) + antibiotische Therapie

**Therapie:** Immer stationär! Schwere Phlegmone: Operative Fokussierung durch Chirurgie  
Kultivierte parenterale Antibiotika  
• Cefazolin (3-mal 2g täglich)  
• Ampicillin/Sulbactam (3-mal 3g täglich)  
• Via zusätzlich gramnegative Erreger: Piperacillin/Tazobactam (3-4-mal 4,5 g täglich)  
• Penicilline (Überwiegend bei C. difficile) + zusätzlich gramnegative Erreger + Cloxacillin  
• Schwere Phlegmone mit MRSA-Nachweis: Linezolid, Daptomycin, Vancomycin oder Clindamycin  
➔ nach Schwere + Erregerspektrum ggf. plus Piperacillin/Tazobactam, Carbapenem

Springer Medizin

## Zum One Minute Wonder dieser Ausgabe

Haut- und Weichteilinfektionen kommen im klinischen Alltag häufig vor, eine korrekte Zuordnung und rasche Diagnose sind für die weitere Behandlung wichtig. So muss bei sich diffus im Subkutangewebe ausbreitenden bakteriellen Entzündungen differenziert werden zwischen einer „begrenzten Phlegmone“, die eher oberflächlich verläuft und konservativ behandelt werden kann, und einer „schweren“ Verlaufsform, die eine chirurgische Intervention notwendig macht.

Das *One Minute Wonder* in Ausgabe 4/2022 visualisiert kurz und knapp die Behandlung der Phlegmone.

OMW zum Beitrag:

Rongisch R, Fabri M (2022) Weichgewebeeinfektionen. Hautarzt 73:223–233  
[www.springermedizin.de/link/20072104](http://www.springermedizin.de/link/20072104)

Erstellt im Februar 2022 von:

Dr. Robert Rongisch und Prof. Dr. Mario Fabri, Köln

Geprüft und freigegeben im März 2022 von: Dr. Sarah Preis und PD Dr. Dr. A. Zink, München

Gestaltung: le-tex Leipzig

Hier steht eine Anzeige.

