

Images in medicine

Le trichobezoard : une cause rare de masse abdominale

Mohamed Rami^{1,&}, Youssef Bouabdallah¹

¹Service de chirurgie pédiatrique, CHU Hassan II, Fès

[&]Corresponding author: Rami Mohamed, Service de chirurgie pédiatrique, CHU Hassan II, Fès, Maroc

Key words: Trichobezoard, masse abdominale, trichophagie, trichomanie

Received: 27/11/2012 - Accepted: 29/11/2012 - Published: 18/01/2014

Pan African Medical Journal. 2014; 17:31 doi:10.11604/pamj.2014.17.31.2236

This article is available online at: <http://www.panafrican-med-journal.com/content/article/17/31/full>

© **Mohamed** Rami et al. The Pan African Medical Journal - ISSN 1937-8688. This is an Open Access article distributed under the terms of the Creative Commons Attribution License (<http://creativecommons.org/licenses/by/2.0>), which permits unrestricted use, distribution, and reproduction in any medium, provided the original work is properly cited.

Image en médecine

Le trichobezoard est une masse formée par l'accumulation des cheveux au niveau du tube digestif, notamment dans l'estomac. Elle apparaît chez la fille adolescente avec un profil psychologique particulier, présentant une trichomanie et une trichophagie. Nous rapportons le cas d'une patiente de 14 ans, qui consulte pour une masse abdominale sus ombilicale dure, indolore, fixe, mesurant environ 30 cm sur 14. La patiente et la famille n'avaient une trichophagie. La fibroscopie et le scanner sont revenus en faveur d'un trichobézoard. La patiente fut opérée par laparotomie, permettant l'extraction d'une masse de 1450 g.

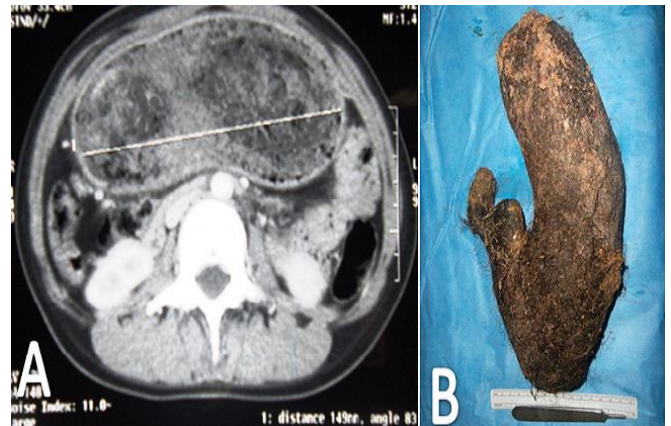


Figure 1: A) scanner abdominal montrant une masse hétérogène intragastrique sans anomalies pariétales; B) aspect de la pièce opératoire, masse poileuse de 1450 g, épousant la forme de l'estomac