



Primary stenting for femoropopliteal peripheral arterial disease: analysis up to 24 months

Tratamento da doença arterial obstrutiva periférica em território femoropoplíteo com stent primário: análise em até 24 meses

Martin Andreas Geiger¹ , Ana Terezinha Guillaumon¹

Abstract

Background: Primary stenting is a well-established treatment option for femoropopliteal arterial obstructive disease. There is a shortage of Brazilian studies of the subject. **Objectives:** To evaluate short and mid-term clinical and radiological outcomes in patients classified as Rutherford 3-6 and treated with stenting of femoropopliteal lesions. **Methods:** Analysis based on a prospectively populated database of patients treated from July 2012 to July 2015. The primary endpoint was primary patency. Secondary endpoints were clinical and ankle/brachial index changes. Target Vessel Revascularization, limb salvage rate and death, within a 24-month follow-up period. **Results:** 64 patients were enrolled, including 61 TASC II A / B lesions (95%). The primary patency rates at 6, 12, and 24 months were 95.2%, 79.1% and 57.9%, respectively. Cox regression analysis revealed lower patency rates in patients with occlusive disease (hazard ratio [HR], 6.64; 95% confidence interval [CI], 1.52-28.99, $p = 0.02$), as well as patency loss about 6 times higher in TASC B than in TASC A patients ([HR], 5.95, 95% CI, 1.67-21.3, $p = 0.0061$). At 12 months, 90.38% of the patients remained asymptomatic. The limb salvage rate at 24 months was 94.3% (95% CI, 87.9-100%). Freedom from TVR at 24 months was 90.5% (95% CI 82.8-98.9%). **Conclusions:** Results of primary patency were compatible with international studies, despite the more advanced stage of the vascular disease observed in our group. Occlusive disease and complex lesions were both associated with worse outcomes.

Keywords: stents; vascular patency; thrombosis.

Resumo

Contexto: O stent primário é uma opção de tratamento bem estabelecida para a doença arterial periférica em território femoropoplíteo. Estudos nacionais são escassos. **Objetivos:** Avaliar desfechos clínicos e radiológicos em curto e médio prazo em pacientes classificados como Rutherford 3-6, tratados com o uso de stent em lesões femoropoplíteas. **Métodos:** A análise foi realizada com base em um banco de dados prospectivamente mantido de doentes tratados entre julho de 2012 e julho de 2015. O objetivo primário foi a perviedade. Os objetivos secundários foram melhora na classificação de Rutherford, índice tornozelo/braço, revascularização do vaso-alvo, taxa de salvamento do membro e óbito em até 24 meses. **Resultados:** Foram incluídos 64 pacientes, sendo 61 com lesões TASC II A/B (95%). A taxa de perviedade primária em 6, 12 e 24 meses foi de 95,2%, 79,1% e 57,9%, respectivamente. A análise de regressão de Cox revelou uma menor perviedade em pacientes com doença oclusiva (RR, 6,64, IC 95%, 1,52-28,99, $p = 0,02$), bem como uma perda de perviedade cerca de seis vezes maior em doentes TASC B do que TASC A (RR, 5,95, IC 95%, 1,67-21,3, $p = 0,0061$). Em 12 meses, 90,38% dos doentes permaneceram assintomáticos. A taxa de salvamento do membro em 24 meses foi de 94,3% (IC 95%, 87,9-100%). A ausência de revascularização do vaso-alvo em 24 meses foi de 90,5% (IC 95%, 82,8-98,9%). **Conclusões:** Os resultados foram compatíveis com estudos internacionais, apesar do estágio mais avançado da doença vascular observada em nosso grupo. Piores desfechos foram associados a doença oclusiva e lesões complexas.

Palavras-chave: stents; patência vascular; trombose.

How to cite: Geiger MA, Guillaumon AT. Primary stenting for femoropopliteal peripheral arterial disease: analysis up to 24 months. *J Vasc Bras.* 2019;18:e20160104. <https://doi.org/10.1590/1677-5449.010416>

¹ Universidade Estadual de Campinas – UNICAMP, Hospital de Clínicas, Disciplina de Moléstias Vasculares, Campinas, SP, Brasil.

Financial support: None.

Conflicts of interest: No conflicts of interest declared concerning the publication of this article.

Submitted: June 13, 2018. Accepted: October 16, 2018.

The study was carried out at Hospital de Clínicas, Universidade Estadual de Campinas (UNICAMP), Campinas, SP, Brazil.

■ INTRODUCTION

Peripheral arterial disease (PAD) affects almost 12% of the general population, 20% of whom are over the age of 65.¹ It is responsible for reducing patients' functional capacity, deteriorating quality of life, and increasing the risk of limb loss. It is also associated with acute myocardial infarction, stroke, and death.²

Current treatment options include both open surgery and endovascular techniques. Those who are in favor of the conventional surgical approach emphasize the high patency rates over the long term and the durability of clinical improvement. However, this option can be related to high rates of morbidity and mortality, and requires considerable resources. Additionally, durability is directly dependent on constant surveillance of the graft, frequent outpatients visits and imaging exams such as vascular Doppler ultrasound, and can require repeated reinterventions.³

On the other hand, those who are in favor of the endovascular approach point to the lower morbidity and mortality rates, lower costs, and shorter durations of operations and hospital stays, when compared with conventional surgery. Additionally, even though there is a possibility of failure with endovascular techniques, in contrast to bypass surgery, subsequent surgical interventions are not compromised and the collateral arterial branches are preserved.⁴

Stents have undergone significant technological evolution over recent years and their use, which was previously limited to coronary interventions, now has applications in the femoropopliteal territory. This is the result of publications of controlled and randomized studies demonstrating increased primary patency of arteries that were previously treated with balloon angioplasty.⁵

The focus of studies is to determine which treatments offer the best cost-benefit ratio in terms of the materials used, such as stents, drug-eluting stents, or even other devices that could increase the patency rates of endovascular treatment. It should also be pointed out that, despite the intense interest in developing endovascular techniques, we still lack more robust epidemiological data, including risk factors and the characteristics of the disease and the patients, which could help not only in selection of interventions, but also in optimization of treatment as a whole.

■ OBJECTIVES

The primary objective was to evaluate primary patency of the treated artery among patients with femoral artery PAD, treated with endovascular stent placement, from July 2012 to July 2015. The secondary objective was to evaluate improvements in the Rutherford

classification and the ankle/brachial index (ABI), target-vessel revascularization (TVR), limb salvage rate, and mortality during the 24 months after the procedure. Target-vessel revascularization was defined as any percutaneous or open surgical intervention in the superficial femoral artery conducted because of lost patency or recurrence of ischemic symptoms in the limb, making it an index that illustrates the percentage of patients who required TVR after the initial intervention.

■ METHOD

This is a single-center and single-armed longitudinal retrospective analysis based on a database that is populated prospectively (a longitudinal study with protocol) covering patients with PAD at the Hospital de Clínicas da Universidade Estadual de Campinas (UNICAMP), located in Campinas, SP, Brazil. The sample comprised symptomatic patients (Rutherford 3-6) treated with stenting in the femoropopliteal territory from July 2012 to July 2015. The popliteal territory was defined as up to P1, which corresponds to the proximal segment, running from the channel of the adductor muscles to the upper margin of the patella. The patients analyzed were treated with antegrade and retrograde access, using S.M.A.R.T. Control™ (Cordis, Miami Lakes, FL, United States) and Astron Pulsar (Biotronik AG, Buelach, Switzerland) stents.

Primary patency was defined as absence of significant intrastent stenosis or occlusion on Doppler ultrasound or arteriography with no need for any type of intervention. The criterion employed to define intrastent stenosis was a peak systolic velocity ratio greater than 2.

Inclusion criteria

Patients were enrolled who had superficial femoral artery lesions treated by stenting, who had full clinical and imaging exam assessments in outpatients follow-up, had at least one of the three distal arteries patent on angiography, and were free from severe infections of the extremities.

Exclusion criteria

Patients were excluded if they had proximal arterial disease, no runoff arteries, other etiologies such as trauma, arterites, acute arterial occlusion, severe infections of the extremities; prior open or endovascular surgery(ies) on the limb, conditions affecting the vascular access site, aneurysms or other diseases involving the popliteal artery, below-the-knee amputations, renal failure (creatinine clearance < 30 mL/min), limited life expectancy, coagulopathies, restrictions

limiting use of antiplatelet drugs; incomplete medical records, missing description of the lesion, or missing imaging exams.

Descriptive statistics were calculated on the basis of the total number of patients assessable for each variable. For continuous variables, summary measures were calculated (mean, standard deviation, range). Categorical variables are presented in frequency tables (absolute and relative frequencies). For the purposes of comparative analysis, contingency tables were constructed containing absolute frequencies and percentages, and Pearson's chi-square test was used to test the hypothesis of independence of variables.

Two-year survival was analyzed in relation to the variables loss of primary patency, limb salvage, and absence of TVR using the Kaplan-Meier estimator. Kaplan-Meier estimates were compared between groups using the log-rank test for the hypothesis of equal curves.

The data on time to lost primary patency were analyzed with respect to variables of interest using an adjusted Cox regression model. Covariates were selected using partial likelihood ratio tests. The assumption of proportional risks was tested using the graphical method with Schoenfeld standardized residuals and the respective tests of proportionality of risks associated with the adjusted model. All statistical analyses were conducted using R[®] version 3.3.1.

RESULTS

Population data

From July 2012 to July 2015, 92 patients were treated with endovascular stenting. Sixty-four of these patients were included in the study sample because complete medical records and all necessary data were available. The mean age of these patients was 68 years and 64% were female. Table 1 lists the comorbidities of the patients studied. One patient (2%) had limiting claudication (Rutherford 3), 11 (17%) had pain at rest (Rutherford 4), and 52 (81%) had trophic lesions (Rutherford 5 and 6).

Table 2 lists angiographic findings for each group before stenting. The results after 24 months were not available for 33 patients. The mean number of stents used per patient was one. Mean length of the stents used was 80 mm (range: 40-150 mm) and mean diameter was 5 mm (range: 4-6 mm).

Sixty-two point five percent (62.5%) of the patients assessed had occlusive disease and two or more runoff arteries were present in just 21.87%. Presence of occlusive disease was associated with deterioration of patency (hazard ratio (HR), 6.64;

95% confidence interval [CI], 1.52-28.99; $p = 0.02$) (Figure 1). Seventeen percent (17%) of these patients with occlusion were TASC A, 42% were TASC B and 3% were TASC C. The risk of patency loss for TASC B patients was around six times greater than for TASC A patients (HR, 5.95; 95%CI, 1.67-21.3; $p = 0.0061$) and around nine times greater for TASC C patients than for TASC A patients (HR, 9.35; 95%CI, 1.86-46.9; $p = 0.0066$) (Figure 2).

Primary patency

Primary patency was 95.2% (95%CI, 90.1-100%) at 6 months, 79.1% (95%CI, 68.6-91.1%) at 12 months and 57.9% (95%CI, 44.2-76%) at 24 months. In terms of the time to loss of patency, a fall in patency was observed up to 12 months after the procedure (Figure 3). Analysis of patency by subsets revealed lower patency in TASC B patients with occlusive

Table 1. Distribution by comorbidities.

Comorbidities	n	%
Smoking	41	64.06
Systemic arterial hypertension	58	90.62
Diabetes	48	75.00
Heart disease	4	6.25
Lung disease	1	1.56
Kidney disease	3	4.69
Dyslipidemia	36	56.25

total n = 64 patients.

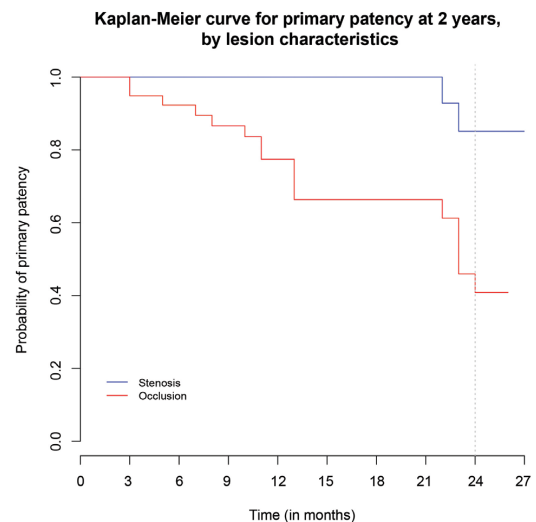


Figure 1. Kaplan-Meier curve illustrating primary patency by lesion characteristics ($p = 0.00294$).

Table 2. Preoperative angiographic findings according to the Rutherford classification.

Angiographic findings*		Rutherford				p
		3	4	5	6	
Total		1 (1.56%)	11 (17.19%) (17.19%)	51 (79.69%) (79.69%)	1 (1.56%)	--
TASC II	A	1 (1.56%)	6 (9.38%)	25 (39.06%)	0 (0)	0.81
	B	0 (0)	4 (6.25%)	24 (37.5%) (37.5%)	1 (1.56%) (1.56%)	
	C	0 (0)	1 (1.56%)	2 (3.13%)	0 (0)	
Lesion	Stenosis	1 (1.56%)	5 (7.81%)	18 (28.13%)	0 (0)	0.45
	Occlusion	0 (0)	6 (9.38%)	33 (51.56%)	1 (1.56%)	
Runoff arteries	1	0 (0)	7 (10.94%) (10.94%)	42 (65.63%)	1 (1.56%)	< 0.01
	2	0 (0)	4 (6.25%)	9 (14.06%)	0 (0)	
	3	1 (1.56%)	0 (0)	0 (0)	0 (0)	

*Categorical data are expressed as absolute values (%); total n = 64 patients.

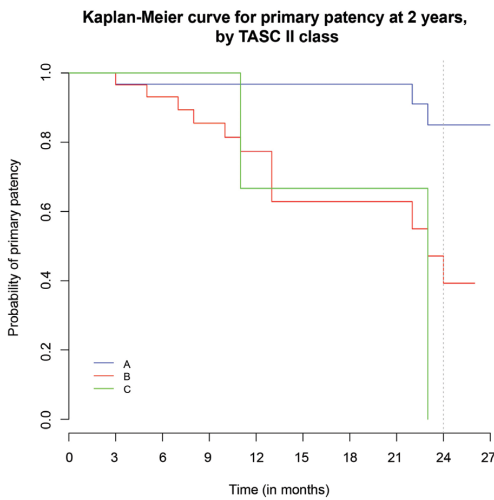


Figure 2. Kaplan-Meier curve illustrating primary patency in subsets (p = 0.0017).

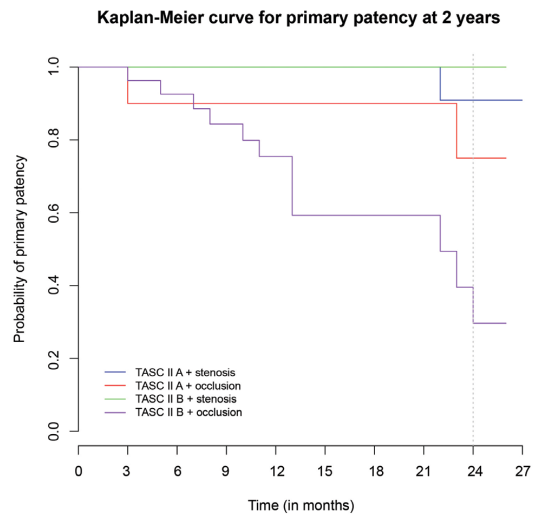


Figure 4. Kaplan-Meier curve illustrating primary patency in subsets (p = 0.00269).

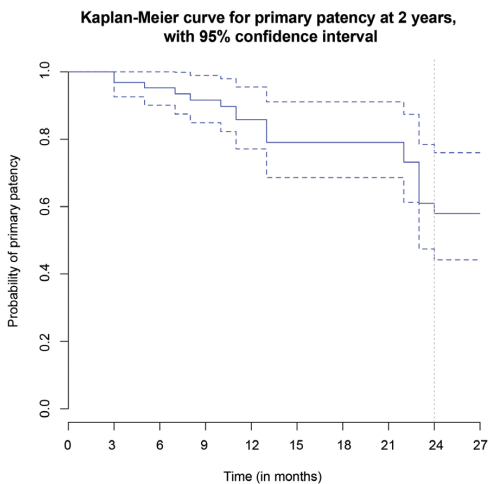


Figure 3. Kaplan-Meier curve illustrating primary patency. Broken lines indicate the 95% confidence interval.

disease (Figure 4). Patency in this subset was 59.3% (95%CI, 41.5-84.7%) at 12 months and 29.6% (95%CI, 12.4-71.2%) at 24 months.

Rutherford classification and ABI

An improvement of at least one Rutherford PAD category was observed at 12 and 24 months. At 12 months, 90.38% of the patients analyzed remained asymptomatic and at 24 months 87.1% had remained stable in the same Rutherford classification category.

Mean ABI ranged from 0.47 (standard deviation [SD]: 0.15) preoperatively to 0.84 (SD, 0.23) during the postoperative period. There was a progressive reduction at 12 and 24 months, with values of 0.75 (SD, 0.22) and 0.67 (SD, 0.15), respectively.

Amputation and TVR rates

The limb salvage rate at 24 months was 94.3% (95%CI, 87.9-100%). By 24 months, three major amputations had occurred as a result of disease progression. Two patients died for reasons unconnected to PAD. Five patients underwent additional revascularizations, some via open and some via endovascular methods. The time of reintervention ranged from 3 to 12 months after the original procedure. The rate of absence of TVR at 24 months was 90.5% (95%CI, 82.8-98.9%).

One of the patients who underwent an amputation had suffered intense refractory pain during the first month after stenting associated with infection. The second patient presented at the emergency room 1 month after stenting with an extensive lower limb infection up to the thigh.

DISCUSSION

Stenting in the femoropopliteal territory is common in situations of elastic remodeling of the artery or dissections with hemodynamic repercussions after angioplasty.⁶ Several studies have demonstrated the superiority of stenting over angioplasty without stent placement, with better clinical and radiological results at 6 and 12 months.⁷ There are few Brazilian studies. Our objective was to conduct a review of patients treated at our institution and followed-up for 24 months, identifying not only the characteristics and results of our treatment, but also the characteristics of patients with PAD who are treated at a public Brazilian institution.

The majority of large studies published to date include patients with symptomatic PAOD, whose predominant symptom is intermittent claudication.⁸⁻¹¹ In such studies there are also significant numbers of patients with more than one runoff artery, which directly impacts the patency and TVR results. In contrast, our sample contained a large majority of patients with advanced critical ischemia (Rutherford 5 and 6).

The majority of patients seen at the Vascular Diseases Clinic are referred to us by the Brazilian National Health Service (SUS - Sistema Único de Saúde). They have not been investigated in detail and a more consistent pre-assessment is needed. The majority of these patients are still smoking, hypertensive, poorly-controlled diabetics, with unstable control of cholesterol and triglycerides. Since many of these patients' medical diagnoses are made late, the first symptoms manifest are trophic lesions.^{10,12} These patients already have critical ischemia, advanced disease, and compromised runoff arteries, and are poorly stratified from cardiological, renal, and pulmonary perspectives. This is evident in

the demographic results of our study. We understand that no prior diagnosis or treatment of pulmonary and renal comorbidities occurs, since many of these patients are only treated after admission to hospital.

We chose a 24-month analysis period using a protocol for recording care provided to patients treated at our service. There is no doubt that standardization of nitinol stents facilitated the comparisons and analyses conducted.^{13,14}

Nitinol stents were introduced to improve durability and patency in treated superficial femoral arteries.⁵ Nitinol has unique properties, such as its capacity to return to its original shape after deformation, known as elastic memory. This characteristic, combined with its biocompatibility, has made nitinol the material of choice for stents.¹⁵ It should be pointed out that all systematic reviews of the subject analyze earlier studies in conjunction, from when stainless steel stents were still being used and discussed. Non-uniform analyses are employed. However, it is known that stents made from nitinol, which is now the material of choice, exhibit behavior that is distinct both in terms of the intrinsic characteristics of the lesion and of the extrinsic characteristics of the femoral artery.¹⁵⁻¹⁷

Among the patients evaluated in this study, a downward trend in primary patency was observed over the first 12 first months. This tendency has also been reported in other studies.¹⁸⁻²¹

Myointimal hyperplasia and intrastent stenosis are still the Achilles heel of angioplasty with stenting. Over recent years, studies have investigated drug eluting stents, drug eluting balloons, and covered stents. The objective of these alternative technologies lies in the theoretical advantage of preventing these events, increasing primary patency.²² However, it is notable that such studies are still limited to evaluating the use of these technologies for non-complex lesions with little calcification.^{23,24}

The values for primary patency observed among our patients were similar to reports in the literature.^{12,15,17,18,20} We attribute this result, i.e., the better 12-month patency, to the types of lesion treated. In our sample, patients were predominantly classed as TASC A and TASC B; just three of the patients treated were TASC C, according to the classification used in the TASC II multicenter study.^{12,25} Comparison by subsets revealed lower patency rates among patients with occlusive and longer lesions (TASC B).

Currently, there is a worldwide tendency to initially attempt endovascular management, irrespective of the characteristics of the lesion.^{9,26} This trend, however, respects criteria that are also adopted at our service, such as avoiding release of the stent in areas proximal of the superficial femoral artery, since this risks

occluding the deep femoral artery, and also of avoiding treatment with stents in lesions that extend beyond the knee joint line. Many specialists consider the knee a hostile region for endovascular treatment because of the considerable mobility of the popliteal artery, which imposes stress on the stent material, breaking it and compromising patency. Newer stents, with different radial strength and flexibility, have been developed for use in areas with extreme mobility demands, but they are still undergoing long-term assessment.²⁷ We consider that patients with involvement of the popliteal artery in the joint region are candidates for open surgery.

Endovascular treatment as the first choice is still justified by the fact that it offers a less invasive repair, lower risk of infection of the surgical wound, low rates of complications, preserving donor and recipient areas of the artery, and shorter operation duration.⁷

At 12 and 24 month follow-ups, 90.38% and 87.1% of patients, respectively, maintained their post-treatment clinical improvement. These results are backed up by the low rate of TVR at 24 months. This is attributed to the conduct employed at the service studied, which requires reintervention only when two criteria are considered: recurrence of symptoms and presence of restenosis in the area treated, identified by ultrasound. This policy is aimed at the primary objective of revascularization, which is to improve the patient's symptoms and save the limb. In our analysis, just three patients had limbs amputated, because of advanced infectious processes involving trophic ulcers in diabetic patients.

The ABI is an important predictor for patency follow-up.^{12,25,28} However, it is known that many patients have characteristics that restrict measurement of this parameter. Patients with diabetes mellitus may have calcification of the distal arteries of the lower limbs, resulting in elevated ABI values. We chose to assess ABI in terms of follow-up, and not the absolute value. The satisfactory results of this study are subject to limitations, since just 48% of the original patient sample was followed for 24 months.

CONCLUSIONS

Primary stenting for treatment of the superficial femoral artery is still a treatment option with good clinical and radiological results over the short and medium term. Our results were in line with those reported in large-scale studies and were superior to results reported for treatment with angioplasty alone, without stenting. Longer, more complex, and occlusive lesions exhibit worse results when treated. However, the primary objective of treatment, which is limb salvage, is achieved in the great majority of cases.

REFERENCES

1. Selvin E, Hirsch AT. Contemporary risk factor control and walking dysfunction in individuals with peripheral arterial disease: NHANES 1999-2004. *Atherosclerosis*. 2008;201(2):425-33. <http://dx.doi.org/10.1016/j.atherosclerosis.2008.02.002>. PMID:18395208.
2. Rooke TW, Hirsch AT, Misra S, et al. 2011 ACCF/AHA focused update of the guideline for the management of patients with peripheral artery disease (updating the 2005 guideline): a report of the American College of Cardiology Foundation/American Heart Association Task Force on Practice Guidelines: developed in collaboration with the Society for Cardiovascular Angiography and Interventions, Society of Interventional Radiology, Society for Vascular Medicine, and Society for Vascular Surgery. *J Vasc Surg*. 2011;54(5):e32-58. <http://dx.doi.org/10.1016/j.jvs.2011.09.001>. PMID:21958560.
3. Adam DJ, Beard JD, Cleveland T, et al. Bypass versus angioplasty in severe ischaemia of the leg (BASIL): multicentre, randomised controlled trial. *Lancet*. 2005;366(9501):1925-34. [http://dx.doi.org/10.1016/S0140-6736\(05\)67704-5](http://dx.doi.org/10.1016/S0140-6736(05)67704-5). PMID:16325694.
4. Fu X, Zhang Z, Liang K, et al. Angioplasty versus bypass surgery in patients with critical limb ischemia-a meta-analysis. *Int J Clin Exp Med*. 2015;8(7):10595-602. PMID:26379849.
5. Nguyen BN, Conrad MF, Guest JM, et al. Late outcomes of balloon angioplasty and angioplasty with selective stenting for superficial femoral-popliteal disease are equivalent. *J Vasc Surg*. 2011;54(4):1051-7.e1. <http://dx.doi.org/10.1016/j.jvs.2011.03.283>. PMID:21636240.
6. Joviliano EE, Piccinato CE, Dellalibera-Joviliano R, Moriya T, Evora PR. Inflammatory markers and restenosis in peripheral percutaneous angioplasty with intravascular stenting: current concepts. *Ann Vasc Surg*. 2011;25(6):846-55. <http://dx.doi.org/10.1016/j.avsg.2011.02.026>. PMID:21620656.
7. Schillinger M, Sabeti S, Loewe C, et al. Balloon angioplasty versus implantation of nitinol stents in the superficial femoral artery. *N Engl J Med*. 2006;354(18):1879-88. <http://dx.doi.org/10.1056/NEJMoa051303>. PMID:16672699.
8. Scheinert D, Schmidt A, Zeller T, et al. German center subanalysis of the LEVANT 2 global randomized study of the Lutonix drug-coated balloon in the treatment of femoropopliteal occlusive disease. *J Endovasc Ther*. 2016;23(3):409-16. <http://dx.doi.org/10.1177/1526602816644592>. PMID:27117972.
9. Stavroulakis K, Torsello G, Manal A, et al. Results of primary stent therapy for femoropopliteal peripheral arterial disease at 7 years. *J Vasc Surg*. 2016;64(6):1696-702. <http://dx.doi.org/10.1016/j.jvs.2016.05.073>. PMID:27575816.
10. Katsanos K, Tepe G, Tsetis D, Fanelli F. Standards of practice for superficial femoral and popliteal artery angioplasty and stenting. *Cardiovasc Intervent Radiol*. 2014;37(3):592-603. <http://dx.doi.org/10.1007/s00270-014-0876-3>. PMID:24722891.
11. Bosiers M, Deloee K, Callaert J, et al. Results of the Protege EverFlex 200-mm-long nitinol stent (ev3) in TASC C and D femoropopliteal lesions. *J Vasc Surg*. 2011;54(4):1042-50. <http://dx.doi.org/10.1016/j.jvs.2011.03.272>. PMID:21636239.
12. Norgren L, Hiatt WR, Dormandy JA, Nehler MR, Harris KA, Fowkes FG. Inter-society consensus for the management of peripheral arterial disease (TASC II). *J Vasc Surg*. 2007;45(1, Supl S):S5-67. <http://dx.doi.org/10.1016/j.jvs.2006.12.037>. PMID:17223489.
13. Bisdas T, Borowski M, Torsello G, et al. Current practice of first-line treatment strategies in patients with critical limb ischemia. *J Vasc Surg*. 2015;62(4):965-73.e3. <http://dx.doi.org/10.1016/j.jvs.2015.04.441>. PMID:26187290.

14. Geiger M, Deloosse K, Callaert J, Bosiers M. Is there already a place for endovascular treatment of the common femoral artery? *J Cardiovasc Surg.* 2015;56(1):23-9. PMID:25366384.
15. Vardi M, Novack V, Pencina MJ, et al. Safety and efficacy metrics for primary nitinol stenting in femoropopliteal occlusive disease: a meta-analysis and critical examination of current methodologies. *Catheter Cardiovasc Interv.* 2014;83(6):975-83. <http://dx.doi.org/10.1002/ccd.25179>. PMID:23996913.
16. Kasapis C, Henke PK, Chetcuti SJ, et al. Routine stent implantation vs. percutaneous transluminal angioplasty in femoropopliteal artery disease: a meta-analysis of randomized controlled trials. *Eur Heart J.* 2009;30(1):44-55. <http://dx.doi.org/10.1093/eurheartj/ehn514>. PMID:19028778.
17. Acin F, Haro J, Bleda S, Varela C, Esparza L. Primary nitinol stenting in femoropopliteal occlusive disease: a meta-analysis of randomized controlled trials. *J Endovasc Ther.* 2012;19(5):585-95. <http://dx.doi.org/10.1583/JEVT-12-3898R.1>. PMID:23046322.
18. Chowdhury MM, McLain AD, Twine CP. Angioplasty versus bare metal stenting for superficial femoral artery lesions. *Cochrane Database Syst Rev.* 2014;(6):CD006767. PMID:24959692.
19. van der Zaag ES, Legemate DA, Prins MH, Reekers JA, Jacobs MJ. Angioplasty or bypass for superficial femoral artery disease? A randomised controlled trial. *Eur J Vasc Endovasc Surg.* 2004;28(2):132-7. <http://dx.doi.org/10.1016/j.ejvs.2004.04.003>. PMID:15234692.
20. Mwipatayi BP, Hockings A, Hofmann M, Garbowski M, Sieunarine K. Balloon angioplasty compared with stenting for treatment of femoropopliteal occlusive disease: a meta-analysis. *J Vasc Surg.* 2008;47(2):461-9. <http://dx.doi.org/10.1016/j.jvs.2007.07.059>. PMID:17950563.
21. Schillinger M, Exner M, Mlekusch W, et al. Inflammatory response to stent implantation: differences in femoropopliteal, iliac, and carotid arteries. *Radiology.* 2002;224(2):529-35. <http://dx.doi.org/10.1148/radiol.2241011253>. PMID:12147852.
22. Schillinger M, Haumer M, Schlerka G, et al. Restenosis after percutaneous transluminal angioplasty in the femoropopliteal segment: the role of inflammation. *J Endovasc Ther.* 2001;8(5):477-83. <http://dx.doi.org/10.1177/152660280100800509>. PMID:11718406.
23. Tepe G, Laird J, Schneider P, et al. Drug-coated balloon versus standard percutaneous transluminal angioplasty for the treatment of superficial femoral and popliteal peripheral artery disease: 12-month results from the IN.PACT SFA randomized trial. *Circulation.* 2015;131(5):495-502. <http://dx.doi.org/10.1161/CIRCULATIONAHA.114.011004>. PMID:25472980.
24. Zeller T, Rastan A, Macharzina R, et al. Drug-coated balloons vs. drug-eluting stents for treatment of long femoropopliteal lesions. *J Endovasc Ther.* 2014;21(3):359-68. <http://dx.doi.org/10.1583/13-4630MR.1>. PMID:24915582.
25. TransAtlantic Inter-Society Consensus. Management of peripheral arterial disease (PAD). TransAtlantic Inter-Society Consensus (TASC). Section D: chronic critical limb ischaemia. *Eur J Vasc Endovasc Surg.* 2000;19(Supl A):S144-243. PMID:10957907.
26. Pentecost MJ, Criqui MH, Dorros G, et al. Guidelines for peripheral percutaneous transluminal angioplasty of the abdominal aorta and lower extremity vessels: a statement for health professionals from a Special Writing Group of the Councils on Cardiovascular Radiology, Arteriosclerosis, Cardio-Thoracic and Vascular Surgery, Clinical Cardiology, and Epidemiology and Prevention, the American Heart Association. *J Vasc Interv Radiol.* 2003;14(9 Pt 2):S495-515. [http://dx.doi.org/10.1016/S1051-0443\(07\)61267-6](http://dx.doi.org/10.1016/S1051-0443(07)61267-6). PMID:14514865.
27. Montero-Baker M, Ziomek GJ, Leon L, et al. Analysis of endovascular therapy for femoropopliteal disease with the Supera stent. *J Vasc Surg.* 2016;64(4):1002-8. <http://dx.doi.org/10.1016/j.jvs.2016.04.053>. PMID:27444365.
28. Fowkes FG, Murray GD, Butcher I, et al. Ankle brachial index combined with Framingham Risk Score to predict cardiovascular events and mortality: a meta-analysis. *JAMA.* 2008;300(2):197-208. <http://dx.doi.org/10.1001/jama.300.2.197>. PMID:18612117.

Correspondence

Martin Andreas Geiger
 Universidade Estadual de Campinas – UNICAMP, Hospital de
 Clínicas, Disciplina de Moléstias Vasculares
 Rua Tessália Vieira de Camargo, 126 - Cidade Universitária Zeferino
 Vaz
 CEP 13083-887 - Campinas (SP), Brasil
 Tel: +55 (19) 3521-9450
 E-mail: m.geiger@hc.unicamp.br

Author information

MAG - MSc in Surgery, Universidade Estadual de Campinas (UNICAMP).
 ATG - PhD in Surgery, Universidade Estadual de Campinas (UNICAMP).

Author contributions

Conception and design: MAG, ATG
 Analysis and interpretation: MAG, ATG
 Data collection: MAG
 Writing the article: MAG, ATG
 Critical revision of the article: MAG, ATG
 Final approval of the article*: MAG, ATG
 Statistical analysis: MAG, ATG
 Overall responsibility: MAG

*All authors have read and approved of the final version of the article submitted to *J Vasc Bras*.



Tratamento da doença arterial obstrutiva periférica em território femoropoplíteo com stent primário: análise em até 24 meses

Primary stenting for femoropopliteal peripheral arterial disease: analysis up to 24 months

Martin Andreas Geiger¹ , Ana Terezinha Guillaumon¹

Resumo

Contexto: O stent primário é uma opção de tratamento bem estabelecida para a doença arterial periférica em território femoropoplíteo. Estudos nacionais são escassos. **Objetivos:** Avaliar desfechos clínicos e radiológicos em curto e médio prazo em pacientes classificados como Rutherford 3-6, tratados com o uso de stent em lesões femoropoplíteas. **Métodos:** A análise foi realizada com base em um banco de dados prospectivamente mantido de doentes tratados entre julho de 2012 e julho de 2015. O objetivo primário foi a perviedade. Os objetivos secundários foram melhora na classificação de Rutherford, índice tornozelo/braço, revascularização do vaso-alvo, taxa de salvamento do membro e óbito em até 24 meses. **Resultados:** Foram incluídos 64 pacientes, sendo 61 com lesões TASC II A/B (95%). A taxa de perviedade primária em 6, 12 e 24 meses foi de 95,2%, 79,1% e 57,9%, respectivamente. A análise de regressão de Cox revelou uma menor perviedade em pacientes com doença oclusiva (RR, 6,64, IC 95%, 1,52-28,99, $p = 0,02$), bem como uma perda de perviedade cerca de seis vezes maior em doentes TASC B do que TASC A (RR, 5,95, IC 95%, 1,67-21,3, $p = 0,0061$). Em 12 meses, 90,38% dos doentes permaneceram assintomáticos. A taxa de salvamento do membro em 24 meses foi de 94,3% (IC 95%, 87,9-100%). A ausência de revascularização do vaso-alvo em 24 meses foi de 90,5% (IC 95%, 82,8-98,9%). **Conclusões:** Os resultados foram compatíveis com estudos internacionais, apesar do estágio mais avançado da doença vascular observada em nosso grupo. Piores desfechos foram associados a doença oclusiva e lesões complexas.

Palavras-chave: stents; patência vascular; trombose.

Abstract

Background: Primary stenting is a well-established treatment option for femoropopliteal arterial obstructive disease. There is a shortage of Brazilian studies of the subject. **Objectives:** To evaluate short and mid-term clinical and radiological outcomes in patients classified as Rutherford 3-6 and treated with stenting of femoropopliteal lesions. **Methods:** Analysis based on a prospectively populated database of patients treated from July 2012 to July 2015. The primary endpoint was primary patency. Secondary endpoints were clinical and ankle/brachial index changes. Target Vessel Revascularization, limb salvage rate and death, within a 24-month follow-up period. **Results:** 64 patients were enrolled, including 61 TASC II A / B lesions (95%). The primary patency rates at 6, 12, and 24 months were 95.2%, 79.1% and 57.9%, respectively. Cox regression analysis revealed lower patency rates in patients with occlusive disease (hazard ratio [HR], 6.64; 95% confidence interval [CI], 1.52-28.99, $p = 0.02$), as well as patency loss about 6 times higher in TASC B than in TASC A patients ([HR], 5.95, 95% CI, 1.67-21.3, $p = 0.0061$). At 12 months, 90.38% of the patients remained asymptomatic. The limb salvage rate at 24 months was 94.3% (95% CI, 87.9-100%). Freedom from TVR at 24 months was 90.5% (95% CI 82.8-98.9%). **Conclusions:** Results of primary patency were compatible with international studies, despite the more advanced stage of the vascular disease observed in our group. Occlusive disease and complex lesions were both associated with worse outcomes.

Keywords: stents; vascular patency; thrombosis.

Como citar: Geiger MA, Guillaumon AT. Tratamento da doença arterial obstrutiva periférica em território femoropoplíteo com stent primário: análise em até 24 meses. *J Vasc Bras.* 2019;18:e20160104. <https://doi.org/10.1590/1677-5449.010416>

¹ Universidade Estadual de Campinas – UNICAMP, Hospital de Clínicas, Disciplina de Moléstias Vasculares, Campinas, SP, Brasil.

Fonte de financiamento: Nenhuma.

Conflito de interesse: Os autores declararam não haver conflitos de interesse que precisam ser informados.

Submetido em: Junho 13, 2018. Aceito em: Outubro 16, 2018.

O estudo foi realizado no Hospital de Clínicas, Universidade Estadual de Campinas (UNICAMP), Campinas, SP, Brasil.

■ INTRODUÇÃO

A doença arterial periférica (DAP) afeta quase 12% da população geral, sendo que 20% dos indivíduos têm idade superior a 65 anos¹. Ela é responsável pela diminuição da capacidade funcional do doente, deterioração da qualidade de vida e aumento do risco de perda de membro. Está associada a infarto agudo do miocárdio, acidente vascular cerebral e morte².

Atualmente, tanto as cirurgias abertas quanto as técnicas endovasculares são consideradas opções terapêuticas. Aqueles que defendem a abordagem cirúrgica convencional enfatizam as altas taxas de perviedade em longo prazo e a durabilidade da melhora clínica. No entanto, essa opção terapêutica pode estar relacionada a uma alta morbimortalidade, bem como demandar recursos substanciais. Além disso, tal durabilidade depende diretamente de uma constante vigilância do enxerto, de retornos ambulatoriais frequentes e de exames de imagem como o ultrassom Doppler vascular, além de requerer, muitas vezes, reintervenções repetidas³.

Os defensores da abordagem endovascular, por outro lado, apontam para as baixas taxas de morbimortalidade, menor custo e redução do tempo operatório e de internação, quando comparada à cirurgia convencional. Além disso, mesmo com uma possível falha na abordagem endovascular, uma posterior cirurgia não fica comprometida, ao contrário da cirurgia com pontes, preservando ramos arteriais colaterais⁴.

Os stents representaram uma significativa evolução tecnológica nos últimos anos e sua utilização, anteriormente limitada a intervenções coronarianas, ganhou espaço no território femoropoplíteo. Isso se deve a publicações de estudos controlados e randomizados demonstrando um aumento na perviedade primária das artérias anteriormente angioplastadas apenas com balão⁵.

O foco dos estudos é estabelecer o tratamento com o melhor custo-benefício em relação aos materiais utilizados, como stents, stents farmacológicos, balões farmacológicos ou mesmo outros dispositivos que venham a aumentar a taxa de perviedade do tratamento endovascular. Ressalta-se também que, apesar da grande preocupação no desenvolvimento da técnica endovascular, carecemos ainda de dados epidemiológicos robustos, incluindo fatores de risco, características da doença e do doente, que poderiam vir a ajudar não só na escolha, mas também na otimização do tratamento como um todo.

■ OBJETIVOS

O objetivo primário foi avaliar a perviedade primária da artéria tratada nos doentes com DAP de artéria femoral, submetidos a abordagem

endovascular com o uso de stent, de julho de 2012 a julho de 2015. O objetivo secundário foi avaliar melhora na classificação de Rutherford e no índice tornozelo/braço (ITB), revascularização do vaso-alvo (RVA), taxa de salvamento do membro e óbito durante o acompanhamento em até 24 meses do procedimento. RVA foi considerada qualquer intervenção percutânea ou cirurgia aberta da artéria femoral superficial realizada em razão de perda da perviedade ou recorrência dos sintomas isquêmicos no membro, traduzindo-se como o índice que demonstra a porcentagem de doentes que necessitaram de uma nova RVA.

■ MÉTODO

Trata-se de uma análise longitudinal retrospectiva em centro único, braço único, tendo como base o banco de dados alimentado prospectivamente (estudo longitudinal sob protocolo) de doentes com DAP do Hospital de Clínicas da Universidade Estadual de Campinas (UNICAMP), localizado em Campinas, SP, Brasil. Foram avaliados doentes sintomáticos (Rutherford 3-6) tratados com o uso de stent em território femoropoplíteo entre julho de 2012 e julho de 2015. O território poplíteo foi considerado até P1, que corresponde ao segmento proximal, indo do canal dos músculos adutores até a borda superior da patela. Foram avaliados doentes submetidos a acesso anterógrado e retrógrado com uso de stent S.M.A.R.T. Control™ (Cordis, Miami Lakes, FL, EUA) e Astron Pulsar (Biotronik AG, Buelach, Suíça).

A perviedade primária foi definida como ausência de estenose significativa intra-stent ou oclusão ao ultrassom Doppler ou arteriografia na ausência de qualquer intervenção. Utilizou-se como critério para a definição de estenose intra-stent uma relação de velocidade de pico sistólico maior do que 2.

Critérios de inclusão

Foram incluídos doentes com lesão em artéria femoral superficial tratados com stent, que apresentavam avaliação clínica completa e de imagem no acompanhamento ambulatorial de seguimento, com pelo menos uma das três artérias distais pervias ao exame angiográfico, sem infecção grave nas extremidades.

Critérios de exclusão

Foram excluídos aqueles com doença arterial proximal, ausência de artérias de deflúvio, outras etiologias como trauma, arterites, oclusão arterial aguda e infecções graves de extremidades; cirurgias prévias abertas ou endovasculares de extremidade, alterações no local de acesso vascular, aneurismas ou outras doenças na artéria poplíteia, amputações

infrapatelares, insuficiência renal (*clearance* de creatinina < 30 mL/min), expectativa de vida limitada, coagulopatias, restrições ao uso de antiplaquetários; prontuário incompleto, ausência de caracterização da lesão, assim como ausência de exames de imagem.

As medidas descritivas foram calculadas respeitando o total de doentes avaliáveis em cada variável. Para as variáveis contínuas, foram obtidas as medidas resumo (média, desvio padrão, máximo e mínimo). As variáveis categóricas foram apresentadas em tabelas de frequência (frequência absoluta e relativa). Para análise cruzada, foram feitas tabelas de contingência com frequência absoluta e porcentagem, e o teste qui-quadrado de Pearson foi realizado para a hipótese de independência entre as variáveis.

Para avaliar a sobrevida no período de 2 anos com relação às variáveis perda de perviedade primária, salvamento de membro e ausência de RVA, foi utilizado o estimador de Kaplan-Meier. Para a comparação das estimativas obtidas via Kaplan-Meier entre grupos, foi feito o teste de log-rank para a hipótese de igualdade das curvas.

Para a análise dos dados provenientes do tempo até a perda da perviedade primária com relação a variáveis de interesse, foi ajustado o modelo de regressão de Cox. A seleção das covariáveis foi feita a partir do teste da razão de verossimilhanças parcial. Para checar a suposição de existência de riscos proporcionais, foi utilizado o método gráfico com resíduos padronizados de Schoenfeld, bem como os respectivos testes da proporcionalidade dos riscos associados ao modelo ajustado. Toda a análise estatística foi feita no software R®, versão 3.3.1.

RESULTADOS

Dados populacionais

Entre julho de 2012 e julho de 2015, 92 doentes foram submetidos a abordagem endovascular com implante de stent. Desses, 64 doentes foram incluídos por apresentarem prontuários e dados completos. A idade média dos doentes foi de 68 anos, e 64% eram do sexo feminino. A Tabela 1 apresenta as comorbidades dos doentes estudados. Claudicação limitante (Rutherford 3) estava presente em um doente (2%), dor de repouso (Rutherford 4) em 11 doentes (17%), e lesão trófica (Rutherford 5 e 6) em 52 doentes (81%).

A Tabela 2 apresenta os achados angiográficos em cada grupo antes do implante do stent. Os resultados em 24 meses não estavam disponíveis em 33 doentes. Foi utilizada uma média de um stent implantado por doente. O comprimento médio dos stents implantados foi de 80 mm (variação, 40-150) e o diâmetro médio foi de 5 mm (variação, 4-6).

Dos doentes avaliados, 62,5% apresentavam lesão oclusiva, sendo que, em apenas 21,87%, duas ou mais artérias de deflúvio estavam presentes. A presença de lesão oclusiva esteve associada a piora da perviedade [razão de risco (RR), 6,64; intervalo de confiança (IC) de 95%, 1,52-28,99; $p = 0,02$] (Figura 1). Desses doentes com oclusão, 17% eram TASC A, 42% eram TASC B e 3% eram TASC C. O risco de perda de perviedade em doentes TASC B foi cerca de seis vezes maior se comparados a doentes TASC A (RR, 5,95; IC 95%, 1,67-21,3; $p = 0,0061$) e cerca de nove vezes maior em doentes TASC C se comparados a doentes TASC A (RR, 9,35; IC 95%, 1,86-46,9; $p = 0,0066$) (Figura 2).

Perviedade primária

A perviedade primária foi de 95,2% (IC 95%, 90,1-100%) em 6 meses, de 79,1% (IC 95%, 68,6-91,1%) em 12 meses e de 57,9% (IC 95%, 44,2-76%) em 24 meses. Quanto ao tempo da perda de perviedade, um declínio foi observado até 12 meses do

Tabela 1. Distribuição de acordo com comorbidades.

Comorbidades	n	%
Tabagismo	41	64,06
Hipertensão arterial sistêmica	58	90,62
Diabetes	48	75,00
Doença cardíaca	4	6,25
Doença pulmonar	1	1,56
Doença renal	3	4,69
Dislipidemia	36	56,25

n total = 64 doentes.

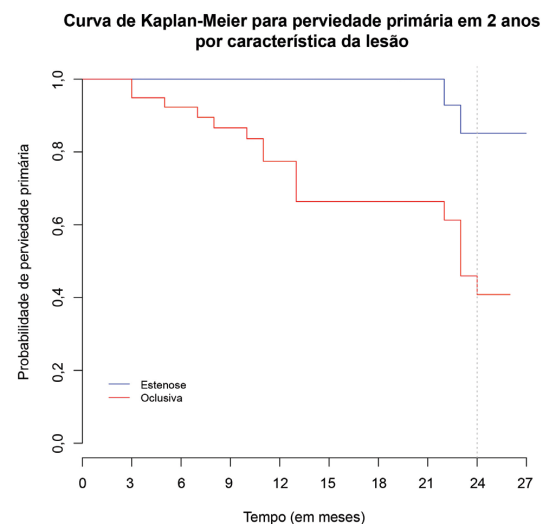


Figura 1. Curva de Kaplan-Meier demonstrando a perviedade primária por característica da lesão ($p = 0,00294$).

Tabela 2. Achados angiográficos pré-operatórios de acordo com a classificação de Rutherford.

Achados angiográficos*	Rutherford				Valor de p
	3	4	5	6	
Total	1 (1,56%)	11 (17,19%) (17,19%)	51 (79,69%) (79,69%)	1 (1,56%)	--
TASC II					0,81
A	1 (1,56%)	6 (9,38%)	25 (39,06%)	0 (0)	
B	0 (0)	4 (6,25%)	24 (37,5%) (37,5%)	1 (1,56%) (1,56%)	
C	0 (0)	1 (1,56%)	2 (3,13%)	0 (0)	
Lesão					0,45
Estenose	1 (1,56%)	5 (7,81%)	18 (28,13%)	0 (0)	
Oclusão	0 (0)	6 (9,38%)	33 (51,56%)	1 (1,56%)	
Runoff					< 0,01
1	0 (0)	7 (10,94%) (10,94%)	42 (65,63%)	1 (1,56%)	
2	0 (0)	4 (6,25%)	9 (14,06%)	0 (0)	
3	1 (1,56%)	0 (0)	0 (0)	0 (0)	

*Os dados categóricos são apresentados como número (%); n total = 64 doentes.

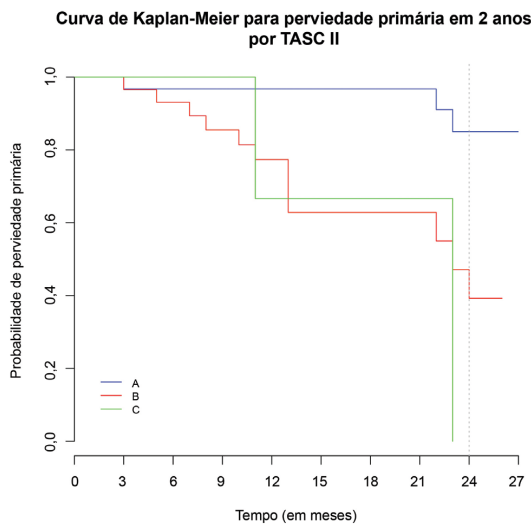


Figura 2. Curva de Kaplan-Meier demonstrando a perviidade primária nos subgrupos ($p = 0,0017$).

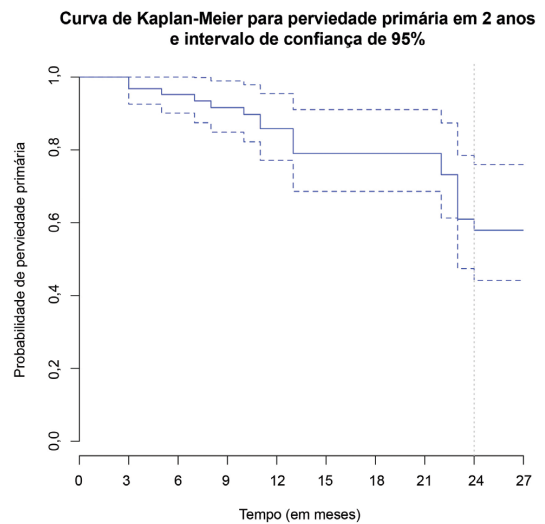


Figura 3. Curva de Kaplan-Meier demonstrando a perviidade primária. As linhas tracejadas indicam o intervalo de confiança de 95%.

procedimento (Figura 3). Na avaliação da perviidade por subgrupos, observou-se uma menor perviidade em doentes TASC B com lesão oclusiva (Figura 4). A perviidade nesse subgrupo foi de 59,3% (IC 95%, 41,5-84,7%) em 12 meses e de 29,6% (IC 95%, 12,4-71,2%) em 24 meses.

Classificação de Rutherford e ITB

Uma melhora de pelo menos uma categoria de DAP de Rutherford foi observada em 12 e 24 meses. Em 12 meses, 90,38% dos doentes avaliados mantiveram-se assintomáticos e, em 24 meses, 87,1% dos doentes mantiveram-se estáveis na mesma categoria na classificação de Rutherford.

O ITB variou, em média, de 0,47 (desvio padrão de 0,15) no pré-operatório para 0,84 [desvio padrão (DP), 0,23] no pós-operatório. Houve uma diminuição

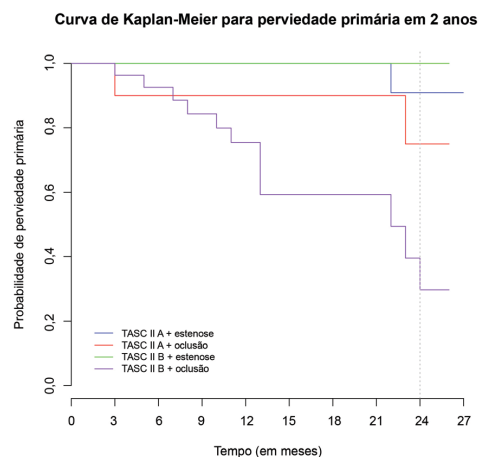


Figura 4. Curva de Kaplan-Meier demonstrando a perviidade primária nos subgrupos ($p = 0,00269$).

progressiva em 12 e 24 meses, com valores de 0,75 (DP, 0,22) e 0,67 (DP, 0,15), respectivamente.

Taxa de amputação e RVA

A taxa de salvamento do membro em 24 meses foi de 94,3% (IC 95%, 87,9-100%). Em 24 meses, ocorreram três amputações maiores decorrentes da evolução da doença. Dois doentes evoluíram a óbito não decorrente da DAP. Cinco doentes foram submetidos a nova revascularização tanto aberta como endovascular. O período de reintervenção foi de 3 a 12 meses após o primeiro procedimento. A ausência de RVA em 24 meses foi de 90,5% (IC 95%, 82,8-98,9%).

Dos doentes que foram submetidos a amputação, um apresentou dor intensa refratária no primeiro mês de pós-operatório associada à infecção. O segundo doente buscou o pronto-socorro após 1 mês com infecção extensa em membro inferior até a coxa.

■ DISCUSSÃO

O uso do stent no território femoropoplíteo é comum em situações com remodelamento elástico da artéria ou dissecções com repercussão hemodinâmica após a angioplastia⁶. Diversos estudos têm demonstrado uma superioridade do stent sobre a angioplastia sem implante de stent, com melhores resultados clínicos e radiológicos em 6 e 12 meses⁷. Estudos nacionais são escassos. Nosso objetivo foi realizar uma revisão dos doentes tratados em nossa instituição acompanhados por até 24 meses, identificando não só características e resultados do nosso tratamento, mas também características do doente com DAP que chega a uma instituição pública nacional para ser tratado.

A maioria dos grandes estudos publicados até o momento incluem em sua casuística doentes com DAOP sintomáticos, apresentando claudicação intermitente como sintoma predominante⁸⁻¹¹. Nesses estudos, observa-se ainda um número significativo de doentes com mais de uma artéria de deflúvio, com impacto direto no resultado de perviedade e RVA. Em contrapartida, notou-se em nossa amostra uma ampla maioria de doentes com isquemia crítica avançada (Rutherford 5 e 6).

A maioria dos doentes que chegam ao Ambulatório de Moléstias Vasculares são oriundos do Sistema Único de Saúde. Carecem de investigação mais detalhada, assim como de uma avaliação prévia mais consistente. São doentes, na sua maioria, tabagistas ativos, hipertensos, diabéticos mal controlados e dislipidêmicos com controle precário de colesterol e triglicérides. Muitos desses doentes, por terem um diagnóstico médico tardio, manifestam a lesão trófica como primeiro sintoma^{10,12}. São doentes já com isquemia crítica, doença avançada e artérias de

deflúvio comprometidas, mal estratificados do ponto de vista cardiológico, renal e pulmonar. Essa constatação fica evidente nos resultados demográficos do nosso estudo. Acreditamos que não exista um diagnóstico e tratamento prévio das comorbidades pulmonares e renais, já que muitos desses doentes são tratados apenas na internação hospitalar.

Optou-se pela escolha do período de até 24 meses de análise com um protocolo de atendimento e registro de doentes tratados no serviço. É inegável que a padronização de stents de nitinol facilitou as comparações e análises realizadas^{13,14}.

Os stents de nitinol surgiram como uma melhoria relacionada à durabilidade e à perviedade da artéria femoral superficial tratada⁵. O nitinol apresenta propriedades únicas, como a capacidade de voltar à sua forma original após a deformação, chamada de memória elástica. Essa característica, unida à biocompatibilidade, tem feito do stent de nitinol o material de escolha¹⁵. Vale ressaltar que todas as revisões sistemáticas sobre o tema analisam de maneira conjunta estudos mais antigos, quando o uso de stent de aço inoxidável ainda era preconizado e discutido. Análises de heterogeneidade são aplicadas. Entretanto, sabe-se que o stent de nitinol, atualmente o material de escolha, apresenta comportamento distinto tanto com relação às características intrínsecas da lesão como às características extrínsecas da artéria femoral¹⁵⁻¹⁷.

Nos doentes avaliados neste estudo, um declínio da perviedade primária foi observado nos 12 primeiros meses. Essa tendência também é apresentada em outros estudos reportados¹⁸⁻²¹.

A hiperplasia miointimal e a estenose intra-stent permanecem sendo o calcanhar de Aquiles da angioplastia com implante de stent. Nos últimos anos, estudos têm avaliado o uso do stent farmacológico, do balão farmacológico e do stent revestido. O objetivo dessas tecnologias alternativas encontra-se na teórica vantagem de inibirem os eventos mencionados, aumentando a perviedade primária²². Observa-se, entretanto, que esses estudos ainda se limitam a avaliar o uso das tecnologias em lesões não complexas e pouco calcificadas^{23,24}.

A perviedade primária observada em nossos doentes apresentou valores similares aos observados na literatura^{12,15,17,18,20}. Atribuímos esse resultado, isto é, a melhor perviedade em 12 meses, ao tipo de lesão tratada. Em nossa amostra, os doentes eram predominantemente TASC A e TASC B; apenas três doentes tratados eram TASC C, conforme a classificação do estudo multicêntrico TASC II^{12,25}. Na comparação por subgrupos, observou-se uma menor perviedade em doentes com lesões oclusivas e mais longas (TASC B).

Atualmente, observa-se uma tendência mundial à abordagem endovascular inicial, independentemente da característica da lesão^{9,26}. Essa verdade, entretanto, respeita características também adotadas em nosso serviço como evitar a liberação de stent em região proximal da artéria femoral superficial, com o risco de se ocluir a artéria femoral profunda, assim como evitar o tratamento com stent em lesões que se estendam além da linha articular do joelho. A região articular é considerada por muitos especialistas como uma área hostil ao tratamento endovascular pela grande mobilidade da artéria poplíteia, que ocasiona estresse do material do stent e quebra, comprometendo a perviedade. Novos stents, com diferente força radial e flexibilidade, têm sido desenvolvidos para uso em região de extrema mobilidade, mas ainda estão sob avaliação de longo prazo²⁷. Consideramos os doentes com acometimento de artéria poplíteia em região articular candidatos à cirurgia aberta.

A abordagem endovascular como primeira escolha pauta-se ainda na justificativa de apresentar correção menos invasiva, menor risco de infecção na ferida operatória, baixas taxas de complicação preservando as áreas doadoras e receptoras da artéria, assim como tempo operatório menor⁷.

Durante o acompanhamento de 12 e 24 meses, os doentes mantiveram a melhora clínica pós-tratamento de 90,38% e 87,1%, respectivamente. Esses resultados são reforçados pela baixa taxa de RVA nos 24 meses avaliados. Atribui-se isso à conduta preconizada no serviço, que estabelece reintervenção no doente apenas quando dois critérios são considerados: recorrência dos sintomas e presença de reestenose no local tratado ao ultrassom. Essa conduta contempla o objetivo primário da revascularização, que é melhorar a sintomatologia do doente e preservar o membro. Em nossa análise, apenas três doentes tiveram seus membros amputados, em decorrência de processos infecciosos avançados nas lesões tróficas em pacientes diabéticos.

O ITB é um importante preditor do acompanhamento da perviedade^{12,25,28}. Sabe-se, entretanto, que muitos doentes apresentam limitação para mensuração desse parâmetro. Enfermos com diabetes melito podem apresentar calcificação das artérias distais dos membros inferiores, resultando em valores elevados. Optamos por avaliar o ITB em termos de acompanhamento, e não de valor absoluto. Os resultados satisfatórios deste estudo acima mencionados apresentam limitações, pois apenas 48% dos doentes originais foram monitorados por 24 meses.

■ CONCLUSÃO

O tratamento da artéria femoral superficial com stent primário permanece sendo uma opção de tratamento com resultados clínicos e radiológicos

bons em curto e médio prazo. Nossos resultados apresentaram-se conforme os descritos em grandes estudos, sendo superiores aos resultados relatados no tratamento somente com angioplastia sem implante de stent. Lesões mais longas, complexas e oclusivas apresentam piores resultados quando tratadas. Entretanto, o objetivo primário do tratamento, que é o salvamento do membro, é alcançado na grande maioria dos casos.

■ REFERÊNCIAS

1. Selvin E, Hirsch AT. Contemporary risk factor control and walking dysfunction in individuals with peripheral arterial disease: NHANES 1999-2004. *Atherosclerosis*. 2008;201(2):425-33. <http://dx.doi.org/10.1016/j.atherosclerosis.2008.02.002>. PMID:18395208.
2. Rooke TW, Hirsch AT, Misra S, et al. 2011 ACCF/AHA focused update of the guideline for the management of patients with peripheral artery disease (updating the 2005 guideline): a report of the American College of Cardiology Foundation/American Heart Association Task Force on Practice Guidelines: developed in collaboration with the Society for Cardiovascular Angiography and Interventions, Society of Interventional Radiology, Society for Vascular Medicine, and Society for Vascular Surgery. *J Vasc Surg*. 2011;54(5):e32-58. <http://dx.doi.org/10.1016/j.jvs.2011.09.001>. PMID:21958560.
3. Adam DJ, Beard JD, Cleveland T, et al. Bypass versus angioplasty in severe ischaemia of the leg (BASIL): multicentre, randomised controlled trial. *Lancet*. 2005;366(9501):1925-34. [http://dx.doi.org/10.1016/S0140-6736\(05\)67704-5](http://dx.doi.org/10.1016/S0140-6736(05)67704-5). PMID:16325694.
4. Fu X, Zhang Z, Liang K, et al. Angioplasty versus bypass surgery in patients with critical limb ischemia-a meta-analysis. *Int J Clin Exp Med*. 2015;8(7):10595-602. PMID:26379849.
5. Nguyen BN, Conrad MF, Guest JM, et al. Late outcomes of balloon angioplasty and angioplasty with selective stenting for superficial femoral-popliteal disease are equivalent. *J Vasc Surg*. 2011;54(4):1051-7.e1. <http://dx.doi.org/10.1016/j.jvs.2011.03.283>. PMID:21636240.
6. Joviliano EE, Piccinato CE, Dellalibera-Joviliano R, Moriya T, Evora PR. Inflammatory markers and restenosis in peripheral percutaneous angioplasty with intravascular stenting: current concepts. *Ann Vasc Surg*. 2011;25(6):846-55. <http://dx.doi.org/10.1016/j.avsg.2011.02.026>. PMID:21620656.
7. Schillinger M, Sabeti S, Loewe C, et al. Balloon angioplasty versus implantation of nitinol stents in the superficial femoral artery. *N Engl J Med*. 2006;354(18):1879-88. <http://dx.doi.org/10.1056/NEJMoa051303>. PMID:16672699.
8. Scheinert D, Schmidt A, Zeller T, et al. German center subanalysis of the LEVANT 2 global randomized study of the Lutonix drug-coated balloon in the treatment of femoropopliteal occlusive disease. *J Endovasc Ther*. 2016;23(3):409-16. <http://dx.doi.org/10.1177/1526602816644592>. PMID:27117972.
9. Stavroulakis K, Torsello G, Manal A, et al. Results of primary stent therapy for femoropopliteal peripheral arterial disease at 7 years. *J Vasc Surg*. 2016;64(6):1696-702. <http://dx.doi.org/10.1016/j.jvs.2016.05.073>. PMID:27575816.
10. Katsanos K, Tepe G, Tsetis D, Fanelli F. Standards of practice for superficial femoral and popliteal artery angioplasty and stenting. *Cardiovasc Intervent Radiol*. 2014;37(3):592-603. <http://dx.doi.org/10.1007/s00270-014-0876-3>. PMID:24722891.

11. Bosiers M, Deloosse K, Callaert J, et al. Results of the Protege EverFlex 200-mm-long nitinol stent (ev3) in TASC C and D femoropopliteal lesions. *J Vasc Surg.* 2011;54(4):1042-50. <http://dx.doi.org/10.1016/j.jvs.2011.03.272>. PMID:21636239.
12. Norgren L, Hiatt WR, Dormandy JA, Nehler MR, Harris KA, Fowkes FG. Inter-society consensus for the management of peripheral arterial disease (TASC II). *J Vasc Surg.* 2007;45(1, Supl S):S5-67. <http://dx.doi.org/10.1016/j.jvs.2006.12.037>. PMID:17223489.
13. Bisdas T, Borowski M, Torsello G, et al. Current practice of first-line treatment strategies in patients with critical limb ischemia. *J Vasc Surg.* 2015;62(4):965-73.e3. <http://dx.doi.org/10.1016/j.jvs.2015.04.441>. PMID:26187290.
14. Geiger M, Deloosse K, Callaert J, Bosiers M. Is there already a place for endovascular treatment of the common femoral artery? *J Cardiovasc Surg.* 2015;56(1):23-9. PMID:25366384.
15. Vardi M, Novack V, Pencina MJ, et al. Safety and efficacy metrics for primary nitinol stenting in femoropopliteal occlusive disease: a meta-analysis and critical examination of current methodologies. *Catheter Cardiovasc Interv.* 2014;83(6):975-83. <http://dx.doi.org/10.1002/ccd.25179>. PMID:23996913.
16. Kasapis C, Henke PK, Chetcuti SJ, et al. Routine stent implantation vs. percutaneous transluminal angioplasty in femoropopliteal artery disease: a meta-analysis of randomized controlled trials. *Eur Heart J.* 2009;30(1):44-55. <http://dx.doi.org/10.1093/eurheartj/ehn514>. PMID:19028778.
17. Acin F, Haro J, Bleda S, Varela C, Esparza L. Primary nitinol stenting in femoropopliteal occlusive disease: a meta-analysis of randomized controlled trials. *J Endovasc Ther.* 2012;19(5):585-95. <http://dx.doi.org/10.1583/JEVT-12-3898R.1>. PMID:23046322.
18. Chowdhury MM, McLain AD, Twine CP. Angioplasty versus bare metal stenting for superficial femoral artery lesions. *Cochrane Database Syst Rev.* 2014;(6):CD006767. PMID:24959692.
19. van der Zaag ES, Legemate DA, Prins MH, Reekers JA, Jacobs MJ. Angioplasty or bypass for superficial femoral artery disease? A randomised controlled trial. *Eur J Vasc Endovasc Surg.* 2004;28(2):132-7. <http://dx.doi.org/10.1016/j.ejvs.2004.04.003>. PMID:15234692.
20. Mwiapatayi BP, Hockings A, Hofmann M, Garbowski M, Sieunarine K. Balloon angioplasty compared with stenting for treatment of femoropopliteal occlusive disease: a meta-analysis. *J Vasc Surg.* 2008;47(2):461-9. <http://dx.doi.org/10.1016/j.jvs.2007.07.059>. PMID:17950563.
21. Schillinger M, Exner M, Mlekusch W, et al. Inflammatory response to stent implantation: differences in femoropopliteal, iliac, and carotid arteries. *Radiology.* 2002;224(2):529-35. <http://dx.doi.org/10.1148/radiol.2241011253>. PMID:12147852.
22. Schillinger M, Haumer M, Schlerka G, et al. Restenosis after percutaneous transluminal angioplasty in the femoropopliteal segment: the role of inflammation. *J Endovasc Ther.* 2001;8(5):477-83. <http://dx.doi.org/10.1177/152660280100800509>. PMID:11718406.
23. Tepe G, Laird J, Schneider P, et al. Drug-coated balloon versus standard percutaneous transluminal angioplasty for the treatment of superficial femoral and popliteal peripheral artery disease: 12-month results from the IN.PACT SFA randomized trial. *Circulation.* 2015;131(5):495-502. <http://dx.doi.org/10.1161/CIRCULATIONAHA.114.011004>. PMID:25472980.
24. Zeller T, Rastan A, Macharzina R, et al. Drug-coated balloons vs. drug-eluting stents for treatment of long femoropopliteal lesions. *J Endovasc Ther.* 2014;21(3):359-68. <http://dx.doi.org/10.1583/13-4630MR.1>. PMID:24915582.
25. TransAtlantic Inter-Society Consensus. Management of peripheral arterial disease (PAD). TransAtlantic Inter-Society Consensus (TASC). Section D: chronic critical limb ischaemia. *Eur J Vasc Endovasc Surg.* 2000;19(Supl A):S144-243. PMID:10957907.
26. Pentecost MJ, Criqui MH, Dorros G, et al. Guidelines for peripheral percutaneous transluminal angioplasty of the abdominal aorta and lower extremity vessels: a statement for health professionals from a Special Writing Group of the Councils on Cardiovascular Radiology, Arteriosclerosis, Cardio-Thoracic and Vascular Surgery, Clinical Cardiology, and Epidemiology and Prevention, the American Heart Association. *J Vasc Interv Radiol.* 2003;14(9 Pt 2):S495-515. [http://dx.doi.org/10.1016/S1051-0443\(07\)61267-6](http://dx.doi.org/10.1016/S1051-0443(07)61267-6). PMID:14514865.
27. Montero-Baker M, Ziomek GJ, Leon L, et al. Analysis of endovascular therapy for femoropopliteal disease with the Supera stent. *J Vasc Surg.* 2016;64(4):1002-8. <http://dx.doi.org/10.1016/j.jvs.2016.04.053>. PMID:27444365.
28. Fowkes FG, Murray GD, Butcher I, et al. Ankle brachial index combined with Framingham Risk Score to predict cardiovascular events and mortality: a meta-analysis. *JAMA.* 2008;300(2):197-208. <http://dx.doi.org/10.1001/jama.300.2.197>. PMID:18612117.

Correspondência

Martin Andreas Geiger
 Universidade Estadual de Campinas – UNICAMP, Hospital de
 Clínicas, Disciplina de Moléstias Vasculares
 Rua Tessália Vieira de Camargo, 126 - Cidade Universitária Zeferino
 Vaz
 CEP 13083-887 - Campinas (SP), Brasil
 Tel.: (19) 3521-9450
 E-mail: m.geiger@hc.unicamp.br

Informações sobre os autores

MAG - MSc em Cirurgia, Universidade Estadual de Campinas
 (UNICAMP).
 ATG - PhD em Cirurgia, Universidade Estadual de Campinas
 (UNICAMP).

Contribuições dos autores

Concepção e desenho do estudo: MAG, ATG
 Análise e interpretação dos dados: MAG, ATG
 Coleta de dados: MAG
 Redação do artigo: MAG, ATG
 Revisão crítica do texto: MAG, ATG
 Aprovação final do artigo*: MAG, ATG
 Análise estatística: MAG, ATG
 Responsabilidade geral pelo estudo: MAG

*Todos os autores leram e aprovaram a versão final
 submetida ao *J Vasc Bras*.