

Submitted: 29.10.2012
Accepted: 28.01.2013

Analiza wyników badań ultrasonograficznych i echokardiograficznych z drugiego i trzeciego trymestru ciąży u płodów z prawidłowym kariotypem i poszerzoną przeziernością karku

Ultrasound and echocardiographic findings obtained in the second and third trimesters of gestation in fetuses with normal karyotype and increased nuchal translucency

Hanna Moczulska, Katarzyna Janiak, Maciej Słodki,
Maria Respondek-Liberska

Zakład Diagnostyki i Profilaktyki Wad Wrodzonych, Instytut Centrum Zdrowia Matki Polki, Łódź, Polska

Adres do korespondencji: Dr n. med. Hanna Moczulska, Zakład Diagnostyki i Profilaktyki Wad Wrodzonych, Instytut Centrum Zdrowia Matki Polki, ul. Rzgowska 281/289, 93-338 Łódź, e-mail: hanna.moczulska@op.pl, tel.: 42 271 11 35

Słowa kluczowe

poszerzenie przezierności karku, prawidłowy kariotyp płodu, echokardiografia płodowa, diagnostyka prenatalna, wrodzona wada serca

Streszczenie

Wstęp: Liczne opracowania dowiodły, że poszerzona przezierność karku wiąże się ze zwiększonym ryzykiem aberracji chromosomowych, ale znacznie mniej analiz odnosi się do dalszych losów płodów z prawidłowym kariotypem. **Celem pracy** było zbadanie ryzyka wystąpienia wad serca i innych wad rozwojowych u płodów z poszerzoną przeziernością karku i prawidłowym wynikiem standardowego badania cytogenetycznego. **Metody:** Przeanalizowano retrospektywnie 5183 badania przeprowadzone u 3376 pacjentek, które zgłosiły się do Zakładu Diagnostyki i Profilaktyki Wad Wrodzonych Instytutu Centrum Zdrowia Matki Polki w Łodzi w okresie od stycznia 2008 do marca 2011 roku w celu wykonania ultrasonograficznych i echokardiograficznych badań prenatalnych. Przeanalizowano wyniki badań wykonanych w drugim i trzecim trymestrze ciąży u płodów z poszerzoną przeziernością karku ≥ 3 mm w pierwszym trymestrze ciąży oraz prawidłowym kariotypem. **Wyniki:** Pięćdziesiąt siedem pacjentek (1,7% analizowanej grupy) spełniło kryteria włączenia do badania. U 31 ciężarnych (54%) stwierdzono wady strukturalne lub anomalie u płodu. Wadę serca rozpoznano u 17 płodów (29,8%). Obserwowano różne wady serca: tetralogię Fallota, ubytek w przegrodzie międzykomorowej, wspólny kanał przedsionkowo-komorowy, przełożenie wielkich naczyń, zespół hipoplazji lewego serca. **Wnioski:** U ponad połowy płodów z poszerzoną przeziernością karku ($NT \geq 3$ mm) i prawidłowym kariotypem w dalszym przebiegu ciąży ujawniały się wady rozwojowe różnych narządów, w tym najczęściej wady serca – izolowane lub towarzyszące innym anomaliom.

Key words

increased nuchal translucency, normal fetal karyotype, prenatal echocardiography, prenatal diagnostics, congenital cardiac defect

Abstract

Introduction: Numerous papers have proven that an increased nuchal translucency is connected with a raised risk of chromosomal aberrations, but few analyses are related to the further state of fetuses with a normal karyotype. **The aim of the study** was to estimate the risk of cardiac defects and other developmental disorders in fetuses with increased nuchal translucency and normal findings of a standard cytogenetic examination. **Methods:** The authors carried out a retrospective analysis of 5183 examinations of 3376 patients who reported to the Department of Diagnosis and Prophylaxis of Congenital Malformations in the Polish Mother's Memorial Hospital in Łódź in the period from January 2008 to March 2011 for prenatal ultrasound and echocardiographic examinations. The authors analyzed the results of the examinations performed in the second and third trimesters of gestation in fetuses with an increased nuchal translucency of ≥ 3 mm in the first trimester and with a normal karyotype. **Results:** Fifty-seven patients (1.7% of the examined group) fulfilled the criteria necessary to be included in the study. In 31 pregnant women (54%) structural defects or anomalies of the fetus were found. Cardiac anomalies were detected in 17 fetuses (29.8%). The authors detected various types of cardiac defects such as tetralogy of Fallot, ventricular septal defect, atrioventricular septal defect, transposition of the great arteries and hypoplastic left heart syndrome. **Conclusions:** In more than half of the fetuses with an increased nuchal translucency (NT ≥ 3 mm) and a normal karyotype, developmental defects of various organs appeared in the further course of pregnancy: mainly heart defects that were either isolated, or accompanied other anomalies.

Wstęp

Przezierność karku (*nuchal translucency*, NT) jest przemijającym obrzękiem tkanki podskórnej w okolicy karku płodu i występuje w pierwszym trymestrze ciąży⁽¹⁾. Przezierność karku ocenia się pomiędzy początkiem 11. a końcem 13. tygodnia ciąży (długość ciemieniowo-siedzeniowa – *crown-rump length*, CRL – 45–84 mm). Po 14. tygodniu ciąży ewentualny obrzęk okolicy karku płodu nazywamy poszerzeniem fałdu karku. Termin *przezierność karku* jest używany niezależnie od tego, czy stwierdzamy przegrody, czy nie i czy jest ograniczony tylko do okolicy karkowej, czy też rozciąga się na całe ciało płodu^(1,2).

Przezierność karku (występująca u każdego płodu) wzrasta wraz z wiekiem ciążowym i długością ciemieniowo-siedzeniową i do jej oceny, celem właściwej interpretacji, należy posługiwać się siatkami centylowymi⁽³⁾.

U prawidłowo rozwijających się płodów po 14. tygodniu ciąży płyn zgromadzony w przezierności karku ulega wchłonięciu. U niektórych płodów może pozostać pod postacią poszerzenia fałdu karku, wodniaka karku lub obrzęku uogólnionego⁽⁴⁾.

Poszerzona przezierność karku wiąże się ze zwiększonym ryzykiem aberracji chromosomowych, dlatego każdej ciężarnej po wykryciu poszerzenia NT proponuje się wykonanie amniopunkcji. Nieprawidłowy kariotyp występuje u około 1/3 płodów z poszerzoną przeziernością karku⁽⁵⁾ – najczęściej rozpoznaje się zespół Downa, Edwardsa, Patau czy zespół Turnera⁽¹⁻³⁾.

W opinii niektórych autorów u płodów z poszerzonym NT i prawidłowym kariotypem istnieje podwyższone ryzyko ujawnienia się, w kolejnych tygodniach ciąży, różnych nieprawidłowości, takich jak obecność wad izolowanych, mnogich czy zespołów genetycznych, jednak według

Introduction

A nuchal translucency (NT) is a transient edema of the subcutaneous tissue in the area of the fetal nucha and occurs in the first trimester of gestation⁽¹⁾. It is evaluated between the beginning of the 11th and the end of the 13th weeks of pregnancy (crown-rump length, CRL – 45–84 mm). After the 14th week of gestation, an edema of the nuchal region is called a thickening of the nuchal fold. The term *nuchal translucency* is used irrespective of whether or not septations are present and whether the edema is limited solely to the nuchal region or extends along the entire body of the fetus^(1,2).

The nuchal translucency (which occurs in every fetus) increases with gestational age and crown-rump length and in order to obtain an adequate interpretation, it should be assessed with the use of a growth chart⁽³⁾.

In normal fetuses, the fluid accumulated in the nuchal translucency undergoes absorption after the 14th week of pregnancy. In some fetuses, however, it may persist as a thickening of the nuchal fold, nuchal cystic hygroma or generalized edema⁽⁴⁾.

An increased nuchal translucency is related to a raised risk of chromosomal aberrations. Therefore, amniocentesis is recommended to each pregnant woman after the detection of an increased NT. An abnormal karyotype is observed in 1/3 of the fetuses with an increased nuchal translucency⁽⁵⁾ – the most commonly diagnosed syndromes being Down, Edwards, Patau or Turner⁽¹⁻³⁾.

According to some authors, the risk that in subsequent weeks of gestation, fetuses with an increased NT and a normal karyotype will develop various anomalies, such as isolated and multiple defects or genetic syndromes, is elevated. However, according to other studies, the

innych opracowań często późniejszy rozwój tych dzieci nie odbiega od normy^(6,7).

Celem pracy było zbadanie ryzyka wystąpienia wad serca i innych wad rozwojowych u płodów z poszerzoną przeziernością karku i prawidłowym wynikiem standardowego badania cytogenetycznego.

Metody

Przeanalizowano retrospektywnie 5183 badania przeprowadzone u 3376 pacjentek, które zgłosiły się do Zakładu Diagnostyki i Profilaktyki Wad Wrodzonych (ZDiPWW) Instytutu Centrum Zdrowia Matki Polki (ICZMP) w Łodzi w okresie od stycznia 2008 do marca 2011 roku w celu wykonania ultrasonograficznych (USG) i echokardiograficznych badań prenatalnych.

Ustalono kryteria włączenia pacjentek do analizy:

1. ciąża pojedyncza;
2. przezierność karku ≥ 3 mm;
3. prawidłowy kariotyp płodu (oceniony na podstawie inwazyjnych badań prenatalnych).

Badanie ultrasonograficzne pierwszego trymestru z oceną NT w większości przypadków było wykonane w innym ośrodku. Tylko udokumentowane badania USG z pierwszego trymestru ciąży (foto lub dokumentacją cyfrową) były wykorzystane do dalszej analizy, po zakwalifikowaniu dokumentacji przez lekarzy z Certyfikatem Fetal Medicine Foundation.

W Zakładzie Diagnostyki i Profilaktyki Wad Wrodzonych ICZMP każda ciężarna miała wykonane co najmniej jedno badanie USG+ECHO powyżej 20. tygodnia ciąży. Badania zostały przeprowadzone za pomocą aparatów USG: GE Voluson 730 Expert i ATL HDI 5000. Dane pacjentek zakodowano i wprowadzono do arkusza kalkulacyjnego z zachowaniem zasad tajemnicy lekarskiej. Anomalie u płodów były stwierdzane w pojedynczym badaniu, ale również analizowane w badaniach kontrolnych.

Analizę statystyczną wykonano za pomocą programu R wersja 2.13.1 (The R Foundation for Statistical Computing, www.r-project.org). Przyjęto poziom istotności statystycznej $p < 0,05$.

Wyniki

Pięćdziesiąt siedem pacjentek (1,7% badanej grupy) spełniło kryteria włączenia do analizy. U 31 pacjentek (54%) ujawniono wady strukturalne lub anomalie u płodu. Mediana dla przezierności karku w tej grupie wynosiła 4,6 mm, średnia 4,72 mm (zakres 3,0–9,4 mm). Rodzaje stwierdzonych nieprawidłowości (zarówno sercowe, jak i pozasercowe) w badanej grupie przedstawia tab. 1.

subsequent development of these fetuses is frequently not anomalous^(6,7).

The aim of this study was to estimate the risk of cardiac defects and other developmental disorders in fetuses with an increased nuchal translucency and normal karyotype.

Methods

The authors carried out retrospective analyses of 5183 examinations performed in 3376 patients who, in order to perform prenatal ultrasound (US) and echocardiographic examination, reported to the Department of Diagnosis and Prophylaxis of Congenital Malformations in the Polish Mother's Memorial Hospital in Łódź in the period from January 2008 to March 2011.

The established criteria for the enrolment of patients to the study were as follows:

1. single pregnancy;
2. nuchal translucency ≥ 3 mm;
3. normal fetal karyotype (evaluated on the basis of invasive prenatal tests).

In most cases, ultrasound scanning with the analysis of the NT in the first trimester was performed in a different center. Only documented US examinations from the first trimester (photographs or digital documentation), after being verified by physicians with the Fetal Medicine Foundation Certificate, were used in further analysis.

In the Department of Diagnosis and Prophylaxis of Congenital Malformations in the Polish Mother's Memorial Hospital in Łódź, at least one US+ECHO examination was performed in each pregnant patient above the 20th week of gestation. The examinations were performed by means of the following US scanners: GE Voluson 730 Expert and ATL HDI 5000. The patients' personal details were encoded and included in the calculation chart preserving the physician-patient privilege of confidentiality. Fetal anomalies were diagnosed in a single scan, but also analyzed during check-up examinations.

The statistical analysis was performed by means of R program, version 2.13.1 (The R Foundation for Statistical Computing, www.r-project.org). The assumed statistical significance level was $p < 0.05$.

Results

Fifty-seven patients (1.7% of the examined group) fulfilled the necessary criteria and were included in the study. In 31 patients (54%), structural defects or anomalies of the fetus were found. The median for the nuchal translucency in this group was 4.6 mm, with the mean value of 4.72 mm (range between 3.0 and 9.4 mm). The types of detected anomalies (both cardiac and extracardiac) in the examined group are presented in table 1.

Lp. No.	Rok badania Year of examination	hbd Weeks of gestation	NT [mm]	Diagnoza kariologiczna Cardiologic diagnosis	Wady i anomalie pozasercowe Extracardiac defects and anomalies
1	2009	13	3,6	Prawidłowa budowa anatomiczna serca <i>Normal heart anatomy</i>	Obustronne poszerzenie miedniczek nerwowych <i>Bilateral pyelectasis</i>
2	2009	13	4,7	Prawidłowa budowa anatomiczna serca + hipertrofia mięśnia sercowego <i>Normal heart anatomy + cardiac hypertrophy</i>	Nieimmunologiczny obrzęk płodu, wodobrzusze, wysięk opłucnowy, wodniak karku <i>Non-immune hydrops fetalis, ascites, pleural effusion, nuchal cystic hygroma</i>
3	2009	11	5,4	Tetralogia Fallota <i>Tetralogy of Fallot</i>	Hipoplazja grasicy, stopa końsko-szpotawa <i>Thymic hypoplasia, congenital talipes equinovarus</i>
4	2009	12	3,7	Pojedyncza komora serca z równoległym odejściem dużych naczyń <i>Single ventricle with parallel origin of the great vessels</i>	
5	2009	12	3	Atrezja zastawki płucnej, ubytek w przegrodzie międzykomorowej <i>Pulmonary atresia, ventricular septal defect</i>	
6	2009	13	5	Stenoza płucna, skorygowane przełożenie wielkich naczyń tętnicznych, ubytek w przegrodzie międzykomorowej, blok serca III <i>Pulmonary stenosis, corrected transposition of the great arteries, ventricular septal defect, complete heart block</i>	
7	2009	12	7	Ubytek w przegrodzie międzykomorowej <i>Ventricular septal defect</i>	Skolioza, bezwodzie, wodniak karku <i>Scoliosis, anhydramnios, nuchal cystic hygroma</i>
8	2009	13	3,2	Hipoplazja prawej komory serca, podwójne, równoległe odejście naczyń znad lewej komory serca, ubytek w przegrodzie międzykomorowej <i>Hypoplasia of the right ventricle, double, parallel origin of the vessels from the left ventricle, ventricular septal defect</i>	Pojedyncza tętnica pępowinowa <i>Single umbilical artery</i>
9	2009	13	6,6	Niedomykalność zastawki płucnej <i>Pulmonary valve regurgitation</i>	Zdwojenie przewodu pokarmowego <i>Gastrointestinal tract duplication</i>
10	2009	12	9,4	Zespół hipoplazji lewego serca <i>Hypoplastic left heart syndrome</i>	Jednostronne poszerzenie miedniczki nerkowej, wodniak jądra <i>Unilateral pyelectasis, hydrocele testis</i>
11	2009	13	3,6	Prawidłowa budowa anatomiczna serca <i>Normal heart anatomy</i>	Torbiele splotów naczyniówkowych <i>Choroid plexus cysts</i>
12	2010	12	3,1	Przełożenie wielkich naczyń tętnicznych, ubytek w przegrodzie międzykomorowej, hipertrofia mięśnia sercowego <i>Transposition of the great arteries, ventricular septal defect, cardiac hypertrophy</i>	
13	2010	12	4,6	Prawidłowa budowa anatomiczna serca <i>Normal heart anatomy</i>	Przepuklina przeponowa, wielowodzie <i>Diaphragmatic hernia, polyhydramnios</i>

Tab. 1. Rodzaje stwierdzonych nieprawidłowości u 31 płodów z poszerzoną przeziernością karkową (mediana dla NT 4,6 mm) i prawidłowym kariotypem

Tab. 1. Types of detected anomalies in 31 fetuses with increased nuchal translucency (median for NT 4.6 mm) and normal karyotype

Lp. No.	Rok badania Year of examination	hbd Weeks of gestation	NT [mm]	Diagnoza kardiologiczna Cardiologic diagnosis	Wady i anomalie pozasercowe Extracardiac defects and anomalies
14	2010	11	4,6	Prawidłowa budowa anatomiczna serca + hipertrofia mięśnia sercowego, kardiomegalia Normal heart anatomy + cardiac hypertrophy, cardiomegaly	
15	2010	12	4,5	Prawidłowa budowa anatomiczna serca Normal heart anatomy	Jednostronne poszerzenie miedniczki nerkowej, wodonercze Unilateral pyelectasis, hydronephrosis
16	2010	12	4,8	Wspólny kanał przedsionkowo-komorowy Atrioventricular septal defect	
17	2010	12	4	Izomeryzm lewostronny, całkowity nieprawidłowy spływ żył płucnych, wspólny kanał przedsionkowo-komorowy, kardiomegalia, blok serca III Left isomerism, totally anomalous pulmonary venous drainage, atrioventricular septal defect, cardiomegaly, complete heart block	Skrócenie kości długich, wielowodzie, obrzęk tkanki podskórnej, wodobrzusze Shortened long bones, polyhydramnios, subcutaneous edema, ascites
18	2010	13	3,8	Prawidłowa budowa anatomiczna serca + wysięk osierdziowy, hipertrofia mięśnia sercowego Normal heart anatomy + pericardial effusion, cardiac hypertrophy	
19	2010	13	7	Prawidłowa budowa anatomiczna serca + niedomykalność zastawki trójdzielnej Normal heart anatomy + tricuspid regurgitation	Nieimmunologiczny obrzęk płodu, wysięk opłucnowy, hipoplazja płuc, wielowodzie Non-immune hydrops fetalis, ascites, pleural effusion, pulmonary hypoplasia, polyhydramnios
20	2010	11	4,6	Podaoortalny ubytek w przegrodzie międzykomorowej z dekstropozycją aorty, kardiomegalia Subaortic ventricular septal defect with an overriding aorta, cardiomegaly	Hipoteloryzm, hipoplazja mózdzku, anomalia małżowiny usznej, atrezja przełyku z przetoką tchawiczo-przełykową, wielowodzie Hypotelorism, cerebellar hypoplasia, auricle anomaly, esophageal atresia with tracheoesophageal fistula, polyhydramnios
21	2010	11	5	Prawidłowa budowa anatomiczna serca + niedomykalność zastawki trójdzielnej Normal heart anatomy + tricuspid regurgitation	Obustronne poszerzenie miedniczek nerkowych Bilateral pyelectasis
22	2010	13	3,2	Prawidłowa budowa anatomiczna serca Normal heart anatomy	Guz/sekwestracja płuca, hipoplazja płuc, hiperplazja nerek Pulmonary lesion/sequestration, pulmonary hypoplasia, renal hypoplasia
23	2010	12	5,5	Izomeryzm lewostronny, wspólny kanał przedsionkowo-komorowy, koarktacja aorty „łagodna”, bradykardia zatokowa Left isomerism, atrioventricular septal defect, "mild" coarctation of the aorta, sinus bradycardia	
24	2010	12	8,7	Prawidłowa budowa anatomiczna serca + hipertrofia mięśnia sercowego Normal heart anatomy + cardiac hypertrophy	

Tab. 1. Rodzaje stwierdzonych nieprawidłowości u 31 płodów z poszerzoną przeziernością karkową (mediana dla NT 4,6 mm) i prawidłowym karyotypem

Tab. 1. Types of detected anomalies in 31 fetuses with increased nuchal translucency (median for NT 4.6 mm) and normal karyotype

Lp. No.	Rok badania Year of examination	hbd Weeks of gestation	NT [mm]	Diagnoza kardiologiczna Cardiologic diagnosis	Wady i anomalie pozasercowe Extracardiac defects and anomalies
25	2010	12	5,1	Atrezja zastawki mitralnej, ubytek w przegrodzie międzykomorowej <i>Mitral atresia, ventricular septal defect</i>	Pojedyncza tętnica pępowinowa, skrócenie kości długich, deformacja kończyn górnych, hipoteloryzm <i>Single umbilical artery, shortened long bones, upper extremity deformation, hypotelorism</i>
26	2011	12	3,6	Ektopia serca, wspólny kanał przedsionkowo-komorowy, podwójne odejście naczyń z prawej komory serca <i>Ectopia cordis, atrioventricular septal defect, double outlet right ventricle</i>	
27	2011	12	3,5	Atrezja zastawki trójdziałnej, pojedyncza komora serca, atrezja zastawki płucnej, równoległe odejście dużych naczyń, kolaterale aortalno-płucne, prawostronny łuk aorty, dodatkowa żyła główna górna lewa <i>Tricuspid atresia, single ventricle, pulmonary atresia, parallel origin of the great vessels, aortopulmonary collateral vessels, right-sided aortic arch, accessory left superior vena cava</i>	Wielowodzie <i>Polyhydramnios</i>
28	2011	12	3,3	Prawidłowa budowa anatomiczna serca <i>Normal heart anatomy</i>	Pojedyncza tętnica pępowinowa <i>Single umbilical artery</i>
29	2008	11	5,4	Tetralogia Fallota <i>Tetralogy of Fallot</i>	Wielowodzie <i>Polyhydramnios</i>
30	2008	14	3,3	Prawidłowa budowa anatomiczna serca <i>Normal heart anatomy</i>	Wytrzewienie <i>Gastroschisis</i>
31	2008	12	3,6	Zespół hipoplazji lewego serca, hipoplazja łuku aorty/przerwany łuk aorty <i>Hypoplastic left heart syndrome, aortic arch hypoplasia/interrupted aortic arch</i>	

Tab. 1. Rodzaje stwierdzonych nieprawidłowości u 31 płodów z poszerzoną przeziernością karkową (mediana dla NT 4,6 mm) i prawidłowym kariotypem

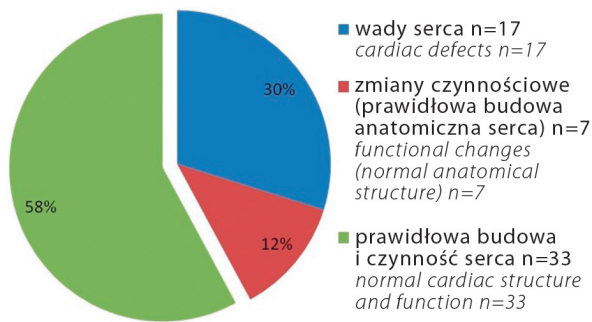
Tab. 1. Types of detected anomalies in 31 fetuses with increased nuchal translucency (median for NT 4.6 mm) and normal karyotype

U 40 płodów stwierdzono prawidłową budowę serca (bez zmian czynnościowych lub ze zmianami czynnościowymi), a u 17 płodów wadę serca, co stanowiło 29,8% badanej grupy. Mediana dla pomiaru przezierności karkowej u płodów z wadą serca wynosiła 4,6 mm, średnia 4,7 mm (zakres 3,0–9,4 mm). U 7 płodów przy prawidłowej budowie anatomicznej serca ujawniono zmiany czynnościowe: hipertrofię mięśnia sercowego (n=4), niedomykalność zastawki trójdziałnej (n=2), niedomykalność zastawki tętnicy płucnej (n=1). Dodatkowo u jednego płodu z hipertrofią mięśnia sercowego obserwowano kardiomegalię, u kolejnego wysięk osierdziowy. Opisanie zmiany czynnościowe są zmianami przejściowo obserwowanymi prenatalnie, w odróżnieniu od najczęściej utrwałonej hipertrofii, która występuje w kardiologii pediatrycznej lub kardiologii dorosłych.

Wady pozasercowe (zarówno u płodów z wadą serca, jak i z prawidłową budową serca) rozpoznano u 20 płodów (35%).

In the case of 40 fetuses, a normal cardiac structure was observed (with or without functional changes) and 17 fetuses (29.8% of the examined group) presented cardiac defects. The median for the nuchal translucency measurement in the group with cardiac defects constituted 4.6 mm, with the mean value of 4.7 mm (range between 3.0 and 9.4 mm). In 7 fetuses with normal anatomic structure, the following functional changes were found: cardiac hypertrophy (n=4), tricuspid insufficiency (n=2) and pulmonary valve insufficiency (n=1). Additionally, one of the fetuses with cardiac hypertrophy was diagnosed with cardiomegaly and another, with pericardial effusion. The discussed functional changes are transient in fetuses, in contrast with the persistent hypertrophy that often occurs in pediatric or adult cardiology.

Extracardiac anomalies (both in fetuses with cardiac defects and with normal cardiac anatomy) were found in 20 fetuses (35%).



Ryc. 1. Wyniki badań echokardiograficznych płodu
Fig. 1. Results of echocardiographic fetal examinations

U 26 płodów (45,6%) stwierdzono prawidłowy rozwój, prawidłową budowę serca, bez anomalii pozasercowych. Mediana dla przezierności karkowej w tej grupie wynosiła 3,6 mm, średnia 3,88 mm (zakres 3,0–5,3 mm).

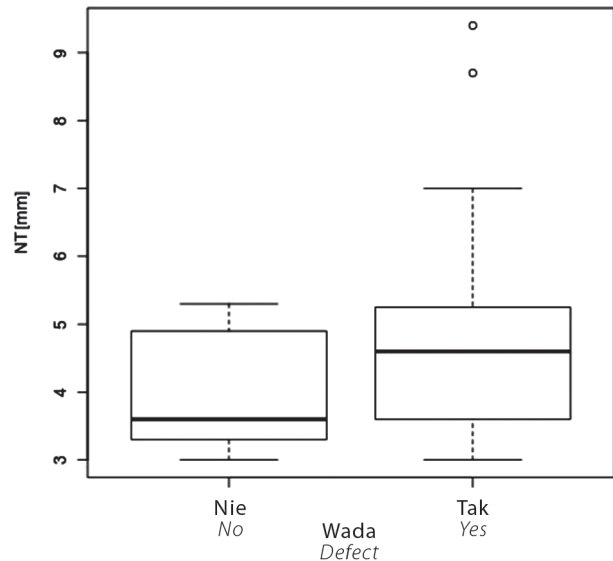
Porównanie mediany i kwartyli dla pomiaru NT u płodów bez wad towarzyszących oraz u płodów, u których stwierdzono wady strukturalne lub inne nieprawidłowości, przedstawia (test Manna-Whitneya, $p < 0,04$).

Omówienie

Przeprowadzona analiza wykazała, że u ponad połowy (54%) płodów z poszerzeniem NT w pierwszym trymestrze i prawidłowym kariotypem uwidoczono – w badaniu ultrasonograficzno-echokardiograficznym przeprowadzonym kilka tygodni później – wadę strukturalną i/lub anomalie czynnościowe u płodu. W podobnej analizie przeprowadzonej w populacji hiszpańskiej obejmującej 171 płodów z prawidłowym kariotypem i poszerzonym NT niekorzystny przebieg ciąży stwierdzono u 37% płodów. Wady strukturalne ujawniono u 21,6% badanych płodów, najczęściej były to wady serca (u 13,5%)⁽⁸⁾.

W badanej populacji strukturalną wadę serca rozpoznano u 17 płodów (29,8%), mediana dla NT w tej grupie wynosiła 4,6 mm. Większość wad serca stanowiły wady złożone, składające się z wielu anomalii. Prenatalne badanie echokardiograficzne w części dotyczącej budowy serca obejmuje ocenę przedsionków, zastawek przedsionkowo-komorowych, komór serca płodu, połączeń komorowo-tętniczych, położenia łuku aorty, śródpiersia płodu, spływ żył płucnych i systemowych; odrębnie oceniane są wskaźniki dotyczące oceny wydolności układu krążenia i zmian czynnościowych^(9–11). W analizowanym materiale w większości obserwowano ciężkie, złożone wady serca.

W dotychczasowych doniesieniach częstość występowania strukturalnej wady serca u płodów z poszerzonym NT i prawidłowym kariotypem oceniano jedynie na około 4,9–7%^(12,13). Były to jednak dane z populacji ogólnej. Specyfika naszego ośrodka polega na tym, że jest



Ryc. 2. Porównanie mediany i kwartyli dla pomiaru NT u płodów bez wad towarzyszących ($n=26$) oraz u płodów, u których stwierdzono wady strukturalne lub inne nieprawidłowości ($n=31$) (test Manna-Whitneya, $p < 0,04$)

Fig. 2. Comparison of the median and quartile for NT measurement in fetuses without accompanying defects ($n=26$) and in those with detected structural defects or other anomalies ($n=31$) (Mann-Whitney U test, $p < 0.04$)

Twenty-six fetuses (45.6%) presented normal development, correct heart structure and no extracardiac anomalies. The median for the nuchal translucency in this group was 3.6 mm, with a mean value of 3.88 mm (range between 3.0 and 5.3 mm).

The comparison of the median and quartile for the NT measurement in fetuses without accompanying defects and in those with detected structural abnormalities or other anomalies, is presented in fig. 2 (Mann-Whitney U test, $p < 0.04$).

Discussion

The conducted analysis shows that more than a half of fetuses (54%) with an increased NT in the first trimester and with a normal karyotype developed a structural defect and/or functional anomaly, as revealed in the ultrasound/echocardiographic examination performed several weeks later. In a similar study conducted among the Spanish population on the basis of 171 fetuses with a normal karyotype and an increased NT, an unfavorable course of pregnancy was observed in 37% of the subjects. Structural abnormalities were diagnosed in 21.6% of the examined fetuses. The most common abnormalities, seen in 13.5% of all fetuses, were cardiac defects⁽⁸⁾.

In the examined population, structural heart defects were detected in 17 fetuses (29.8%); the median for the NT in this group constituted 4.6 mm. Most of the cardiac defects were complex and consisted of numerous anomalies. When

to kardiologiczny ośrodek referencyjny (niewykonyjący badań przesiewowych), bardzo dobrze skupiający różnego rodzaju patologie, co decyduje o naszym dużym doświadczeniu, znacznie większym niż ośrodków wykonujących badania przesiewowe.

Z analizy wyników badań echokardiograficznych płodów z prawidłowym kariotypem w dwóch ośrodkach referencyjnych (o podobnej do naszego strukturze) w Wielkiej Brytanii wynika, że poszerzenie NT występowało prawie u połowy płodów z wrodzoną wadą serca (47%), a zatem wyniki te były zbliżone do naszych⁽¹⁴⁾.

Dotychczasowe obserwacje wskazują, że ryzyko wystąpienia wady serca u płodu wzrasta wraz z szerokością NT⁽¹²⁾. W przypadku NT równego lub mniejszego niż 3,5 mm częściej występują wady przegrodowe (czyli wspólny kanał przedsionkowo-komorowy lub ubytki przegrody międzykomorowej)⁽¹²⁾. Z punktu widzenia kardiologii prenatalnej nie ma u płodu ubytku przegrody międzyprzedsionkowej typu *ostium secundum* (zachowanie przepływu na tym poziomie warunkuje prawidłowy rozwój płodu). Z kolei gdy NT przekracza 3,5 mm, nie obserwuje się zależności pomiędzy rodzajem stwierdzanych wad serca a wartością NT⁽¹²⁾. W przeprowadzonym badaniu nie stwierdzono jednej dominującej wady serca u płodów z poszerzeniem NT i prawidłowym kariotypem.

Nasze dane wskazują, że u płodów z poszerzeniem NT ryzyko wystąpienia wady serca jest dużo większe, niezależnie od kariotypu płodu. Z tego względu u każdego płodu z poszerzeniem NT należy wykonać badanie echokardiograficzne w ośrodku referencyjnym. Obecnie pierwsze badanie serca u płodu można przeprowadzić w pierwszym trymestrze ciąży⁽¹⁵⁻¹⁸⁾. Czułość i specyficzność takiego badania zależą od doświadczenia ośrodka wykonującego, a także od badanej populacji⁽¹⁹⁾. Czułość i specyficzność badania echokardiograficznego w pierwszym trymestrze ciąży, obliczone na podstawie analizy wyników dziesięciu prac (obejmujących łącznie 1243 wyniki badań), wynoszą odpowiednio 85% i 99%⁽²⁰⁾. Należy jednak podkreślić rolę badania echokardiograficznego w 20. tygodniu ciąży. Badanie wykonane w tym okresie ciąży charakteryzuje się nawet 95% czułością⁽²¹⁾. Niektóre wady serca mogą ujawnić się dopiero w drugim, a nawet trzecim trymestrze ciąży, dlatego badanie echokardiograficzne przeprowadzone w pierwszym trymestrze nie może zastąpić badania wykonanego w 18.-20. tygodniu ciąży.

W przeprowadzonym badaniu wady pozasercowe stwierdzono u 20 płodów (35%). Opisywano wcześniej liczne wady pozasercowe, które wykazują związek z poszerzeniem NT: *body stalk anomaly*, przepuklina przeponowa, przepuklina pępowinowa, olbrzymi pęcherz moczowy, wady układu szkieletowego, obrzęk płodu oraz liczne zespoły wad genetycznych^(2,6,7,22-25).

W analizowanej grupie przepuklina przeponowa wystąpiła tylko u jednego płodu. U pojedynczego płodu stwierdzono atreżję przelyku z przetoką tchawiczo-przelykową, wielowodziem, anomalią małżowiny usznej, hipoplazją

examinating the cardiac structure, prenatal echocardiography encompasses the assessment of the atria, atrioventricular valves, fetal ventricles, ventriculoarterial connections, location of the aortic arch, fetal mediastinum and pulmonary and systemic venous drainage. The indicators of circulatory system sufficiency and functional changes are assessed separately⁽⁹⁻¹¹⁾. In the analyzed material, the majority of cardiac defects were severe and complex.

Previous studies estimate the incidence of structural cardiac defects in fetuses with an increased NT and a normal karyotype to be approximately 4.9-7%^(12,13). However, these results concern the general population. It needs to be added that our center is a cardiologic reference center where screening tests are not performed and this constitutes its specific character. It focuses on various pathologies and therefore, has greater experience, much greater than the centers which perform screening tests.

The analysis of echocardiographic examinations of fetuses with a normal karyotype, which was performed in two reference centers in Great Britain (with the structure similar to our center), gave similar results to the ones quoted in this paper. The analysis followed that an increased NT occurred in nearly a half of the fetuses with a congenital heart defect (47%)⁽¹⁴⁾.

The observations made so far indicate that the risk of a cardiac defect in a fetus increases together with the thickness of the NT⁽¹²⁾. In the case of a NT that is equal or lower than 3.5 mm, septal defects occur more frequently (such as atrioventricular septal defect or ventricular septal defect)⁽¹²⁾. From the point of view of prenatal cardiology, the *ostium secundum* type of atrial septal defect does not occur in fetuses: maintaining the correct flow at this level determines the appropriate fetal development. However, when the NT exceeds 3.5 mm, the connection between the type of detected cardiac defects and the NT value is no longer observed⁽¹²⁾. The study discussed herein does not show a single dominant cardiac defect in fetuses with an increased NT and a normal karyotype.

According to our data, the fetuses with an increased NT are burdened with much greater risk of developing cardiac defects irrespective of their karyotypes. Therefore, echocardiographic examination performed in a reference center should be conducted in each fetus with an increased NT. At present, the first cardiac examination in a fetus may be performed in the first trimester of gestation⁽¹⁵⁻¹⁸⁾. The sensitivity and specificity of such an examination depend on the experience of the center which performs the test as well as on the examined population⁽¹⁹⁾. The sensitivity and specificity of echocardiographic examination in the first trimester were calculated on the basis of ten studies (which encompass 1243 examinations altogether) and constitute 85% and 99% respectively⁽²⁰⁾. However, the role of echocardiography in the 20th week of pregnancy should also be emphasized. The examination conducted in this period of gestation is characterized by a high sensitivity value of up to 95%⁽²¹⁾. What is more, some cardiac defects may reveal themselves in the second or even the third trimester of

mózdzku i hipoteloryzmem oraz wadą serca pod postacią ubytku w przegrodzie międzykomorowej. U pojedynczych płodów w naszej serii przypadków wystąpiły wytrzewienie, wodonercze, hipoplazja płuc. U 4 płodów stwierdzono poszerzone miedniczki nerkowe (definiowane jako wymiar przednio-tylny miedniczki nerkowej równy 5–10 mm). U 2 płodów wystąpił obrzęk nieimmunologiczny z wysiękiem do jam opłucnowej i otrzewnowej.

U wszystkich płodów objętych analizą występował prawidłowy karyotyp, co nie wyklucza wielu zespołów genetycznych, którym może towarzyszyć poszerzenie NT. U niektórych płodów z badanej grupy występowały wady serca i wady pozasercowe, które mogły sugerować obecność zespołu DiGeorge'a u płodu. Do takich wad zaliczamy wady stożka naczyniowego (tetralogia Fallota, wspólny pień tętnicy, przełożenie wielkich pni tętniczych, odejście obu tętnic z prawej komory, tetralogia Fallota z atrezią zastawki tętnicy płucnej czy przerwanie łuku aorty). Z wad pozasercowych należy wymienić hipoplazję grasicy, rozszczep wargi/podniebienia, wady nerek, kończyn, cewy nerwowej⁽²⁶⁾.

W przeprowadzonej analizie punkt odcięcia wymiaru NT przyjęto jako wymiar ≥ 3 mm. NT wzrasta wraz ze wzrostem wymiaru CRL. Dziewięćdziesiąty piąty percentyl na początku 11. tygodnia wynosi 2,2 mm, pod koniec 13. tygodnia 2,8 mm. Dziewięćdziesiąty dziewiąty percentyl nie zmienia się znacząco z wymiarem CRL i wynosi 3,5 mm⁽³⁾. W pracy Orvos i wsp. przyjęty punkt odcięcia dla $NT \geq 3$ mm pozwolił na rozpoznanie ponad połowy wad serca u płodów⁽²⁷⁾. Również w doniesieniu Nicolaidesa i wsp. punkt odcięcia przyjęto jako wymiar $NT \geq 3$ mm⁽¹⁾.

Podsumowując, poszerzenie NT u płodów z prawidłowym karyotypem może wynikać z obecności wad towarzyszących, głównie wad serca.

Ciekawą mogłaby być analiza statystyczna porównująca szerokość przezierności karku w poszczególnych podgrupach wad rozwojowych. Jednakże ze względu na małą liczbę przypadków w podgrupach analiza statystyczna daje mało wiarygodne wyniki, dlatego nie zostały one przedstawione.

Niewątpliwie wartościowe mogłoby być również porównanie częstości występowania wad rozwojowych z częstością ich występowania w grupie płodów z prawidłową przeziernością karku i prawidłowym karyotypem – niestety, w większości przypadków nie ma wskazań klinicznych do wykonania inwazyjnych badań cytogenetycznych u płodów z prawidłową wartością NT.

Wnioski

Płody z poszerzoną przeziernością karku ($NT \geq 3$ mm) i prawidłowym karyotypem powinny być zaliczone do grupy ciąży wysokiego ryzyka, w których należy dążyć do przeprowadzenia jak najwcześniejszych szczegółowych badań echokardiograficznych w kolejnych tygodniach ciąży, pod kątem potwierdzenia prawidłowej budowy serca lub wykrycia wady serca.

pregnancy. Therefore, an examination in the first trimester may not replace the one conducted in the 18th–20th weeks of gestation.

In the conducted examination, extracardiac defects were observed in 20 fetuses (35%). Above, numerous extracardiac anomalies were mentioned that are connected with an increased NT such as: body stalk anomaly, diaphragmatic hernia, umbilical hernia, megacystis, skeletal system defects, hydrops fetalis as well as numerous syndromes of congenital defects^(2,6,7,22–25).

In the analyzed group, diaphragmatic hernia occurred in only one case. One fetus presented with esophageal atresia with tracheoesophageal fistula, polyhydroamniosis, auricle anomaly, cerebellar hypoplasia and hypotelorism as well as a cardiac anomaly namely, ventricular septal defect. In single fetuses, gastroschisis, hydronephrosis and pulmonary hypoplasia were observed incidentally. Moreover, 4 fetuses demonstrated increased renal pelvis (defined as an antero-posterior dimension of the renal pelvis equal to 5–10 mm). Finally, in 2 fetuses, non-immune edema with the pleural and peritoneal effusion was observed.

All analyzed fetuses had a normal karyotype, which, however, does not exclude genetic syndromes that may be accompanied by an increased NT. Some fetuses from the analyzed group presented cardiac and extracardiac abnormalities which might have been suggestive of DiGeorge syndrome. Such anomalies include conotruncal heart malformations: tetralogy of Fallot, persistent truncus arteriosus, transposition of the great arteries, double outlet right ventricle, tetralogy of Fallot with pulmonary atresia or interrupted aortic arch. The extracardiac defects encompassed: thymic hypoplasia, cleft lip/palate as well as defects of the kidneys, extremities and neural tube⁽²⁶⁾.

In the conducted analysis the cut-off point of the NT value was ≥ 3 mm. The NT increases together with the CRL. The 95th percentile at the beginning of the 11th week constitutes 2.2 mm and at the end of the 13th week – 2.8 mm. The 99th percentile does not undergo significant changes with the CRL and constitutes 3.5 mm⁽³⁾. In the study of Orvos *et al.*, the assumed cut-off point for $NT \geq 3$ allowed more than half of fetal cardiac defects to be diagnosed⁽²⁷⁾. The cut-off point used by Nicolaides *et al.* also constituted $NT \geq 3$ mm⁽¹⁾.

To conclude, an increased NT in fetuses with a normal karyotype may result from the presence of accompanying defects, mainly involving the heart.

A statistical analysis comparing the values of the nuchal translucency in particular subgroups of developmental defects would be an interesting study. Nevertheless, due to a small number of subjects in the subgroups, the statistical analysis would not provide reliable results. Therefore, such an analysis was not performed.

A comparison of the incidence of developmental defects with the frequency of their occurrence in fetuses with a normal nuchal translucency and a normal karyotype

Konflikt interesów

Autorzy nie zgłaszają żadnych finansowych ani osobistych powiązań z innymi osobami lub organizacjami, które mogłyby negatywnie wpłynąć na treść publikacji oraz rościć sobie prawo do tej publikacji.

Piśmiennictwo/References

- Nicolaides KH, Azar G, Byrne D, Mansur C, Marks K: Fetal nuchal translucency: ultrasound screening for chromosomal defects in first trimester of pregnancy. *BMJ* 1992; 304: 867–869.
- Nicolaides KH, Węgrzyn P: Badanie ultrasonograficzne między 11⁺⁰–13⁺⁶ tygodniem ciąży. Termedia, Poznań 2004.
- Snijders RJM, Noble P, Sebire N, Souka A, Nicolaides KH: UK multi-centre project on assessment of risk of trisomy 21 by maternal age and fetal nuchal-translucency thickness at 10–14 weeks of gestation. *Fetal Medicine Foundation First Trimester Screening Group. Lancet* 1998; 352: 343–346.
- Nicolaides KH, Azar G, Snijders RJ, Gosden CM: Fetal nuchal oedema: associated malformations and chromosomal defects. *Fetal Diagn Ther* 1992; 7: 123–131.
- Kornacki J, Ziółkowska K, Goździewicz T, Skrzypczak J: Wyniki badań cytogenetycznych u płodów z poszerzeniem przezierności karkowej. *Ginekol Pol* 2012; 83: 189–193.
- Souka AP, Von Kaisenberg CS, Hyett JA, Sonek JD, Nicolaides KH: Increased nuchal translucency with normal karyotype. *Am J Obstet Gynecol* 2005; 192: 1005–1021.
- Bilardo CM, Müller MA, Pajkrt E, Clur SA, van Zalen MM, Bijlsma EK: Increased nuchal translucency thickness and normal karyotype: time for parental reassurance. *Ultrasound Obstet Gynecol* 2007; 30: 11–18.
- Mula R, Goncá A, Bennásar M, Arigita M, Meler E, Nadal A *et al.*: Increased nuchal translucency and normal karyotype: perinatal and pediatric outcomes at 2 years of age. *Ultrasound Obstet Gynecol* 2012; 39: 34–41.
- Respondek-Liberska M (red.): *Kardiologia prenatalna dla położników i kardiologów dziecięcych*. Wyd. 1, Wydawnictwo Czelej, Lublin 2006.
- Szymkiewicz-Dangel J: *Kardiologia płodu. Zasady diagnostyki i terapii*. Wyd. 1, Ośrodek Wydawnictw Naukowych, Poznań 2007.
- Niszczota CS, Koleśnik A: Rozwój i morfologia kliniczna prawidłowego serca płodu i dziecka. Sekwencyjna analiza segmentalna serca z wadą wrodzoną. *Pediatr Pol* 2012; 87: 78–90.
- Clur SA, Mathijssen IB, Pajkrt E, Cook A, Laurini RN, Ottenkamp J *et al.*: Structural heart defects associated with an increased nuchal translucency: 9 years experience in a referral centre. *Prenat Diagn* 2008; 28: 347–354.
- Ghi T, Huggon IC, Zosmer N, Nicolaides KH: Incidence of major structural cardiac defects associated with increased nuchal translucency but normal karyotype. *Ultrasound Obstet Gynecol* 2001; 18: 610–614.
- Vogel M, Sharland GK, McElhinney DB, Zidere V, Simpson JM, Miller OI *et al.*: Prevalence of increased nuchal translucency in fetuses with congenital cardiac disease and a normal karyotype. *Cardiol Young* 2009; 19: 441–445.
- Persico N, Moratalla J, Lombardi CM, Zidere V, Allan L, Nicolaides KH: Fetal echocardiography at 11–13 weeks by transabdominal high-frequency ultrasound. *Ultrasound Obstet Gynecol* 2011; 37: 296–301.
- Huggon IC, Ghi T, Cook AC, Zosmer N, Allan LD, Nicolaides KH: Fetal cardiac abnormalities identified prior to 14 weeks' gestation. *Ultrasound Obstet Gynecol* 2002; 20: 22–29.
- Własienko P, Hamela-Olkowska A, Jalinik K, Dangel J: The possibility of cardiovascular system evaluation in fetuses at 11.0 to 13.6 weeks of gestation in a reference perinatal cardiology centre. *Ginekol Pol* 2009; 80: 268–273.
- Allan LD: The mystery of nuchal translucency. *Cardiol Young* 2006; 16: 11–17.
- Rasiah SV, Publicover M, Ewer AK, Khan KS, Kilby MD, Zamora J: A systematic review of the accuracy of first-trimester ultrasound examination for detecting major congenital heart disease. *Ultrasound Obstet Gynecol* 2006; 28: 110–116.
- would undoubtedly constitute another valuable study. Unfortunately, in the majority of cases, there are no clinical indications for invasive cytogenetic examinations in fetuses with a correct NT.

Conclusions

The fetuses with an increased nuchal translucency (NT \geq 3 mm) and a normal karyotype should be included in the high-risk pregnancy group, where it is necessary to perform detailed echocardiographic examinations in subsequent weeks of gestation in order to confirm a correct cardiac structure or detect its defect.

Conflict of interest

Authors do not report any financial or personal links with other persons or organizations, which might affect negatively the content of this publication and/or claim authorship rights to this publication.

- Comas Gabriel C, Galindo A, Martínez JM, Carrera JM, Gutiérrez-Laraya F, de la Fuente P *et al.*: Early prenatal diagnosis of major cardiac anomalies in a high-risk population. *Prenat Diagn* 2002; 22: 586–593.
- Meyer-Wittkopf M, Cooper S, Sholler G: Correlation between fetal cardiac diagnosis by obstetric and pediatric cardiologist sonographers and comparison with postnatal findings. *Ultrasound Obstet Gynecol* 2001; 17: 392–397.
- Brown RN, Nicolaides KH: Increased fetal nuchal translucency: possible association with esophageal atresia. *Ultrasound Obstet Gynecol* 2000; 15: 531–532.
- Syngelaki A, Chelemen T, Dagklis T, Allan L, Nicolaides KH: Challenges in the diagnosis of fetal non-chromosomal abnormalities at 11–13 weeks. *Prenat Diagn* 2011; 31: 90–102.
- Scott F, Evans J, McLennan A: Perinatal outcome in fetuses with extremely large nuchal translucency measurement. *Aust N Z J Obstet Gynaecol* 2009; 49: 254–257.
- Baldassarre G, Mussa A, Dotta A, Banaudi E, Forzano S, Marinosci A *et al.*: Prenatal features of Noonan syndrome: prevalence and prognostic value. *Prenat Diagn* 2011; 31: 949–954.
- Bretelle F, Beyer L, Pellissier MC, Missirian C, Sigaudy S, Gamarre M *et al.*: Prenatal and postnatal diagnosis of 22q11.2 deletion syndrome. *Eur J Med Genet* 2010; 53: 367–370.
- Orvos H, Wayda K, Kozinszky Z, Katona M, Pál A, Szabó J: Increased nuchal translucency and congenital heart defects in euploid fetuses. The Szeged experience. *Eur J Obstet Gynecol Reprod Biol* 2002; 101: 124–128.