

Hybrid treatment for lower limb revascularization in a patient with vascular graft infection: a case report

Tratamento híbrido para revascularização de membro inferior em paciente com infecção de prótese vascular: relato de caso

Eduardo Lichtenfels¹ , Nilon Erling Junior¹, Newton Roesch Aerts¹, Andre Silvestri Reitz da Costa¹

Abstract

Patients with severe arterial obstructive disease and critical limb ischemia associated with vascular graft infection have elevated morbidity and mortality rates and are at high risk of limb loss. We present the case of a 76-year-old male patient with left lower limb critical ischemia and a femoropopliteal vascular graft infection. We used a hybrid treatment approach with an open surgical approach to the inguinal and popliteal regions and used the vascular prosthesis as endovascular access for direct recanalization of the superficial femoral artery, because the long occlusion and extensive calcification had frustrated initial attempts at endovascular treatment. After endovascular recanalization, the infected graft was removed. Used in conjunction with open surgery, advances in endovascular techniques and materials offer new solutions for patients when usual procedures fail.

Keywords: prosthesis-related infection; endovascular procedures; limb salvage.

Resumo

Pacientes portadores de doença arterial obstrutiva periférica com isquemia crítica do membro associada a infecção de prótese vascular apresentam elevadas taxas morbimortalidade e alto risco de perda do membro. Apresentamos o caso de um paciente masculino de 76 anos com isquemia crítica do membro inferior esquerdo associada a infecção de prótese vascular femoropoplíteia. Utilizamos abordagem híbrida para o tratamento com acesso cirúrgico das regiões inguinais e poplíteas, sendo a prótese vascular utilizada como acesso endovascular para recanalização direta da artéria femoral superficial devido a obstrução longa e extensa calcificação, que impediram as tentativas iniciais de tratamento endovascular. Após a recanalização endovascular, a prótese infectada foi retirada. O avanço das técnicas e materiais endovasculares em associação com a cirurgia aberta permitem novas soluções para pacientes quando os procedimentos habituais falham.

Palavras-chave: infecção de prótese; procedimentos endovasculares; salvamento de membro.

How to cite: Lichtenfels E, Erling Junior N, Aerts NR, Costa ASR. Hybrid treatment for lower limb revascularization in a patient with vascular graft infection: a case report. *J Vasc Bras.* 2022;21:e20210178. <https://doi.org/10.1590/1677-5449.202101912>

¹ Universidade Federal de Ciências da Saúde de Porto Alegre – UFCSPA, Porto Alegre, RS, Brasil.

Financial support: None.

Conflicts of interest: No conflicts of interest declared concerning the publication of this article.

Submitted: October 13, 2021. Accepted: February 10, 2022.

The study was carried out at Irmandade da Santa Casa de Misericórdia de Porto Alegre (ISCOMPA), Porto Alegre, RS, Brazil.



Copyright© 2022 The authors. This is an Open Access article distributed under the terms of the Creative Commons Attribution License, which permits unrestricted use, distribution, and reproduction in any medium, provided the original work is properly cited.

■ INTRODUCTION

Patients with severe arterial occlusive disease involving critical ischemia in the lower limbs and occlusive disease at multiple levels have increasingly benefited from hybrid procedures, i.e., use of endovascular techniques in conjunction with open surgery. Several hybrid techniques have been used successfully over the years, the most common being use of endovascular procedures to treat obstructions proximal to the aortoiliac segment in conjunction with infrainguinal bypass.¹⁻⁷

However, there is a group of patients in whom endovascular procedures are unsuccessful because of difficulties obtaining vascular access or related to obstructions caused by extensive calcification of the vessel. In such patients, classic arterial bypass surgery may be a treatment option. For patients in whom a bypass constructed with a synthetic graft shows signs of infection and must be removed, it is necessary to employ complex procedures to avoid loss of the limb.

This case report was approved by the Ethics Committee at the Irmandade da Santa Casa de Misericórdia de Porto Alegre (ISCMPA), decision number 4.960.071.

■ CASE DESCRIPTION

The patient was a 76-year-old male admitted to a vascular unit with critical ischemia of the left lower limb, with femoral pulse present and ulceration with central necrosis of the distal anterolateral aspect of the leg (Rutherford class 5). The patient's previous medical history included myelofibrosis associated with splenomegaly, thrombocytopenia, and chronic anemia, hypertensive heart disease, and liver disease associated with esophageal varices.

Preoperative angiotomography showed the aortoiliac segment with extensive calcified plaques and luminal reduction less than 50%; patent common femoral artery with extensive calcified plaques; superficial femoral artery with extensive calcified plaques and proximal occlusion with recirculation through the proximal popliteal artery; patent popliteal artery with extensive calcified plaques and areas of luminal reduction; patent tibioperoneal trunk with calcified plaques and distal stenosis; patent fibular artery with proximal stenosis; and occluded tibial arteries (Figure 1).

The first attempt to employ endovascular treatment to recanalize the chronic occlusions of the superficial femoral artery and popliteal artery was unsuccessful. As the limb ischemia was progressing unfavorably, it was decided to conduct infrainguinal revascularization with a femoropopliteal bypass, constructed with a

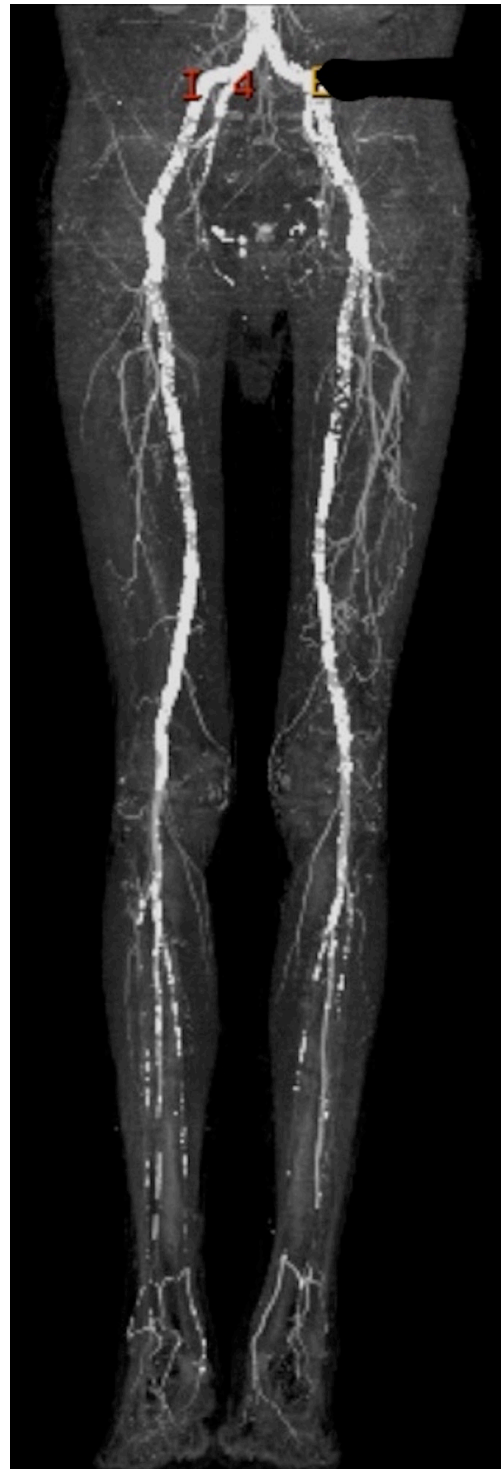


Figure 1. Preoperative angiotomography.

polytetrafluoroethylene (PTFE) graft because there was no adequate autologous graft material (vein). Endarterectomy of the common femoral artery was performed, because of the extensive circumferential

calcification of the artery wall and presence of eccentric atherosclerotic plaques, combined with deep femoral arterioplasty. Proximal and distal flows were controlled using an embolectomy catheter because the calcifications prevented arterial clamping.

On the eighth postoperative day, the patient complained of discomfort in the left thigh, nausea, and lack of appetite and had leukocytosis and fever. The limb remained warm and femoral and popliteal pulses were present. Blood cultures were negative. Treatment with wide spectrum intravenous antimicrobials was started. Ultrasonography showed an anechoic collection around the graft in the proximal third of the thigh, measuring 3.0 x 0.7 cm and two other collections in the distal third of the thigh, measuring 2.3 x 1.5 cm and 1.8 x 1.3 cm. On the tenth postoperative day, the patient's clinical status had worsened and he had significant signs of inflammation in the thigh.

On the 13th postoperative day, the infected graft was removed and the limb was revascularized using a two-stage hybrid approach: (1) endovascular recanalization of the native superficial femoral and popliteal arteries and (2) removal of the infected femoropopliteal graft and arterioplasty. The objective of treatment was to achieve sufficient distal arterial flow for the ulcer to heal and remove foci of infection. During this procedure, the arterial graft was punctured at the anastomosis with a 7F caliber introducer, both proximally and distally, avoiding puncture of the highly calcified native artery. Angiography demonstrated occlusion of the superficial femoral and popliteal arteries with recanalization above the joint line (Figure 2).

The obstruction was simultaneously recanalized via anterograde and retrograde approaches. Retrograde recanalization was achieved with a 300cm 0.018 guidewire and a 150cm 0.018 recanalization catheter, introduced via the distal superficial femoral access and removed via the common femoral access using a capture snare (Figure 3), followed by a through-and-through technique. Pre-dilation of the superficial femoral and popliteal arteries was achieved with a 4 x 200 mm Armada 18 balloon catheter (Abbott Vascular, Illinois, United States) (Figure 4). The proximal 7F introducer was then substituted for a 10F BRITE TIP introducer (Cardinal Health, Ohio, United States) and a 45 cm long 7F braided introducer was positioned in the popliteal artery below the anastomosis of the previous bypass. Selective popliteal angiography showed the popliteal artery patent, occlusion of anterior and posterior tibial arteries, subocclusive calcified plaque in the tibioperoneal trunk, and critical stenosis at the origin of the fibular artery. Infrapopliteal recanalization was achieved using a 0.018 guidewire. A 3 x 80 mm Pirouette balloon (Arravasc, Galway, Ireland) was then used to conduct

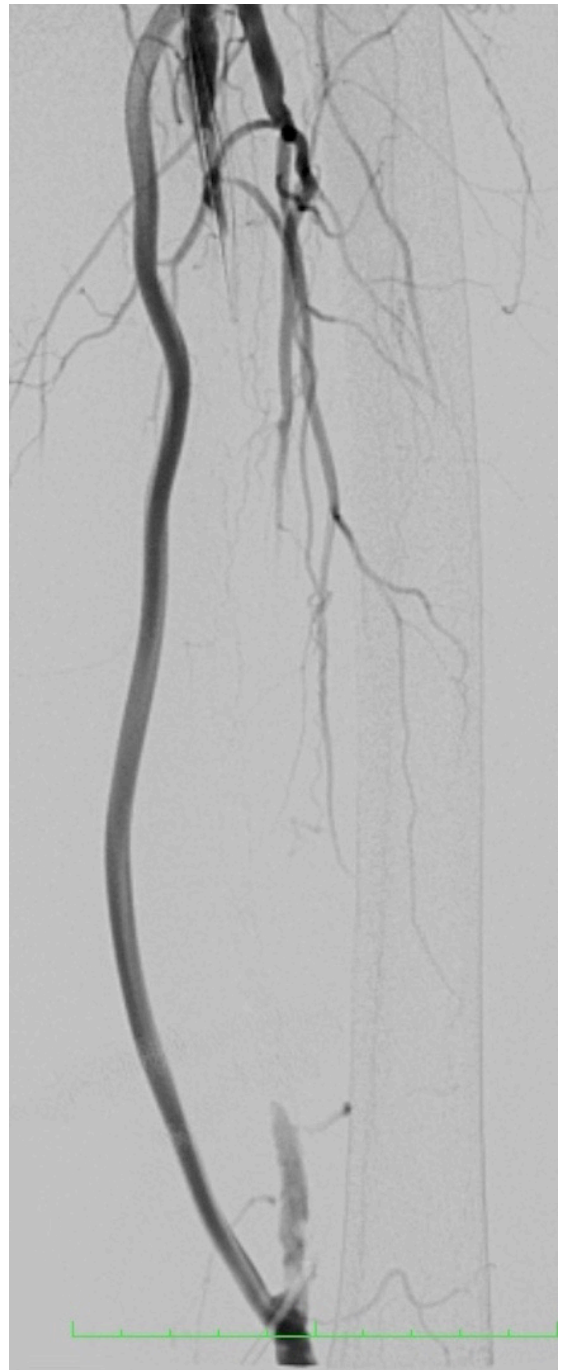

Figure 2. Preoperative angiography showing the bypass graft and the occluded superficial femoral artery.

angioplasty of the fibular artery and the tibioperoneal trunk. A 3.5 x 28 mm Multi-link balloon-expandable stent (Abbott Vascular) was used because of the significant recoil and dissection of the trunk lesion.

Subsequently, the prosthesis was removed from the popliteal artery and arterioplasty was performed with a patch from the proximal segment of the saphenous

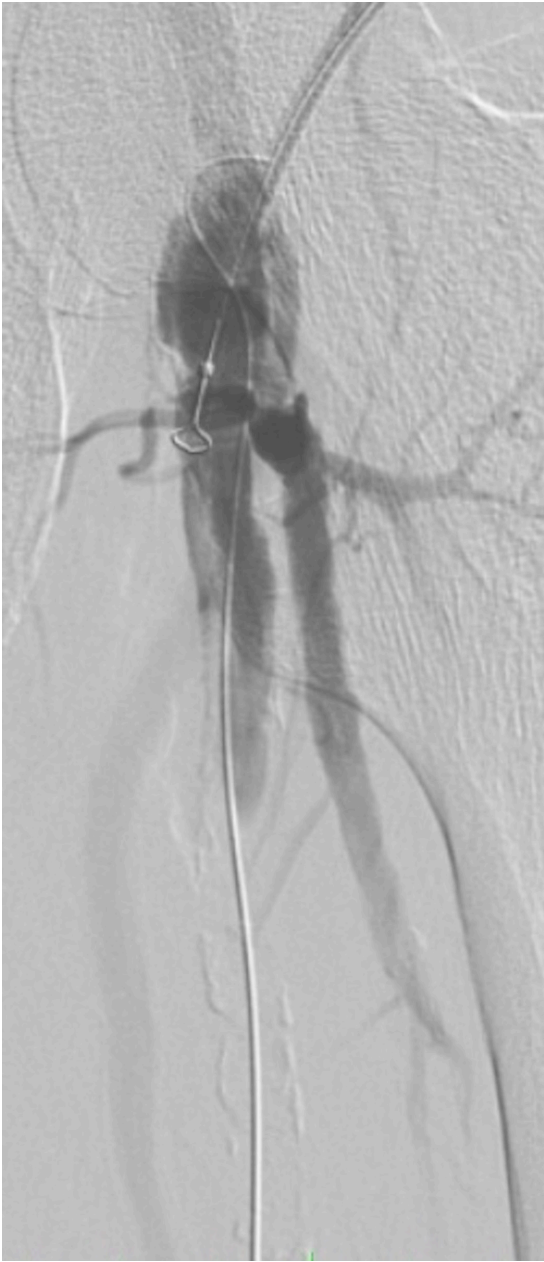

Figure 3. Angiography showing the anterograde accesses and the retrograde guidewire in the common femoral artery.

vein of the thigh. Distal vascular control was obtained intraluminally with a 5 x 40 mm balloon catheter. Next, a 6 x 200 mm balloon catheter (Pirouette, Arravasc) was used to perform angioplasty of the popliteal artery and the superficial femoral artery via the femoral access, followed by deployment of a 5 x 180 mm Supera self-expanding stent (Abbott Vascular) in the popliteal artery, a 5x 150 mm Supera stent in the superficial femoral artery, and a 6 x 80 mm Absolute self-expanding stent (Abbott Vascular) in the

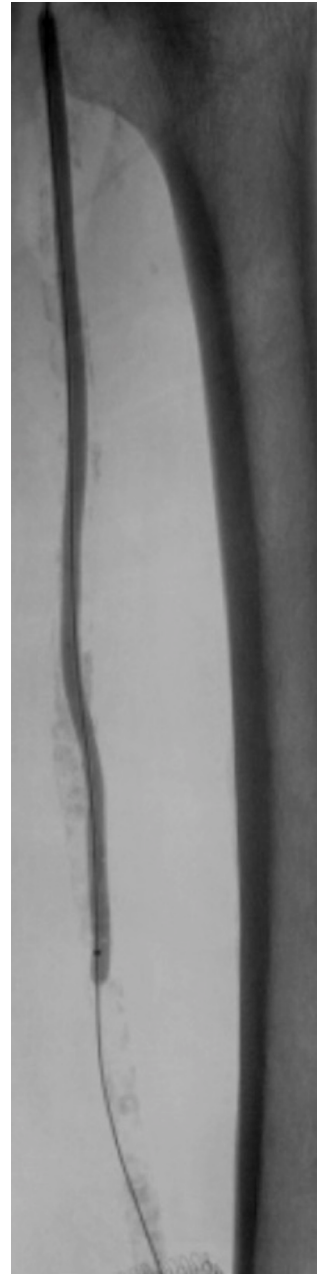


Figure 4. Angioplasty of the superficial femoral artery.

proximal superficial femoral artery up to its ostium. The final angiography showed the treated segments were patent with good flow through the fibular artery (Figures 5 and 6). At the end of the procedure, the prosthetic graft was totally explanted and angioplasty of the common femoral artery was performed with a patch of the proximal saphenous vein from the thigh.

The patient recovered well and was discharged on the 14th postoperative day. At 20 months follow-up, the procedure was patent and the patient had a

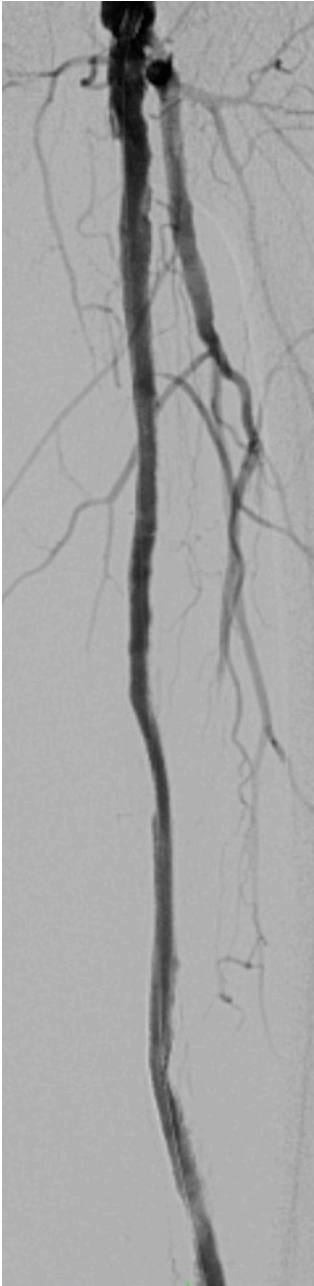

Figure 5. Post-procedural femoropopliteal angiography.

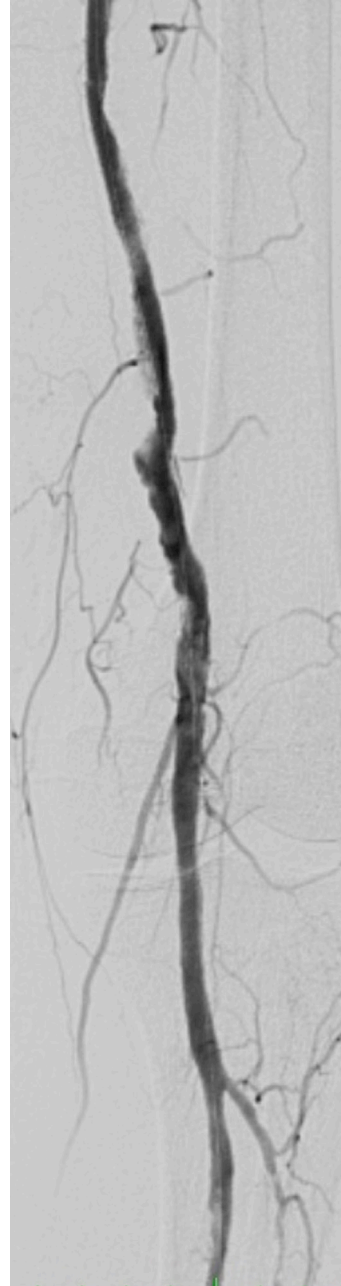


Figure 6. Post-procedural angiography of the distal popliteal artery.

strong popliteal pulse and an ankle-brachial index of 0.8 and was free from trophic ulcers of the lower limb. The patient was followed-up with clinical examinations, measurement of ankle-brachial index, and Doppler ultrasonography without image recording.

■ DISCUSSION

Combinations of endovascular procedures and open surgery are increasingly important for treatment of

complex cases in patients with severe vascular disease involving several arterial levels and for complications of open surgery.¹⁻⁷ The case described here illustrates the importance of a hybrid approach in a patient with critical lower limb ischemia, a failed initial endovascular procedure, and serious complications of the open surgery employed as an alternative.

One of the most important features of the procedure employed was use of sites proximal of the anastomoses

from the first bypass as endovascular access, punctured under direct visualization, taking the opportunity afforded by the need for an open approach to remove the infected graft and thereby avoiding the need to puncture the highly calcified native artery, which would have involved risk of dissection and arterial thrombosis. Another important feature that should be noted is the use of a retrograde popliteal access and an anterograde femoral access in conjunction to recanalize the occluded and extremely calcified superficial femoral artery. Retrograde access via arteries of the leg or even puncture of the popliteal and femoral arteries is being adopted successfully for treatment of advanced disease involving the superficial femoral artery, as is puncture of occluded femoral stents. The success rate reported in the literature is 96-98.6%, with patency of 62.2-78% (for the period from 2006 to 2017), and low complication rates.⁸⁻¹⁰

Infection of the surgical site is a severe complication in vascular surgery, occurring in 0.9-22% of all arterial surgeries, while prosthetic vascular graft infection rates are in the range of 1.2-13%.¹¹⁻¹⁵ Treatment is complex, involving multiple revisits, use of wide-spectrum antimicrobial, and prolonged hospital stays, resulting in elevated mortality (10-76%) and morbidity (8-53%).¹¹⁻¹⁸

Extra-anatomic bypasses have been used for several decades as an option for revascularization of patients after removal of infected grafts in anatomic positions, as have native arteries endarterectomized by eversion, endarterectomized artery combined with veins, and antimicrobial-impregnated grafts.^{11,14,17} Another treatment option is to use the deep femoral vein for a new in situ bypass.^{19,20} Endovascular salvage of the native artery has been recommended as a treatment option for maintenance of arterial circulation in the limb, enabling the infected graft to be removed without harming the patient.^{21,22} One limitation we note is the fact that no more detailed imaging exams were employed to confirm patency of the procedure performed.

The case described illustrates the importance of the hybrid approach in a scenario in which endovascular techniques were unfeasible and open surgery had resulted in complications. The combination of several endovascular techniques with open surgery enabled resolution of a complex case and a favorable patient outcome.

REFERENCES

- Dosluoglu HH, Lall P, Cherr GS, Harris LM, Dryjski ML. Role of simple and complex hybrid revascularization procedures for symptomatic lower extremity occlusive disease. *J Vasc Surg.* 2010;51(6):1425-35. e1. <http://dx.doi.org/10.1016/j.jvs.2010.01.092>. PMID:20488323.
- Dougherty MJ, Young LP, Calligaro KD. One hundred twenty five concomitant endovascular and open procedures for lower extremity arterial disease. *J Vasc Surg.* 2003;37(2):316-22. <http://dx.doi.org/10.1067/mva.2003.116>. PMID:12563201.
- Reed AB. Hybrid procedures and distal origin grafts. *Semin Vasc Surg.* 2009;22(4):240-4. <http://dx.doi.org/10.1053/j.semvascsurg.2009.10.006>. PMID:20006804.
- Patel SD, Donati T, Zayed H. Hybrid revascularization of complex multilevel disease: a paradigm shift in critical limb ischemia treatment. *J Cardiovasc Surg.* 2014;55(5):613-23. PMID:24941240.
- Schrijver AM, Moll FL, De Vries JPP. Hybrid procedures for peripheral obstructive disease. *J Cardiovasc Surg.* 2010;51(6):833-43. PMID:21124279.
- Soares TR, Manuel V, Amorim P, et al. Hybrid surgery in lower limb revascularization: a real-world experience from a single center. *Ann Vasc Surg.* 2019;60:355-63. <http://dx.doi.org/10.1016/j.avsg.2019.03.025>. PMID:31200057.
- Takayama T, Matsumura JS. Complete lower extremity revascularization via a hybrid procedure for patients with critical limb ischemia. *Vasc Endovascular Surg.* 2018;52(4):255-61. <http://dx.doi.org/10.1177/1538574418761723>. PMID:29486676.
- Giannopoulos S, Palena LM, Armstrong EJ. Technical success and complication rates of retrograde arterial access for endovascular therapy for critical limb ischaemia: a systematic review and meta-analysis. *Eur J Vasc Endovasc Surg.* 2021;61(2):270-9. <http://dx.doi.org/10.1016/j.ejvs.2020.11.020>. PMID:33358346.
- Perry M, Callas PW, Alef MJ, Bertges DJ. Outcomes of peripheral vascular interventions via retrograde pedal access for chronic limb-threatening ischemia in a multicenter registry. *J Endovasc Ther.* 2020;27(2):205-10. <http://dx.doi.org/10.1177/1526602820908056>. PMID:32075489.
- Schmidt A, Bausback Y, Piorkowski M, et al. Retrograde tibioperoneal access for complex infrainguinal occlusions: short- and long-term outcomes of 554 endovascular interventions. *JACC Cardiovasc Interv.* 2019;12(17):1714-26. <http://dx.doi.org/10.1016/j.jcin.2019.06.048>. PMID:31488299.
- Edwards WH Jr, Martin RS III, Jenkins JM, Edwards WH Sr, Mulherin JL Jr. Primary graft infections. *J Vasc Surg.* 1987;6(3):235-9. [http://dx.doi.org/10.1016/0741-5214\(87\)90034-6](http://dx.doi.org/10.1016/0741-5214(87)90034-6). PMID:2957513.
- França LHG, Stahlke HJ, Garschagen MT, Parchen CFR. Fatores de risco associados à infecção, amputação e mortalidade em pacientes submetidos a pontes arteriais infra-inguinais. Estudo retrospectivo de 27 casos. *J Vasc Bras.* 2004;3:214-22.
- Lichtenfels E, D'Azevedo PA, Frankini AD, Erling N Jr, Aerts NR. Morbidity and mortality associated with arterial surgery site infections by resistant microorganisms. *J Vasc Bras.* 2014;3(3):175-81. <http://dx.doi.org/10.1590/jvb.2014.020>.
- Liekweg WG Jr, Greenfield LJ. Vascular prosthetic infections: collected experience and results of treatment. *Surgery.* 1977;81(3):335-42. PMID:841471.
- Moreira RCR. Infecção local pós-operatória em cirurgia arterial. *Cir Vasc Angiol.* 1995;11:46-54.
- Frankini AD, Cardozo MA, Lichtenfels E. Infecção em prótese vascular. In: Brito CJ, editor. *Cirurgia vascular.* Rio de Janeiro: Revinter; 2008. p. 866-83.
- Mertens RA, O'Hara PJ, Hertzner NR, Krajewski LP, Beven EG. Surgical management of infrainguinal arterial prosthetic graft infections: review of a thirty-five-year experience. *J Vasc Surg.* 1995;21(5):782-90, discussion 790-1. [http://dx.doi.org/10.1016/S0741-5214\(05\)80009-6](http://dx.doi.org/10.1016/S0741-5214(05)80009-6). PMID:7769736.

18. Moreira RCR. Infecção em Próteses Vasculares. In: Maffei FHA, editor. *Doenças vasculares periféricas*. 2. ed. Rio de Janeiro: Guanabara-Koogan; 2002. p. 931-42.
19. Cardozo MA, Frankini AD, Bonamigo TP. Use of superficial femoral vein in the treatment of infected aortoiliofemoral prosthetic grafts. *Cardiovasc Surg*. 2002;10(4):304-10. [http://dx.doi.org/10.1016/S0967-2109\(02\)00024-8](http://dx.doi.org/10.1016/S0967-2109(02)00024-8). PMID:12359398.
20. Ehsan O, Gibbons CP. A 10-year experience of using femoro-popliteal vein for re-vascularisation in graft and arterial infections. *Eur J Vasc Endovasc Surg*. 2009;38(2):172-9. <http://dx.doi.org/10.1016/j.ejvs.2009.03.009>. PMID:19362498.
21. Jones DW, Meltzer AJ, Schneider DB. Hybrid Approach to limb salvage in the setting of an infected femoral-femoral by-pass graft. *Ann Vasc Surg*. 2014;28(6):1565.e9-13. <http://dx.doi.org/10.1016/j.avsg.2014.01.014>.
22. Erzurum VZ, Clair D. Endovascular native vessel recanalization to maintain limb perfusion after infected prosthetic vascular graft excision. *J Vasc Surg*. 2005;41(2):332-6. <http://dx.doi.org/10.1016/j.jvs.2004.10.041>. PMID:15768017.

Correspondence

Eduardo Lichtenfels
 Av. 24 de Outubro, 1440/210
 CEP: 90510-001 – Porto Alegre (RS) – Brasil
 Tel.: +55 (51) 3072-5982
 E-mail: dreduardolichtenfels@gmail.com

Author information

EL - MSC and PhD in Medicina from Fundação Faculdade Federal de Ciências Médicas de Porto Alegre (FFFCMPA); professor of Cirurgia Vascular at Universidade Federal de Ciências da Saúde de Porto Alegre (UFCSPA); board certified in Cirurgia Vascular e Endovascular from Sociedade Brasileira de Angiologia e de Cirurgia Vascular (SBACV).
 NEJ - PhD in Cirurgia Cardiovascular from Universidade Federal de São Paulo (UNIFESP); professor of Cirurgia Vascular at Universidade Federal de Ciências da Saúde de Porto Alegre (UFCSPA); board certified in Cirurgia Vascular e Endovascular from Sociedade Brasileira de Angiologia e de Cirurgia Vascular (SBACV).
 NRA - PhD in Cirurgia Vascular from Universidade Federal de São Paulo (UNIFESP); tenured professor of Medicina from Fundação Faculdade Federal de Ciências Médicas de Porto Alegre (FFFCMPA); regent professor of Cirurgia Vascular at Universidade Federal de Ciências da Saúde de Porto Alegre (UFCSPA); chief of Serviço de Cirurgia Vascular e Endovascular at Irmandade da Santa Casa de Misericórdia de Porto Alegre (ISCMPA); board certified in Cirurgia Vascular e Endovascular from Sociedade Brasileira de Angiologia e de Cirurgia Vascular (SBACV).
 ASRC - Resident in Cirurgia Vascular e Endovascular at Universidade Federal de Ciências da Saúde de Porto Alegre (UFCSPA).

Author contributions

Conception and design: EL
 Analysis and interpretation: EL, NEJ, NRA
 Data collection: EL, ASRC
 Writing the article: EL, ASRC
 Critical revision of the article: EL, NEJ, NRA
 Final approval of the article*: EL, NEJ, NRA, ASRC
 Statistical analysis: N/A.
 Overall responsibility: EL

*All authors have read and approved of the final version of the article submitted to *J Vasc Bras*.

Tratamento híbrido para revascularização de membro inferior em paciente com infecção de prótese vascular: relato de caso

Hybrid treatment for lower limb revascularization in a patient with vascular graft infection: a case report

Eduardo Lichtenfels¹ , Nilon Erling Junior¹, Newton Roesch Aerts¹, Andre Silvestri Reitz da Costa¹

Resumo

Pacientes portadores de doença arterial obstrutiva periférica com isquemia crítica do membro associada a infecção de prótese vascular apresentam elevadas taxas morbimortalidade e alto risco de perda do membro. Apresentamos o caso de um paciente masculino de 76 anos com isquemia crítica do membro inferior esquerdo associada a infecção de prótese vascular femoropoplítea. Utilizamos abordagem híbrida para o tratamento com acesso cirúrgico das regiões inguinais e poplíteas, sendo a prótese vascular utilizada como acesso endovascular para recanalização direta da artéria femoral superficial devido a obstrução longa e extensa calcificação, que impediram as tentativas iniciais de tratamento endovascular. Após a recanalização endovascular, a prótese infectada foi retirada. O avanço das técnicas e materiais endovasculares em associação com a cirurgia aberta permitem novas soluções para pacientes quando os procedimentos habituais falham.

Palavras-chave: infecção de prótese; procedimentos endovasculares; salvamento de membro.

Abstract

Patients with severe arterial obstructive disease and critical limb ischemia associated with vascular graft infection have elevated morbidity and mortality rates and are at high risk of limb loss. We present the case of a 76-year-old male patient with left lower limb critical ischemia and a femoropopliteal vascular graft infection. We used a hybrid treatment approach with an open surgical approach to the inguinal and popliteal regions and used the vascular prosthesis as endovascular access for direct recanalization of the superficial femoral artery, because the long occlusion and extensive calcification had frustrated initial attempts at endovascular treatment. After endovascular recanalization, the infected graft was removed. Used in conjunction with open surgery, advances in endovascular techniques and materials offer new solutions for patients when usual procedures fail.

Keywords: prosthesis-related infection; endovascular procedures; limb salvage.

Como citar: Lichtenfels E, Erling Junior N, Aerts NR, Costa ASR. Tratamento híbrido para revascularização de membro inferior em paciente com infecção de prótese vascular: relato de caso. J Vasc Bras. 2022;21:e20210178. <https://doi.org/10.1590/1677-5449.202101911>

¹ Universidade Federal de Ciências da Saúde de Porto Alegre – UFCSPA, Porto Alegre, RS, Brasil.

Fonte de financiamento: Nenhuma.

Conflito de interesse: Os autores declararam não haver conflitos de interesse que precisam ser informados.

Submetido em: Outubro 13, 2021. Aceito em: Fevereiro 21, 2022.

O estudo foi realizado na Irmandade da Santa Casa de Misericórdia de Porto Alegre (ISCPA), Porto Alegre, RS, Brasil.



Copyright© 2022 Os autores. Este é um artigo publicado em acesso aberto (Open Access) sob a licença Creative Commons Attribution, que permite uso, distribuição e reprodução em qualquer meio, sem restrições desde que o trabalho original seja corretamente citado.

■ INTRODUÇÃO

Os pacientes portadores de doença arterial obstrutiva periférica grave associada a isquemia crítica dos membros inferiores e doença oclusiva em múltiplos níveis têm se beneficiado cada vez mais dos procedimentos híbridos, ou seja, a associação de técnicas endovasculares com a cirurgia aberta. Várias técnicas híbridas têm sido utilizadas com sucesso ao longo dos anos, sendo a associação de procedimento endovascular para tratar obstruções proximais do setor aortoiliaco com a ponte infra-inguinal a mais frequente¹⁻⁷.

Existe, no entanto, um grupo de pacientes em que o procedimento endovascular não obtém sucesso devido a dificuldades de acesso vascular ou associadas a obstruções com calcificações extensas do vaso. Nesses pacientes, a cirurgia clássica de ponte arterial pode ser uma opção terapêutica. Nos pacientes em que a ponte com prótese sintética apresenta sinais de infecção e precisa ser retirada, existe a necessidade de procedimentos complexos para evitar a perda do membro.

Este relato de caso foi aprovado pelo Comitê de Ética da Irmandade da Santa Casa de Misericórdia de Porto Alegre (ISCOMPA), parecer número 4.960.071.

■ DESCRIÇÃO DO CASO

Paciente masculino, 76 anos, admitido em unidade vascular com isquemia crítica de membro inferior esquerdo, pulso femoral presente e úlcera com necrose central na face anterolateral distal da perna (classe 5 de Rutherford). Na história médica progressiva, o paciente apresentava mielofibrose associada a esplenomegalia, plaquetopenia e anemia crônica, cardiopatia hipertensiva e hepatopatia associada a varizes esofágicas.

A angiotomografia pré-operatória demonstrou o segmento aortoiliaco com placas calcificadas extensas com redução luminal menor que 50%; artéria femoral comum pérvia com extensas placas calcificadas; artéria femoral superficial com extensas placas calcificadas e oclusão proximal com recirculação na artéria poplítea supragenicular; artéria poplítea pérvia com extensas placas calcificadas e áreas de redução luminal; tronco tibiofibular pérvio com placas calcificadas e estenose distal; artéria fibular pérvia com estenose proximal; e oclusão de artérias tibiais (Figura 1).

A primeira tentativa de tratamento endovascular não obteve sucesso na recanalização das oclusões crônicas de artéria femoral superficial e artéria poplítea. Com a evolução desfavorável da isquemia do membro, optou-se pela revascularização infra-inguinal através de ponte femoropoplíteia com prótese

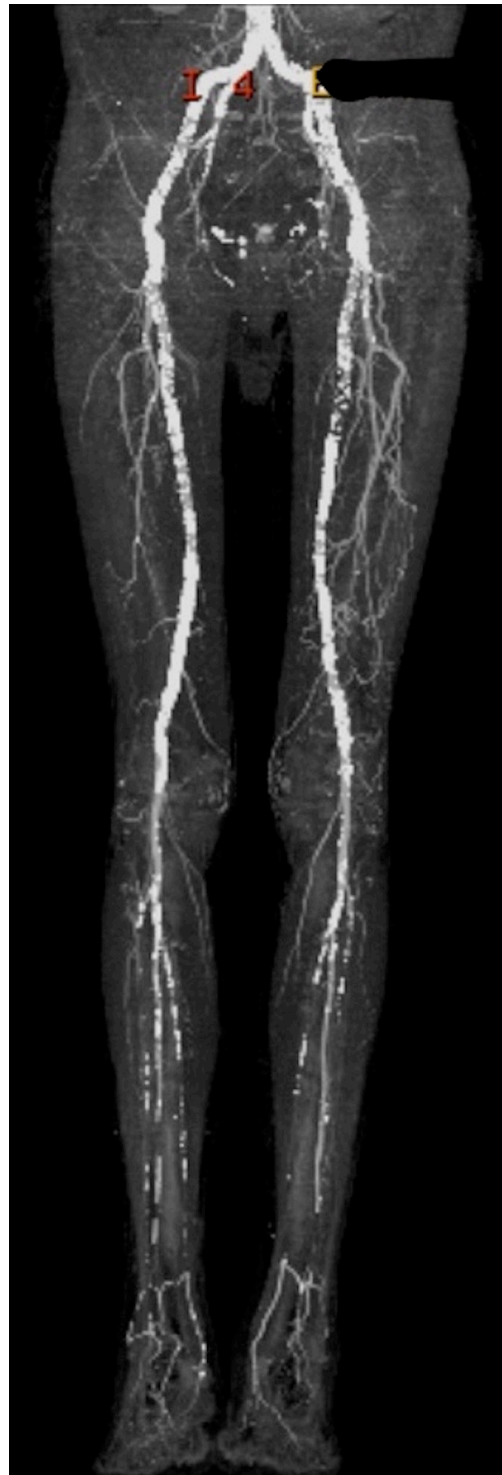


Figura 1. Angiotomografia pré-operatória.

de politetrafluoretileno (PTFE), devido à ausência de enxerto autólogo (veia) adequado. Foi realizada endarterectomia da artéria femoral comum devido à extensa calcificação circunferencial da parede arterial

e à presença de placas ateroscleróticas excêntricas, associada a arterioplastia femoral profunda. A interrupção dos fluxos proximal e distal foi obtida com cateter de embolectomia devido à impossibilidade de utilização de *clamp* arterial pelas calcificações.

No oitavo dia de pós-operatório, o paciente iniciou com desconforto na coxa esquerda, náusea, inapetência, leucocitose e febre. O membro permanecia aquecido e com pulsos femoral e poplíteo presentes. As hemoculturas solicitadas foram negativas. Foi iniciado tratamento com antimicrobianos intravenosos de amplo espectro. A ultrassonografia mostrou uma coleção anecoica periprótese no terço proximal da coxa medindo 3,0 x 0,7 cm e duas outras coleções no terço distal da coxa com 2,3 x 1,5 cm e 1,8 x 1,3 cm. No décimo dia de pós-operatório, o paciente apresentou piora do estado clínico e sinais flogísticos significativos na coxa.

No 13º dia de pós-operatório, a prótese infectada foi retirada, e o membro foi revascularizado por abordagem híbrida, em duas etapas: (1) recanalização endovascular das artérias femoral superficial e poplítea nativas e (2) retirada da prótese femoropoplíteia infectada e plastia arterial. O objetivo do tratamento foi permitir um fluxo arterial distal adequado para que a úlcera cicatrizasse, bem como remover o foco infeccioso. Durante o procedimento, foi realizada punção da prótese arterial junto da anastomose com introdutor calibroso (7F), tanto proximal quanto distal, evitando a punção da artéria nativa muito calcificada. A angiografia demonstrou oclusão das artérias femoral superficial e poplíteia com recanalização acima da interlinha articular (Figura 2).

A obstrução foi recanalizada simultaneamente via anterógrada e retrógrada. A recanalização retrógrada foi obtida com fio guia 0,018, de 300 cm, e cateter de recanalização 0,018, de 150 cm, introduzidos pelo acesso femoral superficial distal, sendo exteriorizados pelo acesso femoral comum com a utilização de laço de captura (Figura 3) e posterior técnica em varal. Foi realizada pré-dilatação das artérias femoral superficial e poplíteia com cateter balão 4 x 200 mm Armada 18 (Abbott Vascular, Illinois, EUA) (Figura 4). Posteriormente, o introdutor 7F proximal foi substituído por introdutor 10F BRITE TIP (Cardinal Health, Ohio, EUA), e um introdutor aramado longo 7F, de 45 cm, foi posicionado na artéria poplíteia abaixo do ponto de anastomose da ponte prévia. A angiografia seletiva poplíteia demonstrou perviedade da mesma, oclusão de artérias tibiais anterior e posterior, tronco tibiofibular com placa calcificada suboclusiva e estenose crítica na origem da artéria fibular. A recanalização infrapoplíteia foi obtida com fio guia 0,018. Posteriormente, foi realizada angioplastia da artéria fibular e do tronco tibiofibular

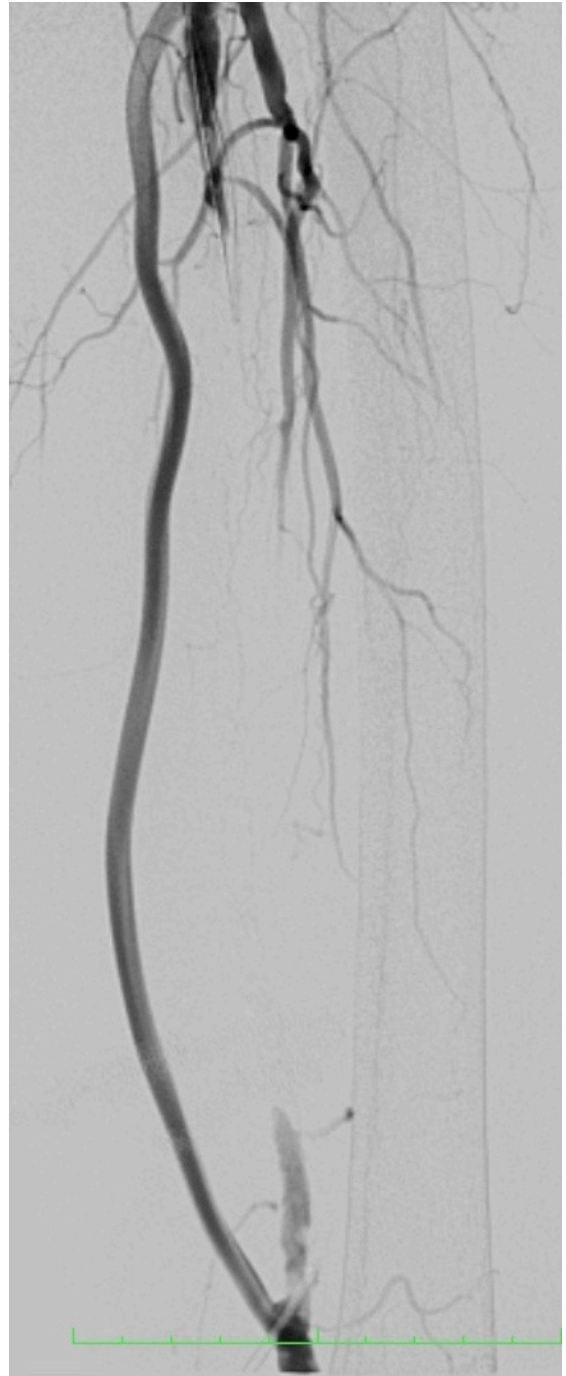

Figura 2. Angiografia pré-operatória demonstrando a prótese/ponte e a artéria femoral superficial ocluída.

com balão 3 x 80 mm Pirouette (Arravasc, Galway, Irlanda). Devido a dissecação e *recoil* significativo da lesão do tronco, foi implantado stent balão-expansível 3,5 x 28 mm Multi-link (Abbott Vascular).

Posteriormente, a prótese foi retirada da artéria poplíteia, e foi realizada arterioplastia com remendo de

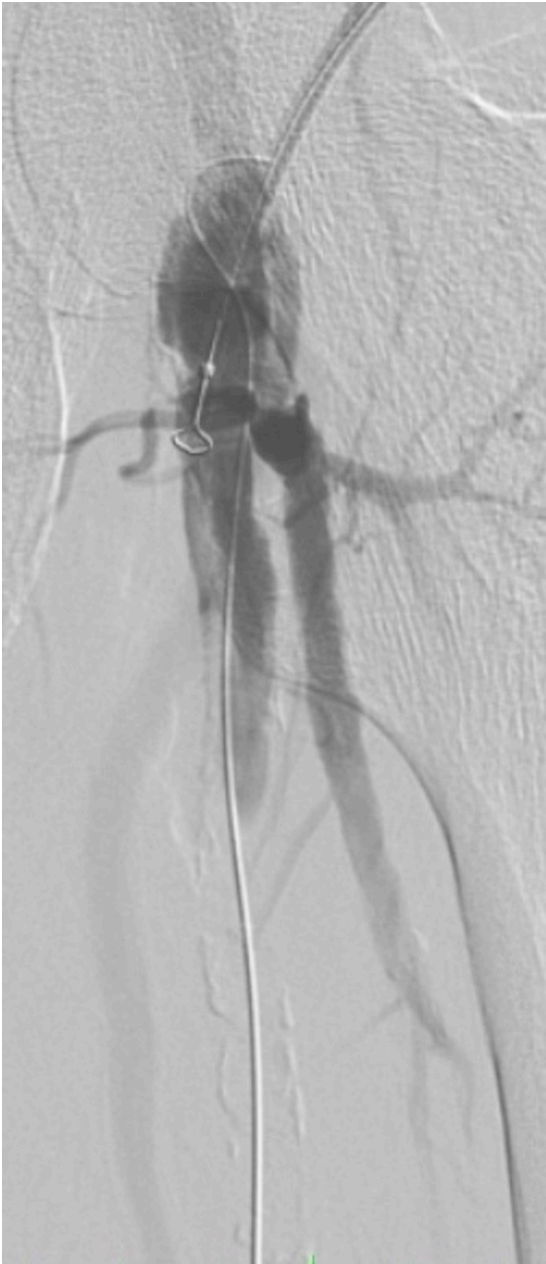

Figura 3. Angiografia demonstrando os acessos anterógrados e fio guia retrógrado na artéria femoral comum.

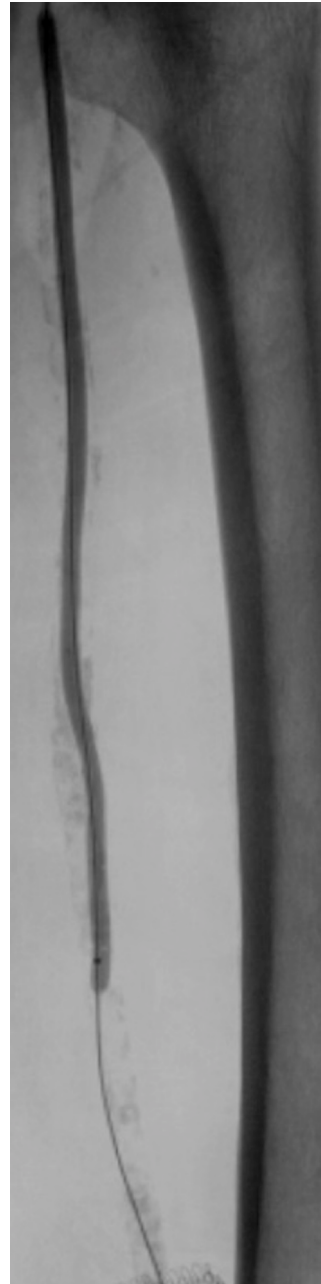


Figura 4. Angioplastia da artéria femoral superficial.

segmento proximal da veia safena da coxa. O controle vascular distal foi feito de forma intraluminal com cateter balão 5 x 40 mm. Em seguida, foi realizada a angioplastia da artéria poplítea e da artéria femoral superficial com cateter balão 6 x 200 mm (Pirouette, Arravasc) via femoral e implantados stent autoexpansível 5 x 180 mm Supera (Abbott Vascular) na artéria poplítea, stent 5x 150 mm Supera na artéria femoral superficial e stent autoexpansível 6 x 80 mm Absolute (Abbott

Vascular) na artéria femoral superficial proximal até seu óstio. A angiografia final demonstrou perviedade dos segmentos tratados com bom fluxo pela artéria fibular (Figura 5 e 6). Ao final do procedimento, a prótese foi totalmente explantada, e foi realizada arterioplastia femoral comum com remendo de veia safena proximal da coxa.

O paciente teve evolução favorável, recebendo alta no 14º dia de pós-operatório. No seguimento de

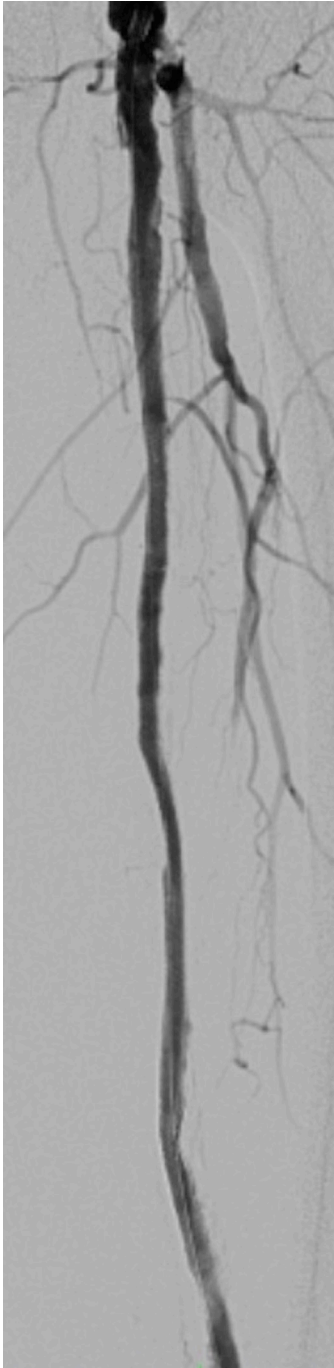

Figura 5. Angiografia femoropoplítea pós-procedimento.

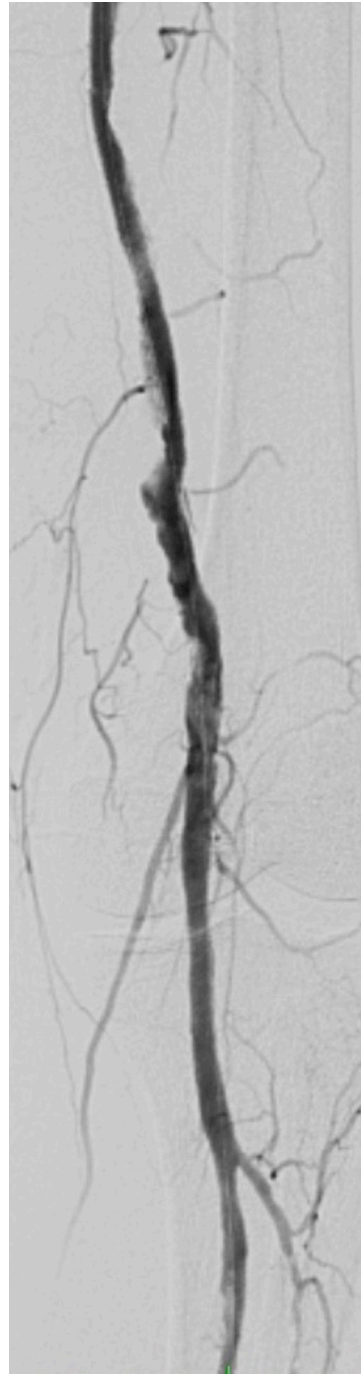

Figura 6. Angiografia poplíteo-distal pós-procedimento.

20 meses, apresentava perviedade do procedimento com presença de pulso poplíteo amplo, índice tornozelo-braço 0,8 e ausência de lesões tróficas no membro inferior. O paciente foi acompanhado com exame clínico, medição do índice tornozelo-braço e eco-Doppler sem registro gráfico.

■ DISCUSSÃO

A associação de procedimentos endovasculares com a cirurgia aberta vem ganhando importância no tratamento de casos complexos de pacientes portadores de vasculopatia grave acometendo vários níveis

arteriais e em complicações da cirurgia aberta¹⁻⁷. O caso apresentado demonstra a importância da abordagem híbrida em um paciente portador de isquemia crítica do membro inferior associada a falha do procedimento endovascular inicial e complicação grave da cirurgia aberta utilizada como alternativa.

Um dos aspectos fundamentais do procedimento realizado foi a utilização dos locais próximos das anastomoses da ponte prévia como acesso endovascular sob visão direta, aproveitando a necessidade de abordagem a céu aberto para a retirada da prótese infectada, evitando, assim, a punção da artéria nativa muito calcificada, com risco de dissecação e trombose arterial. Outro aspecto importante a ser salientado é a utilização do acesso retrógrado via poplítea e acesso anterógrado via femoral de forma concomitante na recanalização da artéria femoral superficial ocluída e extremamente calcificada. O acesso retrógrado através de artérias da perna ou mesmo da punção da artéria poplítea e femoral vem sendo utilizado com sucesso no tratamento da doença avançada da artéria femoral superficial, assim como a punção de stents femorais ocluídos. A taxa de sucesso reportada na literatura é de 96-98,6%, com perviedade de 62,2-78% (período de 2006 a 2017) e baixas taxas de complicação⁸⁻¹⁰.

A infecção do sítio cirúrgico é uma complicação grave da cirurgia vascular, ocorrendo em 0,9-22% de todas as cirurgias arteriais, sendo a taxa de infecção de prótese vascular de 1,2-13%¹¹⁻¹⁵. O tratamento é complexo, envolvendo múltiplas reoperações, utilização de antimicrobianos de amplo espectro e tempo de internação prolongado, resultando em elevadas taxas de mortalidade (10-76%) e morbidade (8-53%)¹¹⁻¹⁸.

A utilização de derivações extra-anatômicas como opção para revascularizar o paciente após retirada da prótese anatômica infectada vem sendo realizada há várias décadas, bem como a utilização de artéria nativa endarterectomizada por eversão, artéria endarterectomizada associada a veia e próteses impregnadas com antimicrobianos^{11,14,17}. Outra opção terapêutica é o uso de veia femoral profunda para nova derivação *in situ*^{19,20}. O resgate endovascular da artéria nativa tem sido preconizado como uma alternativa terapêutica para a manutenção da circulação arterial do membro, possibilitando a retirada da prótese infectada sem prejuízo ao paciente^{21,22}. Como limitação, citamos o fato de não ter sido realizado exame de imagem mais detalhado comprovando a perviedade do procedimento realizado.

O caso descrito ilustra a importância da abordagem híbrida em um cenário de limitação da técnica endovascular e de complicação da técnica aberta. A combinação de variadas técnicas endovasculares

com cirurgia aberta possibilitou a resolução de um caso complexo e a evolução favorável do paciente.

REFERÊNCIAS

1. Dosluoglu HH, Lall P, Cherr GS, Harris LM, Dryjski ML. Role of simple and complex hybrid revascularization procedures for symptomatic lower extremity occlusive disease. *J Vasc Surg.* 2010;51(6):1425-35. e1. <http://dx.doi.org/10.1016/j.jvs.2010.01.092>. PMID:20488323.
2. Dougherty MJ, Young LP, Calligaro KD. One hundred twenty five concomitant endovascular and open procedures for lower extremity arterial disease. *J Vasc Surg.* 2003;37(2):316-22. <http://dx.doi.org/10.1067/mva.2003.116>. PMID:12563201.
3. Reed AB. Hybrid procedures and distal origin grafts. *Semin Vasc Surg.* 2009;22(4):240-4. <http://dx.doi.org/10.1053/j.semvascsurg.2009.10.006>. PMID:20006804.
4. Patel SD, Donati T, Zayed H. Hybrid revascularization of complex multilevel disease: a paradigm shift in critical limb ischemia treatment. *J Cardiovasc Surg.* 2014;55(5):613-23. PMID:24941240.
5. Schrijver AM, Moll FL, De Vries JPP. Hybrid procedures for peripheral obstructive disease. *J Cardiovasc Surg.* 2010;51(6):833-43. PMID:21124279.
6. Soares TR, Manuel V, Amorim P, et al. Hybrid surgery in lower limb revascularization: a real-world experience from a single center. *Ann Vasc Surg.* 2019;60:355-63. <http://dx.doi.org/10.1016/j.avsg.2019.03.025>. PMID:31200057.
7. Takayama T, Matsumura JS. Complete lower extremity revascularization via a hybrid procedure for patients with critical limb ischemia. *Vasc Endovascular Surg.* 2018;52(4):255-61. <http://dx.doi.org/10.1177/1538574418761723>. PMID:29486676.
8. Giannopoulos S, Palena LM, Armstrong EJ. Technical success and complication rates of retrograde arterial access for endovascular therapy for critical limb ischaemia: a systematic review and meta-analysis. *Eur J Vasc Endovasc Surg.* 2021;61(2):270-9. <http://dx.doi.org/10.1016/j.ejvs.2020.11.020>. PMID:33358346.
9. Perry M, Callas PW, Alef MJ, Bertges DJ. Outcomes of peripheral vascular interventions via retrograde pedal access for chronic limb-threatening ischemia in a multicenter registry. *J Endovasc Ther.* 2020;27(2):205-10. <http://dx.doi.org/10.1177/1526602820908056>. PMID:32075489.
10. Schmidt A, Bausback Y, Piorkowski M, et al. Retrograde tibioperoneal access for complex infrainguinal occlusions: short- and long-term outcomes of 554 endovascular interventions. *JACC Cardiovasc Interv.* 2019;12(17):1714-26. <http://dx.doi.org/10.1016/j.jcin.2019.06.048>. PMID:31488299.
11. Edwards WH Jr, Martin RS III, Jenkins JM, Edwards WH Sr, Mulherin JL Jr. Primary graft infections. *J Vasc Surg.* 1987;6(3):235-9. [http://dx.doi.org/10.1016/0741-5214\(87\)90034-6](http://dx.doi.org/10.1016/0741-5214(87)90034-6). PMID:2957513.
12. França LHG, Stahlke HJ, Garschagen MT, Parchen CFR. Fatores de risco associados a infecção, amputação e mortalidade em pacientes submetidos a pontes arteriais infra-inguinais. Estudo retrospectivo de 27 casos. *J Vasc Bras.* 2004;3:214-22.
13. Lichtenfels E, D'Azevedo PA, Frankini AD, Erling N Jr, Aerts NR. Morbidity and mortality associated with arterial surgery site infections by resistant microorganisms. *J Vasc Bras.* 2014;3(3):175-81. <http://dx.doi.org/10.1590/jvb.2014.020>.
14. Liekweg WG Jr, Greenfield LJ. Vascular prosthetic infections: collected experience and results of treatment. *Surgery.* 1977;81(3):335-42. PMID:841471.
15. Moreira RCR. Infecção local pós-operatória em cirurgia arterial. *Cir Vasc Angiol.* 1995;11:46-54.

16. Frankini AD, Cardozo MA, Lichtenfels E. Infecção em prótese vascular. In: Brito CJ, editor. Cirurgia vascular. Rio de Janeiro: Revinter; 2008. p. 866-83.
17. Mertens RA, O'Hara PJ, Hertzner NR, Krajewski LP, Beven EG. Surgical management of infrainguinal arterial prosthetic graft infections: review of a thirty-five-year experience. *J Vasc Surg.* 1995;21(5):782-90, discussion 790-1. [http://dx.doi.org/10.1016/S0741-5214\(05\)80009-6](http://dx.doi.org/10.1016/S0741-5214(05)80009-6). PMID:7769736.
18. Moreira RCR. Infecção em Próteses Vasculares. In: Maffei FHA, editor. Doenças vasculares periféricas. 2. ed. Rio de Janeiro: Guanabara-Koogan; 2002. p. 931-42.
19. Cardozo MA, Frankini AD, Bonamigo TP. Use of superficial femoral vein in the treatment of infected aortoiliofemoral prosthetic grafts. *Cardiovasc Surg.* 2002;10(4):304-10. [http://dx.doi.org/10.1016/S0967-2109\(02\)00024-8](http://dx.doi.org/10.1016/S0967-2109(02)00024-8). PMID:12359398.
20. Ehsan O, Gibbons CP. A 10-year experience of using femoro-popliteal vein for re-vascularisation in graft and arterial infections. *Eur J Vasc Endovasc Surg.* 2009;38(2):172-9. <http://dx.doi.org/10.1016/j.ejvs.2009.03.009>. PMID:19362498.
21. Jones DW, Meltzer AJ, Schneider DB. Hybrid Approach to limb salvage in the setting of an infected femoral-femoral by-pass graft. *Ann Vasc Surg.* 2014;28(6):1565.e9-13. <http://dx.doi.org/10.1016/j.avsg.2014.01.014>.
22. Erzurum VZ, Clair D. Endovascular native vessel recanalization to maintain limb perfusion after infected prosthetic vascular graft excision. *J Vasc Surg.* 2005;41(2):332-6. <http://dx.doi.org/10.1016/j.jvs.2004.10.041>. PMID:15768017.

Correspondência

Eduardo Lichtenfels
 Av. 24 de Outubro, 1440/210
 CEP: 90510-001 – Porto Alegre (RS) – Brasil
 Tel: (51) 3072-5982
 E-mail: dreduardolichtenfels@gmail.com

Informações sobre os autores

EL - Mestre e doutor em Medicina pela Fundação Faculdade Federal de Ciências Médicas de Porto Alegre (FFFCMPA); professor de Cirurgia Vascular da Universidade Federal de Ciências da Saúde de Porto Alegre (UFCSPA); especialista em Cirurgia Vascular e Endovascular pela Sociedade Brasileira de Angiologia e de Cirurgia Vascular (SBACV).
 NEJ - Doutor em Cirurgia Cardiovascular pela Universidade Federal de São Paulo (UNIFESP); professor de Cirurgia Vascular da Universidade Federal de Ciências da Saúde de Porto Alegre (UFCSPA); especialista em Cirurgia Vascular e Endovascular pela Sociedade Brasileira de Angiologia e de Cirurgia Vascular (SBACV).
 NRA - Doutor em Cirurgia Vascular pela Universidade Federal de São Paulo (UNIFESP); livre-docente em Medicina pela Fundação Faculdade Federal de Ciências Médicas de Porto Alegre (FFFCMPA); professor regente de Cirurgia Vascular da Universidade Federal de Ciências da Saúde de Porto Alegre (UFCSPA); chefe do Serviço de Cirurgia Vascular e Endovascular da Irmandade da Santa Casa de Misericórdia de Porto Alegre (ISCMPA); especialista em Cirurgia Vascular e Endovascular pela Sociedade Brasileira de Angiologia e de Cirurgia Vascular (SBACV).
 ASRC - Médico residente de Cirurgia Vascular e Endovascular da Universidade Federal de Ciências da Saúde de Porto Alegre (UFCSPA).

Contribuição dos autores:

Concepção e desenho: EL
 Análise e interpretação dos dados: EL, NEJ, NRA
 Coleta de dados: EL, ASRC
 Redação do artigo: EL, ASRC
 Revisão crítica do texto: EL, NEJ, NRA
 Aprovação final do artigo: EL, NEJ, NRA, ASRC
 Análise estatística: N/A.
 Responsabilidade geral pelo estudo: EL

*Todos os autores leram e aprovaram a versão final submetida ao J Vasc Bras.