




Since January 2020 Elsevier has created a COVID-19 resource centre with free information in English and Mandarin on the novel coronavirus COVID-19. The COVID-19 resource centre is hosted on Elsevier Connect, the company's public news and information website.

Elsevier hereby grants permission to make all its COVID-19-related research that is available on the COVID-19 resource centre - including this research content - immediately available in PubMed Central and other publicly funded repositories, such as the WHO COVID database with rights for unrestricted research re-use and analyses in any form or by any means with acknowledgement of the original source. These permissions are granted for free by Elsevier for as long as the COVID-19 resource centre remains active.



DOCUMENTO DE CONSENSO

Recomendaciones diagnóstico-terapéuticas del grupo de trabajo de expertos de FACME ad-hoc sobre el manejo de la trombosis venosa cerebral relacionada con la vacunación frente a COVID-19[☆]

Grupo de trabajo multidisciplinar de FACME sobre el manejo de la trombosis venosa cerebral relacionada con la vacunación frente a COVID-19^{◇*}

Recibido el 1 de mayo de 2021; aceptado el 4 de mayo de 2021
Accesible en línea el 6 de mayo de 2021

PALABRAS CLAVE

COVID-19;
Vacunas;
Trombosis de senos;
Intracraneal;
Enfermedades cerebrovasculares;
Cefaleas

Resumen

Introducción: Se han reportado casos de trombosis venosas cerebrales en personas vacunadas frente a COVID-19 con vacunas vectorizadas con adenovirus no replicantes. Aportamos recomendaciones sobre el diagnóstico y manejo de pacientes con esta complicación.

Método: El grupo de trabajo multidisciplinar, liderado por la Federación de Asociaciones Científicas Médicas Españolas y representado por distintas sociedades científicas, revisó la evidencia disponible publicada en la literatura y en los informes de la Agencia Europea de Medicamentos. Se estableció una definición de caso sospechoso y recomendaciones diagnóstico-terapéuticas de la trombocitopenia trombótica inducida por la vacunación.

Resultados: Se considera caso sospechoso aquella trombosis venosa cerebral ocurrida entre 3 y 21 días tras la administración de vacunas no replicantes de adenovirus que presenten un valor de plaquetas inferior a 150.000 plaquetas por μL o un descenso del 50% respecto de la cifra previa. Los datos indicativos de trombocitopenia trombótica inducida por la vacunación incluyen la presencia de anticuerpos antifactor plaquetario tipo 4, la elevación de dímero-D 4 veces por encima del límite superior de la normalidad o la ausencia de justificación de la trombosis. En su tratamiento, se recomienda administrar inmunoglobulina humana inespecífica intravenosa o realizar plasmaféresis en su defecto, evitar el uso de heparina, empleando como anticoagulantes argatroban, bivalirudina, fondaparinux, rivaroxabán o apixabán, y evitar la transfusión de plaquetas.

[☆] Correo electrónico: dgazorin@ucm.es (D. García-Azorín).

* Autor para correspondencia.

[◇] En el [anexo](#) se enumeran los autores, pertenecientes al Grupo de trabajo multidisciplinar de FACME sobre el manejo de la trombosis venosa cerebral relacionada con la vacunación frente a COVID-19.

Conclusiones: Las vacunas de vectores no replicantes de adenovirus pueden asociarse a trombosis venosas cerebrales con trombocitopenia, en cuyo manejo es importante el tratamiento del fenómeno disimmune y de la trombosis venosa cerebral.

© 2021 Sociedad Española de Neurología. Publicado por Elsevier España, S.L.U. Este es un artículo Open Access bajo la licencia CC BY (<http://creativecommons.org/licenses/by/4.0/>).

KEYWORDS

COVID-19;
Vaccines;
Sinus thrombosis;
Intracranial;
Cerebrovascular
diseases;
Headaches

Diagnostic and treatment recommendations from the FACME ad-hoc expert working group on the management of cerebral venous sinus thrombosis associated with COVID-19 vaccination

Abstract

Introduction: Cases of cerebral venous sinus thrombosis have been reported in individuals vaccinated against COVID-19 with non-replicating adenoviral vector vaccines. We issue our recommendations on the diagnosis and management of patients presenting this complication.

Method: The multidisciplinary working group, led by the Spanish Federation of Medical and Scientific Associations and including representatives of several scientific societies, reviewed the available evidence from the literature and reports of the European Medicines Agency. We establish a definition for suspected cases and issue diagnostic and treatment recommendations regarding vaccine-induced immune thrombotic thrombocytopenia.

Results: We define suspected cases as those cases of cerebral venous sinus thrombosis occurring between 3 and 21 days after the administration of non-replicating adenoviral vector vaccines, in patients with a platelet count below 150,000/ μ L or presenting a decrease of 50% with respect to the previous value. Findings suggestive of vaccine-induced immune thrombotic thrombocytopenia include the presence of antibodies to platelet factor 4, D-dimer levels 4 times greater than the upper limit of normal, and unexplained thrombosis. The recommended treatment includes intravenous administration of non-specific human immunoglobulin or alternatively plasmapheresis, avoiding the use of heparin, instead employing argatroban, bivalirudin, fondaparinux, rivaroxaban, or apixaban for anticoagulation, and avoiding platelet transfusion.

Conclusions: Non-replicating adenoviral vector vaccines may be associated with cerebral venous sinus thrombosis with thrombocytopenia; it is important to treat the dysimmune phenomenon and the cerebral venous sinus thrombosis.

© 2021 Sociedad Española de Neurología. Published by Elsevier España, S.L.U. This is an open access article under the CC BY license (<http://creativecommons.org/licenses/by/4.0/>).

Introducción

La pandemia causada por la enfermedad por coronavirus 2019 (COVID-19) ha provocado más de 3 millones de muertes a nivel mundial¹ y más de 77.000 en España², junto con un exceso de mortalidad de hasta un 65% respecto de las cifras de los 10 años previos³. El insuficiente beneficio demostrado por los distintos tratamientos estudiados⁴⁻⁶ ha hecho que se ponga toda la esperanza en las vacunas. Los beneficios demostrados en los ensayos clínicos realizados hasta la fecha⁷⁻¹³ y los datos procedentes de la situación epidemiológica actual invitan al optimismo¹⁴.

El 7 de marzo de 2021 se notificaron en Austria los 2 primeros casos de trombosis venosas con presentación clínica atípica en pacientes que habían recibido la vacuna de AstraZeneca (Vaxzevria). El 14 de marzo de 2021 se comunicó el primer caso en España. Tras revisar la evidencia disponible en dicho momento, el Comité para la Evaluación de Riesgos en Farmacovigilancia europeo concluyó el 29 de marzo de 2021 que el número de eventos tromboembólicos reportados en personas expuestas a la vacunación era inferior al esperado en la población general, si bien Vaxzevria podría asociarse a casos de trombosis

atípicas, como coagulación intravascular diseminada o trombosis de senos venosos cerebrales, con un hecho distintivo: su presentación junto a trombocitopenia¹⁵. Una segunda evaluación del Comité para la Evaluación de Riesgos en Farmacovigilancia, cuyas conclusiones fueron publicadas con fecha de 14 de abril, concluyó que dicha asociación causal parecía probada, pero dada la escasa evidencia, no se pudieron identificar factores de riesgo en los casos notificados ni hubo recomendaciones prácticas de manejo clínico¹⁶.

El beneficio poblacional de la vacunación está fuera de toda duda. No obstante, es de vital importancia que los profesionales sanitarios estén preparados para la detección y el manejo adecuados de efectos adversos poco frecuentes pero graves como es la trombosis venosa cerebral con trombocitopenia. El objetivo del presente documento es aportar recomendaciones prácticas sobre el diagnóstico y manejo de pacientes con trombosis venosa cerebral con trombocitopenia tras la vacunación con vacunas recombinantes de adenovirus (Vaxzevria, de AstraZeneca, y Janssen), pese a que la asociación parece por el momento superior con la primera¹⁷. Dado lo cambiante de la situación y la aparición constante de nueva información, es

importante consultar los *documentos de recomendaciones prácticas*, cuya actualización será más regular que el presente documento¹⁸.

Desarrollo

Definición de caso sospechoso

Además del patrón homogéneo de presentación en las 3 primeras semanas tras la vacunación, las características que han motivado la consideración de estos fenómenos como relacionados con la vacunación son: 1) una frecuencia observada 4,94 (intervalo de confianza al 95% 2,63-8,45) veces superior a la frecuencia esperada para dicha población y periodo de tiempo¹⁹; 2) la gravedad superior a los casos no relacionados con la vacunación, alcanzando hasta un 36,4% de mortalidad^{17,19,20}; 3) la asociación con trombocitopenia en un porcentaje significativo de los casos^{15,17,19}; 4) la plausibilidad biológica al considerarse un fenómeno de origen inmunológico y la existencia de mecanismos fisiopatogénicos que pueden explicar parte del fenómeno, y 5) la ausencia de hipótesis alternativas que puedan justificar la aparición de los cuadros.

Hipótesis fisiopatogénica

La asociación con trombocitopenia y la gravedad de los eventos guarda cierta similitud con el síndrome de trombocitopenia inducida por heparina (HIT por sus siglas en inglés^{21,22}, con la salvedad de que los pacientes no habían sido expuestos a esta¹⁶. Se desconoce qué factor sería el desencadenante de este cuadro en los pacientes que han recibido la vacuna. Se ha descrito trombocitopenia tras la administración de vacunas vectorizadas por adenovirus^{23,24} y autoinmunidad en primates y roedores tras la administración de vacunas basadas en adenovirus, si bien tras administración intravenosa^{23,25–27}. Se ha descrito la presencia de anticuerpos frente al factor plaquetario 4 (anti-PF4) en personas con eventos trombóticos tras la vacunación con Vaxzevria^{28,29}.

Trombosis asociada a trombocitopenia

Se han empleado diversos términos, como: trombocitopenia inmune protrombótica inducida por la vacunación, trombocitopenia trombótica inducida por la vacuna (VITT por sus siglas en inglés)^{28–30}, trombocitopenia inducida por heparina atípica o síndrome de trombosis con trombocitopenia³¹. No obstante, en algunos de los casos reportados no se describía la presencia de trombocitopenia¹⁶. Esto podría deberse a: 1) que no se hubiera detectado o informado la trombocitopenia, pese a estar presente (por ejemplo, no haber realizado ninguna analítica); 2) que el paciente hubiera presentado un descenso en los niveles de plaquetas respecto de su cifra basal, pero sin llegar a disminuir por debajo de las 150.000 plaquetas/ μ L, y 3) que se trate de un fenómeno diferente.

Definición operativa

Desde el punto de vista práctico, se recomienda considerar un evento tromboembólico venoso en cualquier localización, que ocurra en un plazo de entre 3 y 21 días tras la administración de una vacuna de vectores no replicantes de adenovirus (Vaxzevria o Janssen)^{18,31}.

Ante un caso sospechoso se debe realizar un hemograma. La trombocitopenia queda definida por una cifra por debajo de 150.000 plaquetas/ μ L o un descenso del 50% respecto de la cifra previa, siempre y cuando esta se conozca y sea razonablemente reciente (3 meses previos). En caso de trombocitopenia, es recomendable realizar un frotis sanguíneo para excluir una pseudotrombocitopenia por agregación plaquetaria.

En caso de trombocitopenia confirmada, se debe realizar determinación de anticuerpos anti-PF4, cuya presencia se ha descrito en pacientes afectos de VITT^{30,32,33}, e implicaría el diagnóstico de VITT y como tal debería manejarse^{18,34}. La sensibilidad de la determinación de anticuerpos mediante técnica de ELISA es superior a la de las pruebas de cribado más comúnmente empleadas en el HIT (inmunopartículas en gel, quimioluminiscencia), si bien puede no estar disponible en todos los centros. Se recomienda congelar una muestra de suero del paciente o de plasma para poder realizar estudios funcionales de activación plaquetaria *a posteriori* en algún laboratorio de referencia^{18,34}.

Se ha descrito también una elevación marcada de dímero-D^{18,34}. En este contexto, una cifra por encima de 4 veces el límite superior de la normalidad debe alertar sobre una posible VITT¹⁸. En caso de negatividad de los anticuerpos anti-PF4 (sobre todo si no se dispone de la técnica ELISA) y normalidad del dímero-D, en ausencia de otras causas que justifiquen la trombocitopenia, parece prudente el manejo de la complicación trombótica como en los pacientes con VITT. En caso de que las cifras plaquetarias sean normales, todavía no existe información suficiente como para saber si se trata de un VITT o no; por ello, deberá hacerse vigilancia estrecha de la cifra de plaquetas¹⁸.

Presentación clínica de la trombosis venosa cerebral

El sistema venoso intracraneal drena la sangre del encéfalo y contribuye a la reabsorción del líquido cefalorraquídeo a través de las granulaciones aracnoideas³⁵. La interrupción de su flujo puede provocar diversos síntomas, siendo la presentación clínica variable en función de la localización de la trombosis y de la eficacia de vías de drenaje alternativas. Existe cierta concordancia entre los síntomas clínicos y su correlato a nivel intracraneal, siendo los fenómenos que explican los síntomas la presencia de hipertensión intracraneal, los infartos venosos y la presencia de hemorragias subyacentes^{36,37}. La *figura 1* resume los síntomas y eventos fisiopatogénicos implicados en la trombosis de senos venosos cerebrales.

En cuanto a los datos de alarma, debe descartarse una trombosis de senos venosos cerebrales ante la presencia de alguno de ellos en el contexto clínico adecuado³⁸. El síntoma más frecuente de la trombosis de senos es la cefalea,

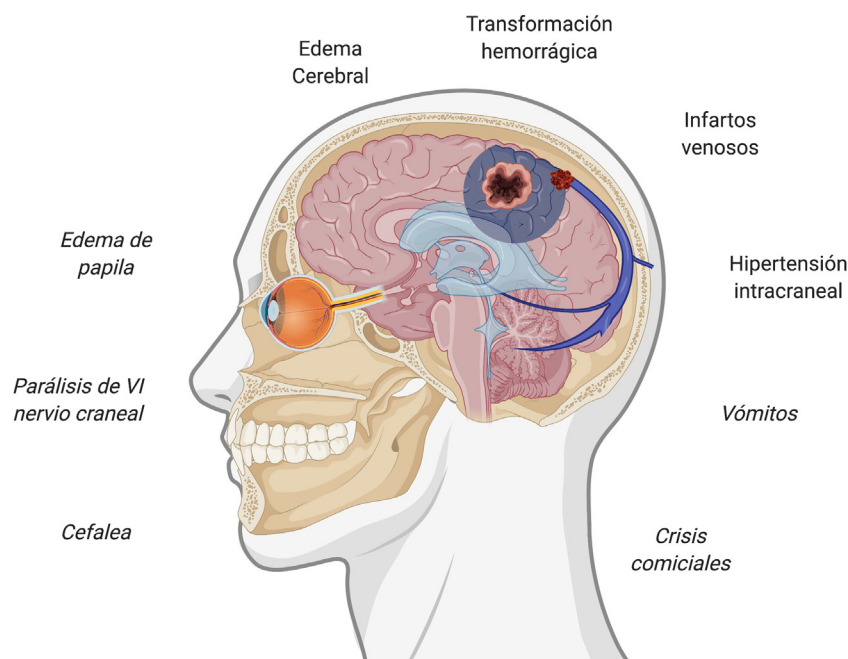


Figura 1 Síntomas y eventos fisiopatogénicos implicados en la trombosis de senos venosos cerebrales. Figura creada con BioRender.com.

ocurriendo en hasta un 88% de los pacientes^{38–40}. La cefalea es uno de los síntomas más frecuentemente reportados tras la vacunación^{7–13}, con una frecuencia de hasta el 67% de las personas vacunadas, no obstante, su aparición suele ser inmediata. El valor predictivo de los datos de alarma en esta entidad no está establecido, por lo que, en caso de ausencia de todos ellos, si existe algún dato atípico o preocupante a juicio del médico responsable, también deberá evaluarse esta posibilidad. La [tabla 1](#) resume los principales datos de alarma de la trombosis de senos venosos cerebrales^{38–40}.

Aspectos diagnósticos

Diagnóstico de la trombocitopenia trombótica inducida por la vacuna

Se recomienda la determinación de anticuerpos anti-PF4, cuya extracción deberá realizarse antes de administrar inmunoglobulinas^{18,30,32–35}. Su positividad resulta indicativa de una VITT, aunque su negatividad, sobre todo si no se dispone de la técnica ELISA, no la descarta.

Diagnóstico de la trombosis venosa cerebral

La evaluación radiológica de la trombosis venosa cerebral puede variar según la presentación del paciente y la disponibilidad de las técnicas radiológicas (tomografía computarizada [TC], resonancia magnética [RM]).

En la presentación aguda, la TC sin contraste es con frecuencia la prueba que se realiza de forma inicial. Sin embargo, esta prueba es poco sensible, ya que únicamente muestra alteraciones indicativas e indirectas de trombosis venosa cerebral en el 30% de los pacientes. Así, si existe

sospecha de trombosis venosa cerebral, la TC sin contraste debe complementarse con una TC con contraste y con reconstrucción tridimensional venosa (venografía por TC)^{41–46}.

En pacientes con presentación subaguda, la RM es la prueba de primera elección siempre que esté disponible de forma inmediata y el paciente no presente contraindicaciones a su obtención. El protocolo técnico adecuado incluye secuencias sin y con contraste complementadas con una RM venográfica. La RM es además útil para valorar las posibles complicaciones de la trombosis venosa cerebral, como el infarto venoso, la hemorragia y el edema.

Dadas la alta sensibilidad y especificidad diagnóstica de las pruebas no invasivas en el diagnóstico de la trombosis venosa cerebral, la venografía directa a través de catéter rara vez se requiere y debe reservarse para los casos en que se considere necesario tratamiento intravascular.

Pese a su baja sensibilidad, en la TC cerebral simple pueden observarse ciertos signos indicativos de trombosis venosa cerebral. Su presencia obliga a considerar este diagnóstico de no haberse hecho antes. La [tabla 2](#) resume los principales signos radiológicos de la trombosis venosa cerebral^{41–49}.

Tratamiento de la trombosis venosa cerebral en personas vacunadas

Aspectos generales sobre el manejo de eventos trombóticos en personas vacunadas

Toda persona con un evento trombótico en relación temporal con la vacunación con vacunas de vectores no replicantes de adenovirus debe ser hospitalizada, aunque su situa-

Tabla 1 Datos de alarma para considerar una posible trombosis de senos venosos cerebrales posvacunación

Ítem	Datos de alarma
Datos de alarma de la cefalea	Inicio súbito Aparición de manera diferida respecto del momento en que se recibe la vacunación (aparición > 72 h tras la vacunación) Empeoramiento al tumbarse y mejoría al ponerse en pie Resistencia a tratamiento sintomático Localización unilateral estricta Empeoramiento con maniobras que impliquen Valsalva Empeoramiento progresivo
Síntomas asociados	Crisis comiciales Vómitos de repetición Alteración del comportamiento Episodios confusionales Síntomas visuales persistentes Alteración de la marcha Pérdida de fuerza o sensibilidad Bajo nivel de conciencia
Parámetros analíticos	Trombocitopenia (< 150.000/ μ L o < 50% de la cifra basal) Elevación de dímero-D (> 4 veces el límite superior de la normalidad)
Signos exploratorios	Edema de papila Focalidad neurológica en la exploración Bajo nivel de conciencia Aparición de petequias

ción clínica sea estable y paucisintomática, ya que se ha descrito una mayor gravedad que en las formas convencionales y casos de rápido empeoramiento clínico¹⁸. El manejo debe ser multidisciplinar y debe aunar a la especialidad responsable de dicho tipo de trombosis en el centro y a un hematólogo con experiencia en HIT. El tratamiento consta de 2 pilares: el fenómeno disímune y la trombosis cerebral.

Tratamiento de la trombocitopenia trombótica inducida por la vacuna

En caso de que se realice un diagnóstico de VITT o exista una duda razonable sobre dicha posibilidad, la administración de plaquetas queda contraindicada salvo que haya un sangrado activo clínicamente relevante o sea necesario practicar algún procedimiento invasivo con alto riesgo de sangrado^{18,34}. Además, se recomienda el bloqueo de la activación y agregación plaquetaria por los anticuerpos anti-PF4 con inmunoglobulina humana inespecífica intravenosa, pudiendo emplearse la pauta de 1 g/kg/día durante 2 días o bien de 0,4 g/kg/día durante 5 días, sin que sea necesaria la determinación previa del nivel sérico de inmunoglobulinas en el paciente. Se ha descrito su empleo en varios

Tabla 2 Signos radiológicos directos e indirectos de utilidad y certeza en el diagnóstico de la trombosis de senos venosos cerebrales

Prueba	Signo radiológico
TC craneal simple	<i>Aumento de atenuación (hiperdensidad) a nivel de seno venoso o vena cortical (signo del triángulo denso cuando afecta el seno longitudinal superior), especialmente si:</i> Asimétrico respecto del contralateral (en trombosis de senos laterales o de venas corticales) <i>Disminución de atenuación (hipodensidad) parenquimatosa indicativa de infarto venoso, especialmente si:</i> No correspondiente a territorio arterial Bilateral Con componente de hemorragia subaracnoidea o intraparenquimatosa <i>Signos de edema cerebral:</i> Disminución de tamaño ventricular Colapso de surcos Tortuosidad de nervio óptico Aplanamiento de la esclera posterior Protrusión de la papila en globo ocular
Venografía por TC	Defecto de repleción en el interior de seno venoso o vena cortical afectos
RM cerebral	Isohiperintensidad en secuencias potenciadas en T1 e hipo/hiperintensidad en secuencias potenciadas en T2 del seno venoso o vena cortical (fase aguda/subaguda) Edema cerebral Hiperintensidad en secuencias potenciadas en T2-FLAIR y en difusión del seno o vena cortical afectos
Angio-RM venosa	Ausencia de flujo en seno venoso

RM: resonancia magnética; TC: tomografía computarizada. En negrita las modalidades que suponen el diagnóstico de certeza.

casos hasta la fecha^{29,30,32,33,50}. Alternativamente, se puede emplear plasmaféresis con reposición con albúmina en caso de contraindicación para las inmunoglobulinas. Pese a que la trombosis es un riesgo conocido tras la administración de inmunoglobulinas, la frecuencia es baja y el beneficio parece superar el riesgo^{51,52}.

Tratamiento de la trombosis venosa cerebral

La evidencia actual sobre el manejo de la trombosis venosa cerebral de cualquier causa es mejorable⁵³. En el contexto que nos ocupa, el tratamiento se decidirá en función de si existe sospecha de posible VITT o no. En caso de haberla, atendiendo a los criterios operativos definidos más arriba, no

Tabla 3 Tratamiento anticoagulante en pacientes con trombosis de senos venosos cerebrales tras vacunación con vacunas de vectores no replicantes de adenovirus y sospecha de VITT

Fármaco	Posología	Precauciones	Duración del tratamiento
Argatroban	0,5-2 $\mu\text{g}/\text{kg}/\text{min}$ vía intravenosa en perfusión continua	Monitorización TTPA (intervalo terapéutico 1,5-3)	No más de 14 días
Bivalirudina	Bolo de 0,75 mg/kg de peso corporal seguido inmediatamente de una perfusión intravenosa a una velocidad de 1,75 mg/kg/h	Monitorización TTPA (intervalo terapéutico 1,5-3)	Hasta 3 meses o hasta paso a anticoagulante oral
Fondaparinux	5-10 mg/24 h, en función del peso corporal	En caso de trombocitopenia < 30.000/ μL valorar reducir al 50% la dosis correspondiente por peso	Hasta 3 meses
Rivaroxabán	15 mg vía oral cada 12 h	Se puede considerar en pacientes con trombosis <i>a priori</i> menos grave, sin sangrado activo y que mantienen una cifra de plaquetas > 50.000/ μL	A partir del día 22, 20 mg al día en una sola dosis hasta completar 3 meses
Apixabán	10 mg vía oral cada 12 h	Se puede considerar en pacientes con trombosis <i>a priori</i> menos grave, sin sangrado activo y que mantienen una cifra de plaquetas > 50.000/ μL	A partir del día 8, 5 mg cada 12 h hasta completar 3 meses

TTPA: tiempo de tromboplastina parcial activada; VITT: trombocitopenia trombótica inducida por vacunación.

se recomienda la administración de heparina, no solo como tratamiento, sino en procedimientos como heparinización de vías centrales^{18,34}.

Tratamiento anticoagulante de la trombosis venosa cerebral en ausencia de sospecha de trombocitopenia trombótica inducida por la vacuna

Las principales guías son las europeas de 2010⁵⁴, las americanas de 2011⁵⁵ y las europeas de 2017⁵⁶. Los fármacos con una mayor evidencia son la heparina de bajo peso molecular (HBPM) y la heparina no fraccionada⁵⁷⁻⁶³. La HBPM demostró en un estudio una menor tasa de mortalidad, una mayor tasa de recuperación completa y una menor tasa de sangrado⁶⁰. Otro estudio mostró una menor tasa de mortalidad o dependencia en pacientes tratados con HBPM frente a heparina no fraccionada, así como una menor tasa de aparición de nuevas hemorragias cerebrales⁶¹. Un tercer estudio de menor tamaño muestral no encontró diferencias entre ambos tratamientos⁶². Una revisión sistemática publicada en 2017 concluyó que había una tendencia a una menor mortalidad y mejor pronóstico funcional en pacientes tratados con HBPM, sin diferencias en la tasa de hemorragia extracraneal⁶³.

Tratamiento anticoagulante de la trombosis venosa cerebral en caso de sospecha de trombocitopenia trombótica inducida por la vacuna

La HBPM y la heparina no fraccionada no están recomendadas en el momento actual¹⁸⁻³⁴, siendo necesario utilizar un fármaco anticoagulante alternativo⁶³. Todas las opciones

terapéuticas alternativas disponen de escasa evidencia en el tratamiento de la trombosis de senos venosos cerebrales⁶⁴. Argatroban parece una alternativa en el tratamiento de la HIT^{65,66}, pero carece de evidencia sólida en el tratamiento de la trombosis venosa cerebral⁶⁷, pese a que los estudios realizados en ictus isquémico apuntan a un adecuado nivel de seguridad⁶⁸⁻⁷¹, habiéndose reportado casos en los que ha sido empleado en el tratamiento de la VITT^{30,50}. Bivalirudina tiene una evidencia como tratamiento de la trombosis de senos venosos cerebrales casi inexistente⁷², si bien una revisión sistemática publicada en 2017 concluyó que los análogos de la hirudina (lepirudina y bivalirudina) tenían una tasa de complicaciones trombóticas y hemorrágicas similares a argatroban⁷³, habiendo sido también empleada en casos de VITT⁵⁰. Su administración debe realizarse bajo monitorización estrecha⁷⁴. Fondaparinux⁷⁵ es otro agente propuesto para el tratamiento de la HIT⁷⁶, si bien su evidencia en el tratamiento de la trombosis de senos venosos cerebrales se limita a un único caso⁷⁷.

En las formas menos graves se puede considerar el empleo de anticoagulantes de acción directa. Rivaroxabán⁷⁸⁻⁸⁴ y apixabán^{84,85} son los fármacos con una mayor evidencia, pero es de baja calidad⁸⁶⁻⁸⁹. Su recomendación también se justifica por no precisar de tratamiento concomitante con heparina al inicio del tratamiento⁷⁵.

Existe evidencia limitada para recomendar la realización de tratamiento endovascular o quirúrgico de manera sistemática⁹⁰⁻⁹³. En centros con experiencia puede considerarse en caso de mala respuesta al tratamiento farmacológico^{56,57,94}.

La **tabla 3** describe los principales fármacos recomendados, la posología y la duración del tratamiento⁷⁵. Considerando que la VITT es una trombosis venosa

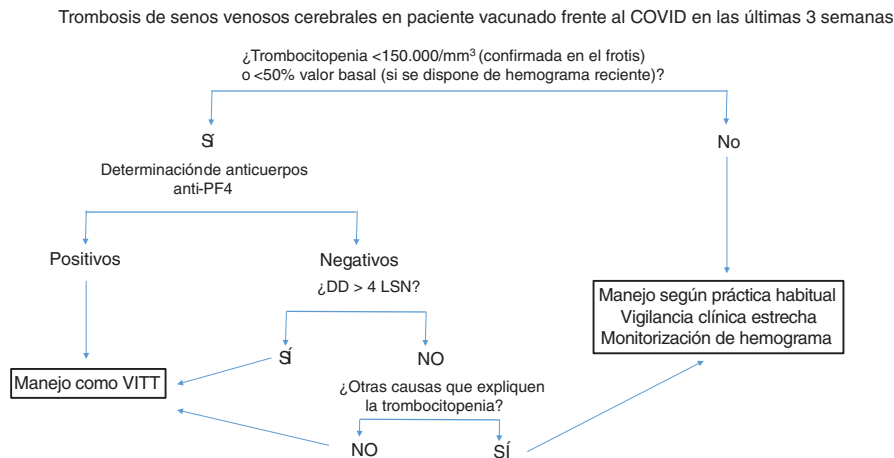


Figura 2 Manejo diagnóstico-terapéutico de la trombosis de senos venosos cerebrales en pacientes vacunados. Se recomienda congelar una muestra de suero basal para estudio funcional *a posteriori*, antes de administrar inmunoglobulinas. Anti-PF4: anticuerpos antifactor plaquetario 4; DD: dímero-D; LSN: límite superior de la normalidad, VITT: trombocitopenia trombótica inducida por la vacuna.

provocada, la duración recomendada del tratamiento anticoagulante sería de 3 meses, individualizándose en cada paciente.

La [figura 2](#) resume el manejo diagnóstico-terapéutico en pacientes con trombosis de senos venosos cerebrales en pacientes vacunados.

Notificación de casos

Los casos sospechosos de VITT tras la administración de cualquier vacuna frente a la COVID-19 deben notificarse al Sistema Español de Farmacovigilancia a la mayor brevedad (www.notificaram.es), incluyendo toda la información que sea posible, especialmente datos demográficos (edad, sexo, antecedentes personales de interés, factores de riesgo de trombosis, antecedente de infección por COVID-19 y su gravedad), datos relacionados con la vacunación (fecha de vacunación, tipo de vacuna y lote) y datos clínicos (fecha de inicio de los síntomas y descripción detallada del caso). Es importante precisar la fecha de diagnóstico de la complicación trombótica, así como la localización, el método diagnóstico empleado y la existencia o no de hemorragia asociada (localización y desahablemente volumen). Desde el punto de vista analítico es preciso reportar las cifras de plaquetas y dímero-D tanto al diagnóstico como en la evolución, así como el resultado de la determinación de anticuerpos anti-PF4 y la técnica empleada. Si el caso fuera dudoso, los resultados del estudio etiológico convencional también serán de utilidad. En relación con el tratamiento, se deberá describir qué fármacos fueron empleados, incluyendo dosis, tratamientos concomitantes y grado de eficacia, junto con el pronóstico a corto y medio plazo.

Conclusiones

El número de casos observados de trombosis venosa cerebral en personas vacunadas con vacunas de vectores no replicantes de adenovirus excede el número de casos

esperado. Se ha establecido una relación de causalidad con eventos trombóticos asociados a trombocitopenia. Las vacunas de vectores no replicantes de adenovirus pueden ocasionar muy raramente cuadros de trombosis con trombocitopenia en localizaciones menos frecuentes, como los senos venosos cerebrales. Estos casos se caracterizan por trombocitopenia o descenso de al menos el 50% en relación con cifras plaquetarias previas, presencia de niveles elevados de dímero-D y presencia de anticuerpos anti-PF4. En este contexto, se recomienda tratamiento con inmunoglobulinas y anticoagulantes de uso menos frecuente en la trombosis venosa cerebral, como argatroban, bivalirudina, fondaparinux, rivaroxabán o apixabán. Los pacientes sin los factores anteriormente mencionados pueden manejarse como una trombosis de senos venosos cerebrales convencional, si bien será de especial importancia un estrecho seguimiento clínico y analítico. Se necesita con urgencia mayor evidencia para el manejo de esta complicación.

Autoría

Todos los autores han hecho contribuciones sustanciales a la concepción del manuscrito, el borrador del artículo y su revisión de contenido intelectual, y la aprobación definitiva de la versión que se presenta.

Conflicto de intereses

Los autores declaran no tener ningún conflicto de intereses relativo al presente documento.

Anexo

Autores:

C. Avendaño-Solá, médico especialista, Servicio de Farmacología Clínica, Hospital Universitario Puerta de Hierro,

Junta Directiva de la Federación de Asociaciones Científico Médicas de España (FACME), Majadahonda, Madrid, España.

R. de la Cámara, Servicio de Hematología, Hospital de La Princesa, Madrid, España.

M. Castellanos 0000-0003-3116-1352, Servicio de Neurología, Complejo Hospitalario Universitario A Coruña, Instituto de Investigación Biomédica A Coruña, A Coruña, España.

D. Ezpeleta 0000-0002-9226-4550, Servicio de Neurología, Hospital Universitario Quirónsalud Madrid, Pozuelo de Alarcón, Madrid, España.

D. García-Azorín 0000-0002-3132-1064, Unidad de Cefaleas, Servicio de Neurología, Hospital Clínico Universitario de Valladolid, Valladolid, España.

C. Iñiguez Martínez 0000-0003-3746-3001, Servicio de Neurología, Hospital Clínico Universitario Lozano Blesa, Instituto de Investigación Sanitaria de Aragón (IIS Aragón), Zaragoza, España.

R. Lecumberri, Servicio de Hematología, Clínica Universidad de Navarra, Centro de Investigación Biomédica en Red de Enfermedades Cardiovasculares (CIBER-CV), Instituto de Salud Carlos III, Pamplona, Navarra, España.

M. Marti de Gracia 0000-0001-7843-9417, Sección de Radiología de Urgencias, Hospital Universitario La Paz, Madrid, España.

E. Redondo Margüello 0000-0003-2791-979X, Centro de Salud y Vacunación Internacional, Madrid Salud, Ayuntamiento de Madrid, Madrid, España.

A. Rovira 0000-0002-2132-6750, Sección de Neurorradiología, Hospital Universitario Vall d'Hebron, Barcelona, España.

A. Sancho-López, Servicio de Farmacología Clínica, Hospital Universitario Puerta de Hierro Majadahonda, Vocal SEFC, Grupo de Vacunas de la Federación de Asociaciones Científico Médicas Españolas (FACME), Majadahonda, Madrid, España.

P. Garrido 0000-0002-5899-6125, Servicio de Oncología Médica, Hospital Universitario Ramón y Cajal, Instituto Ramón y Cajal de Investigación Sanitaria (IRYCIS), Federación de Asociaciones Científico Médicas Españolas (FACME), Madrid, España.

Bibliografía

- World Health Organization. WHO coronavirus (COVID-19) dashboard. Geneva; WHO; 2021 [consultado 22 Abr 2021]. Disponible en: <https://covid19.who.int/>.
- European Centre for Disease Prevention and Control. COVID-19 situation update for the EU/EEA, as of 21 April 2021. Solna: ECDC; 2021 [consultado 22 Abr 2021]. Disponible en: <https://www.ecdc.europa.eu/en/cases-2019-ncov-eueea>.
- Ministerio de Ciencia e Innovación. Sistema de Monitorización de la Mortalidad Diaria (MoMo). Exceso de mortalidad. Madrid: MCI; 2021 [consultado 22 Abr 2021]. Disponible en: <https://momo.isciii.es/public/momo/dashboard/momo-dashboard.html>.
- Pan H, Peto R, Henao-Restrepo AM, Preziosi MP, Sathiyamoorthy V, Abdoool Karim Q, et al., WHO Solidarity Trial Consortium. Repurposed antiviral drugs for Covid-19 - Interim WHO Solidarity Trial results. *N Engl J Med.* 2021;384:497–511, <http://dx.doi.org/10.1056/NEJMoa2023184>.
- Beigel JH, Tomashek KM, Dodd LE, Mehta AK, Zingman BS, Kalil AC, et al., ACTT-1 Study Group Members. Remdesivir for the treatment of Covid-19 - Final report. *N Engl J Med.* 2020;383:1813–26, <http://dx.doi.org/10.1056/NEJMoa.2007764>.
- Hung IF, Lung KC, Tso EY, Liu R, Chung TW, Chu MY, et al. Triple combination of interferon beta-1b, lopinavir-ritonavir, and ribavirin in the treatment of patients admitted to hospital with COVID-19: An open-label, randomised, phase 2 trial. *Lancet.* 2020;395:1695–704, [http://dx.doi.org/10.1016/S0140-6736\(20\)31042-4](http://dx.doi.org/10.1016/S0140-6736(20)31042-4).
- Zhu FC, Li YH, Guan XH, Hou LH, Wang WJ, Li JX, et al. Safety, tolerability, and immunogenicity of a recombinant adenovirus type-5 vectored COVID-19 vaccine: A dose-escalation, open-label, non-randomised, first-in-human trial. *Lancet.* 2020;395:1845–54, [http://dx.doi.org/10.1016/S0140-6736\(20\)31208-3](http://dx.doi.org/10.1016/S0140-6736(20)31208-3).
- Jackson LA, Anderson EJ, Roupael NG, Roberts PC, Makhene M, Coler RN, et al., mRNA-1273 Study Group. An mRNA vaccine against SARS-CoV-2 - Preliminary report. *N Engl J Med.* 2020;383:1920–31, <http://dx.doi.org/10.1056/NEJMoa2022483>.
- Folegatti PM, Ewer KJ, Aley PK, Angus B, Becker S, Belli-Rammerstorfer S, et al., Oxford COVID Vaccine Trial Group. Safety and immunogenicity of the ChAdOx1 nCoV-19 vaccine against SARS-CoV-2: A preliminary report of a phase 1/2, single-blind, randomised controlled trial. *Lancet.* 2020;396:467–78, [http://dx.doi.org/10.1016/S0140-6736\(20\)31604-4](http://dx.doi.org/10.1016/S0140-6736(20)31604-4).
- Zhu FC, Guan XH, Li YH, Huang JY, Jiang T, Hou LH, et al. Immunogenicity and safety of a recombinant adenovirus type-5-vectored COVID-19 vaccine in healthy adults aged 18 years or older: A randomised, double-blind, placebo-controlled, phase 2 trial. *Lancet.* 2020;396:479–88, [http://dx.doi.org/10.1016/S0140-6736\(20\)31605-6](http://dx.doi.org/10.1016/S0140-6736(20)31605-6).
- Mulligan MJ, Lyke KE, Kitchin N, Absalon J, Gurtman A, Lockhart S, et al. Phase I/II study of COVID-19 RNA vaccine BNT162b1 in adults. *Nature.* 2020;586:589–93, <http://dx.doi.org/10.1038/s41586-020-2639-4>.
- Keech C, Albert G, Cho I, Robertson A, Reed P, Neal S, et al. Phase 1-2 trial of a SARS-CoV-2 recombinant spike protein nanoparticle vaccine. *N Engl J Med.* 2020;383:2320–32, <http://dx.doi.org/10.1056/NEJMoa2026920>.
- Polack FP, Thomas SJ, Kitchin N, Absalon J, Gurtman A, Lockhart S, et al., C4591001 Clinical Trial Group. Safety and efficacy of the BNT162b2 mRNA Covid-19 vaccine. *N Engl J Med.* 2020;383:2603–15, <http://dx.doi.org/10.1056/NEJMoa2034577>.
- Instituto de Salud Carlos III. Red Nacional de Vigilancia Epidemiológica. Informe n.º 74. Situación de COVID-19 en España. Casos diagnosticados a partir 10 de mayo. Informe COVID-19. Madrid: ISCIII; 2021 [consultado 22 Abr 2021]. Disponible en: https://www.isciii.es/QueHacemos/Servicios/VigilanciaSaludPublicaRENAVE/EnfermedadesTransmisibles/Documents/INFORMES/Informes%20COVID-19/INFORMES%20COVID-19%202021/Informe%20COVID-19.%20N%C2%BA%2074_14%20de%20abril%20de%202021.pdf.
- European Medicines Agency. 29 March 2021 update. COVID-19 vaccine safety update. VAXZEVRIA AstraZeneca AB. Amsterdam: EMA; 2021 [consultado 22 Abr 2021]. Disponible en: https://www.ema.europa.eu/en/documents/covid-19-vaccine-safety-update/covid-19-vaccine-safety-update-vaxzevria-previously-covid-19-vaccine-astrazeneca-29-march-2021_en.pdf.
- European Medicines Agency. 14 April 2021 update. COVID-19 vaccine safety update VAXZEVRIA AstraZeneca AB. Amsterdam: EMA; 2021 [consultado 22 Abr 2021]. Disponible en: <https://www.ema.europa.eu/en/documents/covid-19-vaccine-safety-update/covid-19-vaccine-safety-update>

- vaxzevria-previously-covid-19-vaccine-astrazeneca-14-april-2021.en.pdf.
17. European Medicines Agency. COVID-19 vaccine Janssen: EMA finds possible link to very rare cases of unusual blood clots with low blood platelets. 20 de abril de 2021. Amsterdam: EMA; 2021 [consultado 30 Abr 2021]. Disponible en: <https://www.ema.europa.eu/en/news/covid-19-vaccine-janssen-ema-finds-possible-link-very-rare-cases-unusual-blood-clots-low-blood>.
 18. Federación de Asociaciones Científico Médicas Españolas. COVID-19: Documentos. Madrid: FACME; 2021 [consultado 22 Abr 2021]. Disponible en: <https://facme.es/covid-19/covid-19-documentos/>.
 19. Agencia Española de Medicamentos y Productos Sanitarios. Vacunas COVID-19. Informe de farmacovigilancia. Madrid: AEMPS; 2021 [consultado 22 Abr 2021]. Disponible en: <https://www.aemps.gob.es/laAEMPS/docs/informe-farmacovigilancia-abril-2021.pdf?x74012>.
 20. Agencia Española de Medicamentos y Productos Sanitarios. Vaxzevria (vacuna frente a la COVID-19 de AstraZeneca): actualización sobre el riesgo de trombosis. Madrid: AEMPS; 2021 [consultado 22 Abr 2021]. Disponible en: <https://www.aemps.gob.es/informa/notas-informativas/medicamentos-susuhomano-3/seguridad-1/2021-seguridad-1/vaxzevria-vacuna-frente-a-la-covid-19-de-astrazeneca-actualizacion-sobre-el-riesgo-de-trombosis/>.
 21. Greinacher A. Heparin-induced thrombocytopenia. *N Engl J Med*. 2015;373:1883–4, <http://dx.doi.org/10.1056/NEJMc1510993>.
 22. Greinacher A, Selleng K, Warkentin TE. Autoimmune heparin-induced thrombocytopenia. *J Thromb Haemost*. 2017;15:2099–114, <http://dx.doi.org/10.1111/jth.13813>.
 23. Hofherr SE, Mok H, Gushiken FC, Lopez JA, Barry MA. Polyethylene glycol modification of adenovirus reduces platelet activation, endothelial cell activation, and thrombocytopenia. *Hum Gene Ther*. 2007;18:837–48, <http://dx.doi.org/10.1089/hum.2007.0051>.
 24. Cichon G, Schmidt HH, Benhidjeb T, Löser P, Ziemer S, Haas R, et al. Intravenous administration of recombinant adenoviruses causes thrombocytopenia, anemia and erythroblastosis in rabbits. *J Gene Med*. 1999;1:360–71, [10.1002/\(SICI\)1521-2254\(199909/10\)1:5<360::AID-JGM54>3.0.CO;2-Q](http://dx.doi.org/10.1002/(SICI)1521-2254(199909/10)1:5<360::AID-JGM54>3.0.CO;2-Q).
 25. Schnell MA, Zhang Y, Tazelaar J, Gao GP, Yu QC, Qian R, et al. Activation of innate immunity in nonhuman primates following intraportal administration of adenoviral vectors. *Mol Ther*. 2001;3(5 Pt 1):708–22, <http://dx.doi.org/10.1006/mthe.2001.0330>.
 26. Wolins N, Lozier J, Eggerman TL, Jones E, Aguilar-Córdova E, Vostal JG. Intravenous administration of replication-incompetent adenovirus to rhesus monkeys induces thrombocytopenia by increasing in vivo platelet clearance. *Br J Haematol*. 2003;123:903–5, <http://dx.doi.org/10.1046/j.1365-2141.2003.04719.x>.
 27. Varnavski AN, Calcedo R, Bove M, Gao G, Wilson JM. Evaluation of toxicity from high-dose systemic administration of recombinant adenovirus vector in vector-naive and pre-immunized mice. *Gene Ther*. 2005;12:427–36, <http://dx.doi.org/10.1038/sj.gt.3302347>.
 28. Scully M, Singh D, Lown R, Poles A, Solomon T, Levi M, et al. Pathologic antibodies to platelet factor 4 after ChAdOx1 nCoV-19 vaccination. *N Engl J Med*. 2021, <http://dx.doi.org/10.1056/NEJMoa2105385>. En prensa.
 29. Greinacher A, Thiele T, Warkentin TE, Weisser K, Kyrle PA, Eichinger S. Thrombotic thrombocytopenia after ChAdOx1 nCoV-19 vaccination. *N Engl J Med*. 2021, <http://dx.doi.org/10.1056/NEJMoa2104840>. En prensa.
 30. Tiede A, Sachs UJ, Czwalińska A, Werwitzke S, Bicker R, Krauss JK, et al. Prothrombotic immune thrombocytopenia after COVID-19 vaccine. *Blood*. 2021, <http://dx.doi.org/10.1182/blood.2021011958>. En prensa.
 31. Brighton Collaboration. Interim case definition of thrombosis with thrombocytopenia syndrome (TTS). Decatur, GA: Brighton Collaboration; 2021 [consultado 22 Abr 2021]. Disponible en: <https://brightoncollaboration.us/thrombosis-with-thrombocytopenia-syndrome-interim-case-definition/>.
 32. Thaler J, Ay C, Gleixner KV, Hauswirth AW, Cacioppo F, Grafeneder J, et al. Successful treatment of vaccine-induced prothrombotic immune thrombocytopenia (VIPIT). *J Thromb Haemost*. 2021, <http://dx.doi.org/10.1111/jth.15346>. En prensa.
 33. Schultz NH, Sørvoll IH, Michelsen AE, Munthe LA, Lund-Johansen F, Ahlen MT, et al. Thrombosis and thrombocytopenia after ChAdOx1 nCoV-19 vaccination. *N Engl J Med*. 2021, <http://dx.doi.org/10.1056/NEJMoa2104882>. En prensa.
 34. British Society of Haematology. Guidance from the Expert Haematology Panel (EHP) on Covid-19 vaccine-induced immune thrombocytopenia and thrombosis (VITT). Updated Guidance on Management. Version 1.7. London: BSH; 2021 [consultado 23 Abr 2021]. Disponible en: <https://b-s-h.org.uk/media/19590/guidance-version-17-on-mngmt-of-vitt-20210420.pdf>.
 35. Kiliç T, Akakin A. Anatomy of cerebral veins and sinuses. *Front Neurol Neurosci*. 2008;23:4–15, <http://dx.doi.org/10.1159/00011256>.
 36. Singh RJ, Saini J, Varadharajan S, Kulkarni GB, Veerendrakumar M. Headache in cerebral venous sinus thrombosis revisited: Exploring the role of vascular congestion and cortical vein thrombosis. *Cephalalgia*. 2018;38:503–10, <http://dx.doi.org/10.1177/0333102417698707>.
 37. Wasay M, Kojan S, Dai AI, Bobustuc G, Sheikh Z. Headache in cerebral venous thrombosis: Incidence, pattern and location in 200 consecutive patients. *J Headache Pain*. 2010;11:137–9, <http://dx.doi.org/10.1007/s10194-010-0186-3>.
 38. García-Azorín D, Monje MHG, González-García N, Guerrero ÁL, Porta-Etessam J. Presence of red flags in patients with cerebral venous sinus thrombosis admitted to the emergency department because of headache: A STROBE compliant cohort study. *Medicine (Baltimore)*. 2020;99:e20900, <http://dx.doi.org/10.1097/MD.00000000000020900>.
 39. Mehta A, Danesh J, Kuruvilla D. Cerebral venous thrombosis headache. *Curr Pain Headache Rep*. 2019;23:47, <http://dx.doi.org/10.1007/s11916-019-0786-9>.
 40. Silvis SM, de Sousa DA, Ferro JM, Coutinho JM. Cerebral venous thrombosis. *Nat Rev Neurol*. 2017;13:555–65, <http://dx.doi.org/10.1038/nrneurol.2017.104>.
 41. Linn J, Pfefferkorn T, Ivanicova K, Müller-Schunk S, Hartz S, Wiesmann M, et al. Noncontrast CT in deep cerebral venous thrombosis and sinus thrombosis: Comparison of its diagnostic value for both entities. *AJNR Am J Neuroradiol*. 2009;30:728–35, <http://dx.doi.org/10.3174/ajnr.A1451>.
 42. Buyck PJ, Zuurbier SM, Garcia-Esperon C, Barboza MA, Costa P, Escudero I, et al. Diagnostic accuracy of noncontrast CT imaging markers in cerebral venous thrombosis. *Neurology*. 2019;92:e841–51, <http://dx.doi.org/10.1212/WNL.0000000000006959>.
 43. Bonatti M, Valletta R, Lombardo F, Zamboni GA, Turri E, Avesani G, et al. Accuracy of unenhanced CT in the diagnosis of cerebral venous sinus thrombosis. *Radiol Med*. 2021;126:399–404, <http://dx.doi.org/10.1007/s11547-020-01263-2>.
 44. Tayyebi S, Akhavan R, Shams M, Salehi M, Farrokh D, Yousefi F, et al. Diagnostic value of non-contrast brain computed tomography in the evaluation of acute cerebral venous thrombosis. *Sci Rep*. 2020;10:883, <http://dx.doi.org/10.1038/s41598-020-57867-1>.
 45. Xu W, Gao L, Li T, Ramdoyal ND, Zhang J, Shao A. The performance of CT versus MRI in the differential diagnosis of cerebral

- venous thrombosis. *Thromb Haemost.* 2018;118:1067–77, <http://dx.doi.org/10.1055/s-0038-1642636>.
46. Gao L, Xu W, Li T, Yu X, Cao S, Xu H, et al. Accuracy of magnetic resonance venography in diagnosing cerebral venous sinus thrombosis. *Thromb Res.* 2018;167:64–73, <http://dx.doi.org/10.1016/j.thromres.2018.05.012>.
 47. Sato T, Terasawa Y, Mitsumura H, Komatsu T, Sakuta K, Sakai K, et al. Venous stasis and cerebrovascular complications in cerebral venous sinus thrombosis. *Eur Neurol.* 2017;78:154–60, <http://dx.doi.org/10.1159/000478980>.
 48. Weimar C. Diagnosis and treatment of cerebral venous and sinus thrombosis. *Curr Neurol Neurosci Rep.* 2014;14:417, <http://dx.doi.org/10.1007/s11910-013-0417-5>.
 49. Ferro JM, Aguiar de Sousa D. Cerebral venous thrombosis: An update. *Curr Neurol Neurosci Rep.* 2019;19:74, <http://dx.doi.org/10.1007/s11910-019-0988-x>.
 50. See I, Su JR, Lale A, Woo EJ, Guh AY, Shimabukuro TT, et al. US case reports of cerebral venous sinus thrombosis with thrombocytopenia after Ad26.COV2.S vaccination, March 2 to April 21, 2021. *JAMA.* 2021:e217517, <http://dx.doi.org/10.1001/jama.2021.7517>. En prensa.
 51. Sancho Saldaña A, Caldú Agud R, Capablo Liesa JL. Cerebral venous thrombosis following treatment with intravenous immunoglobulin. *Med Clin (Barc).* 2019;153:259–60, <http://dx.doi.org/10.1016/j.medcli.2018.11.002>.
 52. Al-Mendalawi MD. Cerebral venous thrombosis after intravenous immunoglobulin therapy in immune thrombocytopenic purpura. *Indian J Crit Care Med.* 2018;22:128, <http://dx.doi.org/10.4103/ijccm.IJCCM.512.17>.
 53. Riva N, Squizzato A. Stroke: Patients with CVT urgently need high-quality evidence. *Nat Rev Neurol.* 2017;13:644–6, <http://dx.doi.org/10.1038/nrneurol.2017.143>.
 54. Einhäupl K, Stam J, Boussier MG, de Bruijn SF, Ferro JM, Martinelli I, et al., European Federation of Neurological Societies. EFNS guideline on the treatment of cerebral venous and sinus thrombosis in adult patients. *Eur J Neurol.* 2010;17:1229–35, <http://dx.doi.org/10.1111/j.1468-1331.2010.03011.x>.
 55. Saposnik G, Barinagarrementeria F, Brown RD Jr, Bushnell CD, Cucchiara B, Cushman M, et al., American Heart Association Stroke Council and the Council on Epidemiology and Prevention. Diagnosis and management of cerebral venous thrombosis: A statement for healthcare professionals from the American Heart Association/American Stroke Association. *Stroke.* 2011;42:1158–92, <http://dx.doi.org/10.1161/STR.0b013e31820a8364>.
 56. Ferro JM, Boussier MG, Canhão P, Coutinho JM, Crassard I, Dentali F, et al., European Stroke Organization. European Stroke Organization guideline for the diagnosis and treatment of cerebral venous thrombosis - Endorsed by the European Academy of Neurology. *Eur Stroke J.* 2017;2:195–221, <http://dx.doi.org/10.1177/2396987317719364>.
 57. Einhäupl KM, Villringer A, Meister W, Mehraein S, Garner C, Pellkofer M, et al. Heparin treatment in sinus venous thrombosis. *Lancet.* 1991;338:597–600, [http://dx.doi.org/10.1016/0140-6736\(91\)90607-q](http://dx.doi.org/10.1016/0140-6736(91)90607-q).
 58. Mehraein S, Schmidtke K, Villringer A, Valdueza JM, Masuhr F. Heparin treatment in cerebral sinus and venous thrombosis: Patients at risk of fatal outcome. *Cerebrovasc Dis.* 2003;15:17–21, <http://dx.doi.org/10.1159/000067117>.
 59. Busch MA, Hoffmann O, Einhäupl KM, Masuhr F. Outcome of heparin-treated patients with acute cerebral venous sinus thrombosis: Influence of the temporal pattern of intracerebral haemorrhage. *Eur J Neurol.* 2016;23:1387–92, <http://dx.doi.org/10.1111/ene.13064>.
 60. Coutinho JM, Ferro JM, Canhão P, Barinagarrementeria F, Boussier MG, Stam J, ISCVT Investigators. Unfractionated or low-molecular weight heparin for the treatment of cerebral venous thrombosis. *Stroke.* 2010;41:2575–80, <http://dx.doi.org/10.1161/STROKEAHA.110.588822>.
 61. Misra UK, Kalita J, Chandra S, Kumar B, Bansal V. Low molecular weight heparin versus unfractionated heparin in cerebral venous sinus thrombosis: A randomized controlled trial. *Eur J Neurol.* 2012;19:1030–6, <http://dx.doi.org/10.1111/j.1468-1331.2012.03690.x>.
 62. Afshari D, Moradian N, Nasiri F, Razazian N, Bostani A, Sariaslani P. The efficacy and safety of low-molecular-weight heparin and unfractionated heparin in the treatment of cerebral venous sinus thrombosis. *Neurosciences (Riyadh).* 2015;20:357–61, <http://dx.doi.org/10.17712/nsj.2015.4.20150375>.
 63. Qureshi A, Perera A. Low molecular weight heparin versus unfractionated heparin in the management of cerebral venous thrombosis: A systematic review and meta-analysis. *Ann Med Surg (Lond).* 2017;17:22–6, <http://dx.doi.org/10.1016/j.amsu.2017.03.016>.
 64. American Heart Association/American Stroke Association Stroke Council Leadership. Diagnosis and management of cerebral venous sinus thrombosis with vaccine-induced thrombotic thrombocytopenia. *Stroke.* 2021, <http://dx.doi.org/10.1161/STROKEAHA.121.035564>. En prensa.
 65. Matthai WH Jr, Hursting MJ, Lewis BE, Kelton JG. Argatroban anticoagulation in patients with a history of heparin-induced thrombocytopenia. *Thromb Res.* 2005;116:121–6, <http://dx.doi.org/10.1016/j.thromres.2004.11.006>.
 66. Colarossi G, Maffulli N, Trivellas A, Schnöring H, Hatam N, Tingart M, et al. Superior outcomes with argatroban for heparin-induced thrombocytopenia: A Bayesian network meta-analysis. *Int J Clin Pharm.* 2021, <http://dx.doi.org/10.1007/s11096-021-01260-z>. En prensa.
 67. Gleicherricht E, Lim MY, Turan TN. Cerebral venous sinus thrombosis due to low-molecular-weight heparin-induced thrombocytopenia. *Neurologist.* 2017;22:241–4, <http://dx.doi.org/10.1097/NRL.000000000000146>.
 68. Barreto AD, Alexandrov AV, Lyden P, Lee J, Martin-Schild S, Shen L, et al. The argatroban and tissue-type plasminogen activator stroke study: Final results of a pilot safety study. *Stroke.* 2012;43:770–5, <http://dx.doi.org/10.1161/STROKEAHA.111.625574>.
 69. Barreto AD, Ford GA, Shen L, Pedroza C, Tyson J, Cai C, et al., ARTSS-2 Investigators. Randomized multicenter trial of ARTSS-2 (argatroban with recombinant tissue plasminogen activator for acute stroke). *Stroke.* 2017;48:1608–16, <http://dx.doi.org/10.1161/STROKEAHA.117.016720>.
 70. Berekashvili K, Soomro J, Shen L, Misra V, Chen PR, Blackburn S, et al. Safety and feasibility of argatroban. Recombinant tissue plasminogen activator, and intra-arterial therapy in stroke (ARTSS-IA Study). *J Stroke Cerebrovasc Dis.* 2018;27:3647–51, <http://dx.doi.org/10.1016/j.jstrokecerebrovasdis.2018.08.036>.
 71. Agencia Española de Medicamentos y Productos Sanitarios. Ficha técnica de arganova (argatroban). Madrid: AEMPS; 2021 [consultado 23 Abr 2021]. Disponible en: <https://cima.aemps.es/cima/pdfs/es/ft/74548/74548.ft.pdf>.
 72. Hwang SR, Wang Y, Weil EL, Padmanabhan A, Warkentin TE, Pruthi RK. Cerebral venous sinus thrombosis associated with spontaneous heparin-induced thrombocytopenia syndrome after total knee arthroplasty. *Platelets.* 2020;1–5, <http://dx.doi.org/10.1080/09537104.2020.1828574>. En prensa.
 73. Sun Z, Lan X, Li S, Zhao H, Tang Z, Xi Y. Comparisons of argatroban to lepirudin and bivalirudin in the treatment of heparin-induced thrombocytopenia: A systematic review and meta-analysis. *Int J Hematol.* 2017;106:476–83, <http://dx.doi.org/10.1007/s12185-017-2271-8>.

74. Agencia Española de Medicamentos y Productos Sanitarios. Ficha técnica de bivalirudina. Madrid: AEMPS; 2021 [consultado 23 Abr 2021]. Disponible en: https://cima.aemps.es/cima/pdfs/es/ft/80912/FT_80912.pdf.
75. Agencia Española de Medicamentos y Productos Sanitarios. Ficha técnica de arixtra (fondaparinux sódico). Madrid: AEMPS; 2021 [consultado 23 Abr 2021]. Disponible en: <https://cima.aemps.es/cima/pdfs/es/p/02206006/02206006.p.pdf>.
76. Thorsteinsson GS, Magnusson M, Hallberg LM, Wahlgren NG, Lindgren F, Malmborg P, et al. Cerebral venous thrombosis and heparin-induced thrombocytopenia in an 18-year old male with severe ulcerative colitis. *World J Gastroenterol*. 2008;14:4576–9, <http://dx.doi.org/10.3748/wjg.14.4576>.
77. Kuo KH, Kovacs MJ. Fondaparinux: A potential new therapy for HIT. *Hematology*. 2005;10:271–5, <http://dx.doi.org/10.1080/10245330500093492>.
78. Shankar Iyer R, Tcr R, Akhtar S, Muthukalathi K, Kumar P, Muthukumar K. Is it safe to treat cerebral venous thrombosis with oral rivaroxaban without heparin? A preliminary study from 20 patients. *Clin Neurol Neurosurg*. 2018;175:108–11, <http://dx.doi.org/10.1016/j.clineuro.2018.10.015>.
79. Fayyaz M, Abbas F, Kashif T. The role of warfarin and rivaroxaban in the treatment of cerebral venous thrombosis. *Cureus*. 2019;11:e4589, <http://dx.doi.org/10.7759/cureus.4589>.
80. Maqsood M, Imran Hasan Khan M, Yameen M, Aziz Ahmed K, Hussain N, Hussain S. Use of oral rivaroxaban in cerebral venous thrombosis. *J Drug Assess*. 2020;10:1–6, <http://dx.doi.org/10.1080/21556660.2020.1838769>.
81. Connor P, Sánchez van Kammen M, Lensing AWA, Chalmers E, Kállay K, Hege K, et al. Safety and efficacy of rivaroxaban in pediatric cerebral venous thrombosis (EINSTEIN-Jr CVT). *Blood Adv*. 2020;4:6250–8, <http://dx.doi.org/10.1182/bloodadvances.2020003244>.
82. Fatima M, Asghar MS, Abbas S, Iltaf S, Ali A. An observational study to evaluate the effectiveness of rivaroxaban in the management of cerebral venous sinus thrombosis. *Cureus*. 2021;13:e13663, <http://dx.doi.org/10.7759/cureus.13663>.
83. Esmaeili S, Abolmaali M, Aarabi S, Motamed MR, Chai-bakhsh S, Joghataei MT, et al. Rivaroxaban for the treatment of cerebral venous thrombosis. *BMC Neurol*. 2021;21:73, <http://dx.doi.org/10.1186/s12883-021-02091-1>.
84. Covut F, Kewan T, Perez O, Flores M, Haddad A, Daw H. Apixaban and rivaroxaban in patients with cerebral venous thrombosis. *Thromb Res*. 2019;173:77–8, <http://dx.doi.org/10.1016/j.thromres.2018.11.018>.
85. Rao SK, Ibrahim M, Hanni CM, Suchdev K, Parker D, Rajamani K, et al. Apixaban for the treatment of cerebral venous thrombosis: A case series. *J Neurol Sci*. 2017;381:318–20, <http://dx.doi.org/10.1016/j.jns.2017.09.007>.
86. Li H, Yao M, Liao S, Chen J, Yu J. Comparison of novel oral anticoagulants and vitamin K antagonists in patients with cerebral venous sinus thrombosis on efficacy and safety: A systematic review. *Front Neurol*. 2020;11:597623, <http://dx.doi.org/10.3389/fneur.2020.597623>.
87. Bose G, Graveline J, Yogendrakumar V, Shorr R, Fergusson DA, Le Gal G, et al. Direct oral anticoagulants in treatment of cerebral venous thrombosis: A systematic review. *BMJ Open*. 2021;11:e040212, <http://dx.doi.org/10.1136/bmjopen-2020-040212>.
88. Riva N, Ageno W. Direct oral anticoagulants for unusual-site venous thromboembolism. *Res Pract Thromb Haemost*. 2021;5:265–77, <http://dx.doi.org/10.1002/rth2.12480>.
89. Riva N, Carrier M, Gatt A, Ageno W. Anticoagulation in splanchnic and cerebral vein thrombosis: An international vignette-based survey. *Res Pract Thromb Haemost*. 2020;4:1192–202, <http://dx.doi.org/10.1002/rth2.12424>.
90. Stam J, Majoie CB, van Delden OM, van Lienden KP, Reekers JA. Endovascular thrombectomy and thrombolysis for severe cerebral sinus thrombosis: A prospective study. *Stroke*. 2008;39:1487–90, <http://dx.doi.org/10.1161/STROKEAHA.107.502658>.
91. Salottolo K, Wagner J, Frei DF, Loy D, Bellon RJ, McCarthy K, et al. Epidemiology, endovascular treatment, and prognosis of cerebral venous thrombosis: US center study of 152 patients. *J Am Heart Assoc*. 2017;6:e005480, <http://dx.doi.org/10.1161/JAHA.117.005480>.
92. Liao CH, Liao NC, Chen WH, Chen HC, Shen CC, Yang SF, et al. Endovascular mechanical thrombectomy and on-site chemical thrombolysis for severe cerebral venous sinus thrombosis. *Sci Rep*. 2020;10:4937, <http://dx.doi.org/10.1038/s41598-020-61884-5>.
93. Keller E, Pangalu A, Fandino J, Könu D, Yonekawa Y. Decompressive craniectomy in severe cerebral venous and dural sinus thrombosis. *Acta Neurochir Suppl*. 2005;94:177–83, http://dx.doi.org/10.1007/3-211-27911-3_28.
94. Riva N, Ageno W. Cerebral and splanchnic vein thrombosis: Advances, challenges, and unanswered questions. *J Clin Med*. 2020;9:743, <http://dx.doi.org/10.3390/jcm9030743>.