

Case report

Leishmaniose cutanée érysipéloïde: à propos d'une observation clinique

Abdeslam El kartouti^{1,&}, Jalal Elbenaye², Mouhcine Miloudi³

¹Service de Pharmacie Hospitalière, 3ème Hôpital Militaire Laayoune, Université Sidi Mohamed Ben Abdallah, Faculté de Médecine et de Pharmacie de Fès, Fès Maroc, ²Service de Dermatologie, 3ème Hôpital Militaire, Laayoune, Maroc, ³Service de Biologie Médicale, 3ème Hôpital Militaire, Laayoune, Maroc

[&]Corresponding author: Abdeslam El kartouti, Service de Pharmacie Hospitalière, 3ème Hôpital Militaire Laayoune, Université Sidi Mohamed Ben Abdallah, Faculté de Médecine et de Pharmacie de Fès, Fès Maroc

Key words: Leishmaniose cutanée, forme érysipéloïde, antimoniate de méglumine

Received: 19/12/2014 - Accepted: 24/01/2015 - Published: 25/05/2015

Abstract

Les auteurs rapportent les caractéristiques épidémiologiques et cliniques de la forme érysipéloïde de leishmaniose cutanée ainsi que ses difficultés diagnostiques et thérapeutiques. Chez une patiente âgée de 44 ans, sans antécédents, a consulté pour une tuméfaction nasale inflammatoire évoluant depuis 4 mois. L'examen clinique a révélé un placard érythémateux, infiltré centrofaciale. Une antibiothérapie avec des soins locaux quotidiens n'ont pas entraîné une amélioration, voire l'extension de lésions sous anti-inflammatoire non stéroïdiens. Le diagnostic de leishmaniose cutanée a été confirmé par le frottis cutané. Un traitement par l'antimoniate de méglumine par voie intramusculaire a été instauré à la dose de 20 mg/kg par jour avec évolution favorable. La forme érysipéloïde de leishmaniose cutanée constitue une entité rare et inhabituelle entraînant souvent un retard diagnostique. Le diagnostic repose sur l'examen parasitologique direct, la recherche de l'ADN des leishmanies par PCR et sur l'examen histologique. Et il existe plusieurs options thérapeutiques. L'évolution est généralement favorable.

Pan African Medical Journal. 2015; 21:54 doi:10.11604/pamj.2015.21.54.5967

This article is available online at: <http://www.panafrican-med-journal.com/content/article/21/54/full/>

© Abdeslam El kartouti et al. The Pan African Medical Journal - ISSN 1937-8688. This is an Open Access article distributed under the terms of the Creative Commons Attribution License (<http://creativecommons.org/licenses/by/2.0>), which permits unrestricted use, distribution, and reproduction in any medium, provided the original work is properly cited.

Introduction

La leishmaniose cutanée (LC) représente un problème de Santé publique à l'échelle mondiale, est une maladie parasitaire très répandue, due à une piqûre infectante d'un insecte vecteur, le phlébotome. Elle est endémique dans plus de 70 pays avec une incidence annuelle estimée à 1500 000 cas [1-3]. Ces dernières années, il a été constaté, une augmentation du nombre de cas de cette maladie au Maroc [4]. En effet, en 2010, le nombre de cas déclarés de LC à *Leishmania major* était de 6444 contre 4402 en 2009 et 3431 en 2008 [5]. Nous rapportons un cas de LC érysipéloïde faciale, forme rare, dans le but d'évoquer les particularités épidémiologiques, cliniques et thérapeutiques de cette forme.

Patient et observation

Il s'agit d'une femme de 44 ans, sans antécédents pathologiques particuliers, ménopausée depuis une année et demie, qui a consulté pour une tuméfaction nasale évoluant depuis 4 mois. L'examen clinique a révélé un placard érythémateux œdémateux et squameux en aile de papillon, couvrant de façon symétrique la région centrofaciale (nez et joues) (Figure 1) et évoquant un érysipèle du visage. L'examen objective des croutes sur la pointe du nez, révèle des lésions indolores et sans atteinte muqueuse sous jacente ni de signes systémiques. La patiente était apyrétique et tout le bilan biologique et inflammatoire était normal. La patiente rapporte qu'elle avait reçu plusieurs classes d'antibiotiques sans amélioration. Notre patiente rapporte l'extension de la lésion nasale initiale 2 jours après la prise des anti-inflammatoires non stéroïdiens (AINS). Devant ces éléments cliniques, plusieurs diagnostics sont évoqués dont la leishmaniose cutanée, laquelle a été confirmée par un frottis cutané en montrant des amastigotes de leishmanies au sein de macrophages (Figure 2). Le diagnostic par la recherche de l'ADN des leishmanies par PCR et sur l'examen histologique, n'a pas été fait pour notre cas par manque de moyens. Une cure systémique d'injections intramusculaires d'antimoniote de méglumine (Glucantime®) à la dose de 20 mg/kg/j d'antimoine sans dépasser 850 mg/j pendant 20j a été initiée avec une bonne tolérance et un suivi clinique et biologique satisfaisant. Ainsi une amélioration clinique nette est observée à après 2 semaines de traitement et une rémission complète est obtenue à partir d'un mois d'arrêt du traitement. Toutefois, la patiente garde un érythème rosé couperosique sans infiltration.

Discussion

La leishmaniose cutanée (LC) représente au Maroc un problème majeur de Santé publique, elle est désormais une maladie à déclaration obligatoire depuis 1995. Une recrudescence des cas de LC a été constatée ces dernières années. Cette pathologie est due à trois espèces du genre *Leishmania*: *L. major*, *L. tropica* et *L. infantum* [4]. Il y avait un polymorphisme clinique des lésions avec prédominance de l'aspect ulcéro-croûteux observé dans 55,1% des cas. L'atteinte faciale était observée dans 20,4% des cas [6]. La guérison spontanée se fait en quelques mois, laissant une cicatrice claire ou pigmentée ainsi qu'une immunité durable. La LC dans sa forme érysipéloïde, forme rare ayant été rapportée selon la littérature en Iran, au Pakistan, en Tunisie et en Turquie [7-11]. Cette forme diffère des autres par ses caractéristiques cliniques mais aussi par la population qu'elle touche préférentiellement [10]. Selon les données de la littérature, la fréquence de la LC

érysipéloïde varie entre 0,05 et 3,2% [7,9]. Cette forme touche préférentiellement les femmes âgées [10]. Elle se manifeste cliniquement par un placard érythémateux, infiltré et diffus de la face couvrant le nez et les deux joues [7], comme c'est le cas chez notre patiente. La cause de survenue de cette forme est inconnue. Parmi les hypothèses évoquées comme à l'origine de cette forme de LC, le déficit de la réponse immunitaire de l'hôte lié à la sénilité, un type particulier de parasite, les perturbations hormonales à la période de la ménopause, une altération de la qualité de la peau due au vieillissement. Notre patiente, bien qu'elle ne soit pas âgée, présente deux caractéristiques épidémiologiques en faveur de cette forme particulière; elle est originaire d'une région endémique de leishmaniose où un chevauchement des aires de répartition existe entre *L. infantum* et *L. tropica* [4,12] et femme en période de ménopause avec toutes les perturbations hormonales associées.

L'atteinte localisée au niveau du visage, a été à l'origine d'un retard diagnostique chez notre patiente, puisque ces lésions peuvent évoquer d'autres diagnostics tels qu'une infection cutanée bactérienne ou fongique, la syphilis, l'anthrax ou un eczéma [11]. Ainsi, notre patiente a bénéficié préalablement à notre consultation de la prescription de plusieurs classes d'antibiotiques et d'anti-inflammatoires non stéroïdiens, mais sans amélioration. Notre patiente a rapporté également l'extension de la lésion nasale après traitement par anti-inflammatoire. Le diagnostic de la leishmaniose cutanée a été évoqué par la suite, dont la confirmation a été réalisée par un frottis cutané ayant montré des amastigotes de leishmanies au sein de macrophages. Sur le plan thérapeutique, il existe plusieurs options thérapeutiques telles que la cryothérapie, le traitement par la chaleur grâce à la radiofréquence, un traitement topique, les traitements oraux tel que le fluconazole, le métronidazole [13]. Notre patiente a reçu de l'antimoniote de méglumine (Glucantime®), qui reste le médicament le plus utilisé pour le traitement des LC. Ce traitement se fait par infiltrations locales lorsqu'il s'agit de lésions uniques en dehors du visage. Quand les lésions sont multiples ou lors d'atteinte faciale, le traitement se fait par injections intramusculaires. La forme érysipéloïde touchant le visage impose un traitement injectable. Chez notre patiente, le traitement a été initié par des injections intramusculaires d'antimoniote de méglumine (Glucantime®) à la dose de 20mg/kg/j d'antimoine sans dépasser 850mg/j pendant 20 jours avec une bonne tolérance et un suivi clinique et biologique satisfaisant. Ce médicament présente de nombreux effets indésirables tels que douleurs musculaires, atteinte rénale, toxicité hépatique et cardiaque [14]. Toutefois, la patiente a gardé un érythème rosé couperosique sans infiltration.

Conclusion

La LC continue à poser un vrai problème de santé publique au Maroc, plus particulièrement, la LC du visage peut se présenter sous différents aspects, ce qui est à l'origine de retard diagnostique. Ainsi, tout dermatologue et otorhinolaryngologiste doit penser à LC devant toute lésion faciale inhabituelle ressemblant à l'érysipèle surtout chez des sujets vivant ou ayant séjourné dans des zones endémiques de Leishmanioses.

Conflits d'intérêts

Les auteurs ne aucun conflits d'intérêts.

Contributions des auteurs

Tous les auteurs ont contribué à la conduite de ce travail. Tous les auteurs déclarent également avoir lu et approuvé la version finale du manuscrit.

Figures

Figure 1: frottis cutané montrant des amastigotes au sein de macrophages

Figure 2: placard érythémateux œdémateux, squameux et infiltré couvrant de façon symétrique la région centrofaciale

Références

1. Jones J, Bowling J, Watson J, Vega-Lopez F, White J, Higgins E. Old world cutaneous leishmaniasis infection in children: a case series. *Arch Dis Child*. 2005 May; 90(5):530-1. PubMed | Google Scholar
2. Bhutto AM, Soomro RA, Nonaka S, Hashiguchi Y. Detection of new endemic areas of cutaneous leishmaniasis in Pakistan: a 6-year study. *Int J Dermatol*. 2003 Jul; 42(7): 543-8. PubMed | Google Scholar
3. Laila Z, Mohamed B, Amine M, Nadia A, Said A. Leishmaniose cutanée à *Leishmania tropica* dans la région de Marrakech (Maroc): un foyer rebelle! *Revue Francophone Des Laboratoires*. 2011 ; 41(429): 35-39. PubMed | Google Scholar
4. Rhajaoui M, Nasereddin A, Fella H, Azmi K, Amarir F, Al-Jawabreh A, Ereqat S, Planer J, Abdeen Z. New Clinic - epidemiologic profile of cutaneous leishmaniasis, Morocco. *Emerg Infect Dis*. 2007 Sep;13(9):1358-60. PubMed | Google Scholar
5. Direction de l'épidémiologie et de lutte contre les maladies. Rapport annuel d'activités. 2011. Google Scholar
6. Er-Rami M, Benjelloun S, Lahlou H, Khalloufi A, El Kartouti A, Zeroual A, Jakar A, El Haouri M. La leishmaniose cutanée à l'hôpital militaire Moulay Ismail de Meknès (Maroc): à propos de 49 cas diagnostiqués entre 2005 et 2011. *Pathologie Biologie*. 2013 Apr;61(2):49-53. PubMed | Google Scholar
7. Masmoudi A, Ayadi N, Boudaya S et al. Clinical polymorphism of cutaneous leishmaniasis in centre and south of Tunisia. *Bull Soc Pathol Exot*. 2007 Feb;100(1):36-40. PubMed | Google Scholar
8. Salmanpour R, Handjani F, Zerehsaz F, Ardehali S, Panjehshahin MR. Erysipeloid leishmaniasis: an unusual clinical presentation. *Eur J Dermatol*. 1999 Sep; 9(6):458-9. PubMed | Google Scholar
9. Raja KM, Khan AA, Hameed A, Rahman SB. Unusual clinical variants of cutaneous leishmaniasis in Pakistan. *Br J Dermatol*. 1998; 139 (1): 111-3. PubMed | Google Scholar
10. Ceyhan AM, Yildirim M, Basak PY, Akkaya VB, Erturan I. A case of erysipeloid cutaneous leishmaniasis: atypical and unusual clinical variant. *Am J Trop Med Hyg*. 2008 Mar; 78 (3): 406-8. PubMed | Google Scholar
11. Mnejja M, Hammami B, Chakroun Am, Achoura I, Charfeddine I, Chakroun A, Turki H, Ghorbel A. Leishmaniose érysipéloïde : forme inhabituelle de leishmaniose cutanée. *Annales françaises d'oto-rhino-laryngologie et de pathologie cervico-faciale*. 2011; 128(2) :107-109. PubMed | Google Scholar
12. Rhajaoui M. Les leishmanioses humaines au Maroc: une diversité nosogéographique. *Pathol Biol*. 2011; 59(4): 226-9. PubMed | Google Scholar
13. Solomona M, Traua H, Schwartz E. Old-world cutaneous leishmaniasis: an ancient disease in wait of new drugs. *Ann Dermatol Venereol*. 2008; 135(5): 357-9. PubMed | Google Scholar
14. Reithinger R, Dujardin JC, Louzir H, Pirmez C, Alexander B, Brooker S. Cutaneous leishmaniasis. *Lancet*. 2007; 7(9): 581-96. PubMed | Google Scholar

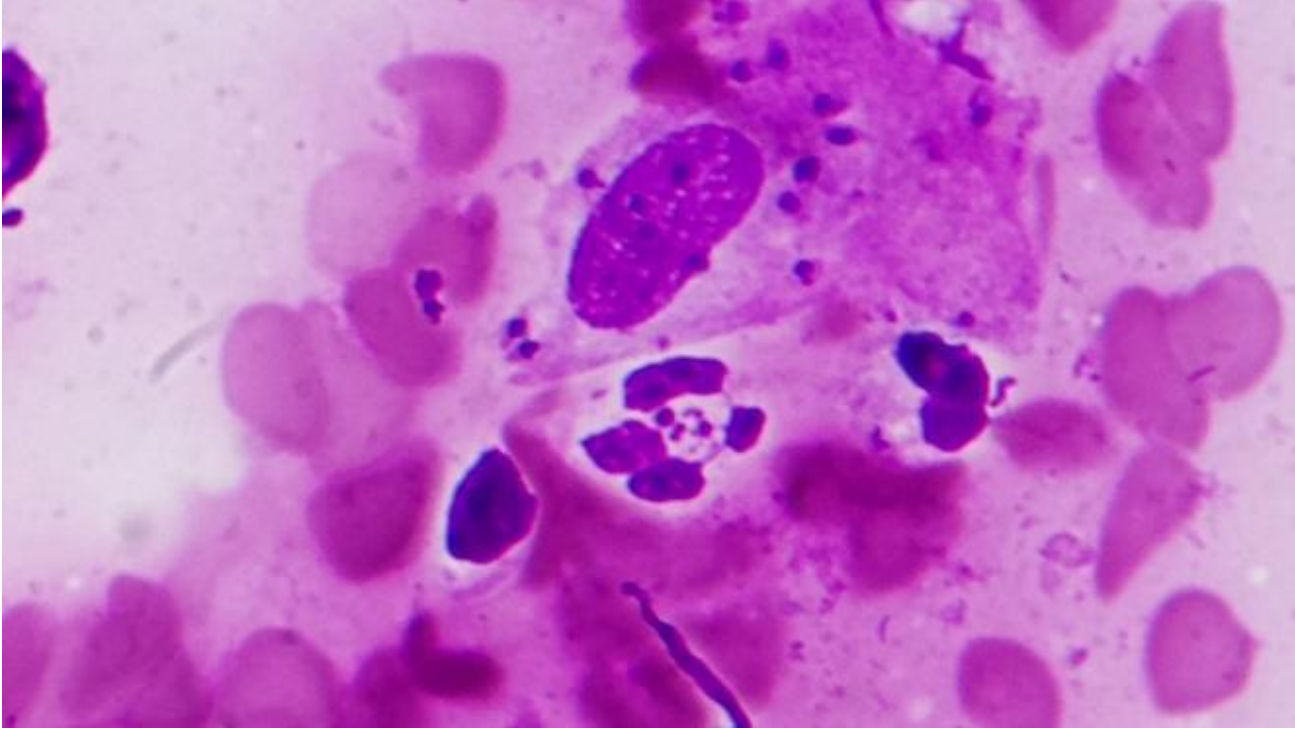


Figure 1: frottis cutané montrant des amastigotes au sein de macrophages

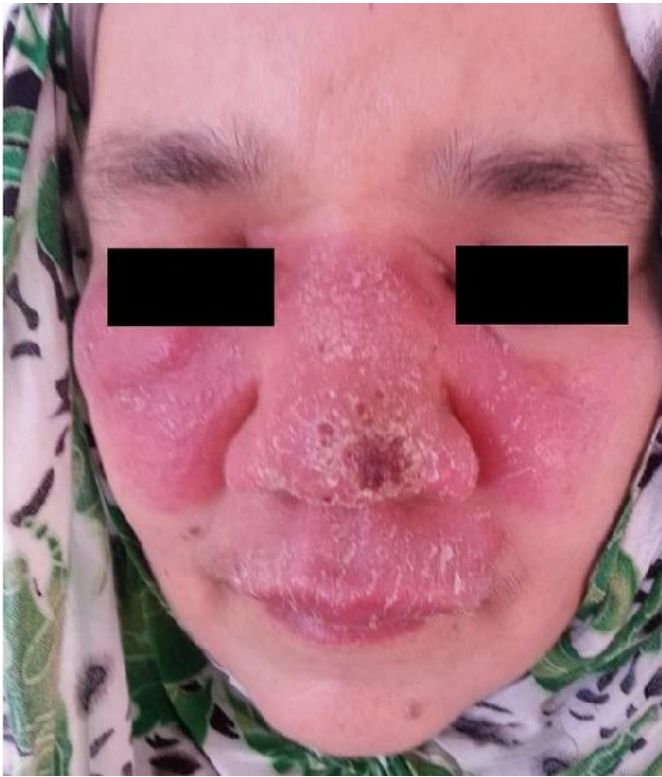

Figure 2: placard érythémateux œdémateux, squameux et infiltré couvrant de façon symétrique la région centrofaciale