



REPORTE DE CASO

<https://doi.org/10.18597/rcog.3593>

Tejido mamario ectópico en vulva: reporte de caso y revisión sistemática de la literatura

Ectopic mammary tissue in vulva: case report and systematic literature review

Sandra Marcela Buitrago-Flechas, MD¹; Sandra Johana Barrera-Latorre, MD²;
Carolina Morante-Caicedo MD³

Recibido: 13 de agosto del 2020/Aceptado: 4 de agosto del 2021

RESUMEN

Objetivo: reportar el caso de una paciente con diagnóstico de tejido mamario ectópico en vulva, y realizar una revisión de la literatura acerca del diagnóstico, tratamiento y pronóstico de esta condición en esta localización.

Materiales y métodos: paciente de 49 años consulta por masa vulvar dolorosa a un centro privado de nivel medio de complejidad ubicado en Bogotá, Colombia. Se realizó ecografía de la lesión y posteriormente escisión quirúrgica; la histopatología mostró tejido mamario ectópico sin malignidad. Se realizó una búsqueda en las bases de datos PubMed, Embase, Cochrane, LILACS y Scielo, con las palabras clave “Vulva”, “Glándulas mamarias”, “ectópico”, “Vulva”, “Breast” y “Ectopic”, y se incluyeron reportes y series de caso de mujeres con tejido mamario en vulva confirmado por histopatología.

Resultados: se identificaron 184 títulos, de los cuales 94 fueron finalmente incluidos para un total

de 126 casos. El 57,9% eran tumores benignos, con un 95% en mujeres menores de 50 años; y el 42,06% eran tumores malignos, el 92 % en mujeres mayores de 50 años. El diagnóstico se realizó por clínica, con imágenes diagnósticas complementarias, marcadores tumorales e inmunohistoquímica en algunos casos. Se realizó escisión local en el 91% de los casos de patología benigna y 43% de patología maligna, siendo el método diagnóstico y terapéutico.

Conclusión: el tejido mamario ectópico en vulva debe ser considerado como parte del diagnóstico diferencial de masas a nivel vulvar con diferente pronóstico en mujeres pre y posmenopáusicas. Se requieren más estudios para una mejor caracterización de la patología y definir el tratamiento ideal en términos de recaída y supervivencia.

Palabras clave: vulva, tejido ectópico, glándula mamaria, mama.

ABSTRACT

Objective: To report the case of a patient diagnosed with ectopic mammary tissue in the vulva, and to conduct a literature review of the diagnosis, treatment and prognosis of this condition in that location.

Material and methods: A 49-year-old patient who presented with a painful vulvar mass to a private

* Correspondencia: Sandra M. Buitrago. Carrera 11 c No 122 – 41. sanbuitrago189@gmail.com

1. Ginecología y Obstetricia. Pontificia Universidad Javeriana, Bogotá (Colombia).
2. Patología Cervical y Colposcopia. Ginecología y Obstetricia. Pontificia Universidad Javeriana, Bogotá (Colombia).
3. Residente Ginecología y Obstetricia. Pontificia Universidad Javeriana, Bogotá (Colombia).

intermediate complexity center in Bogotá, Colombia. The lesion was assessed on ultrasound and then surgically excised; histopathology showed ectopic mammary tissue with absence of malignancy. A search was conducted in the PubMed, Embase, Cochrane, LILACS and Scielo databases using the keywords “Vulva,” “Breast” and “Ectopic.” Case reports and case series of women with histopathology-confirmed mammary tissue in the vulva were included.

Results: Overall, 184 titles were identified and, of these, 94 were ultimately included, for a total of 126 cases, with 57.9% being benign tumors, 95% in women under 50 years of age, and 42.06% being malignant tumors, 92% in women over 50 years of age. Diagnosis was made on the basis of the clinical findings, with ancillary diagnostic imaging, tumor markers and immunohistochemistry in some cases. Local excision was performed in 91% of cases with benign pathology and in 43% of cases with malignant pathology, with the diagnostic method being therapeutic.

Conclusion: Ectopic mammary tissue in the vulva must be considered as part of the differential diagnosis of vulvar masses, prognosis being different in pre and postmenopausal women. Further studies are needed to enhance the characterization of this condition and define the ideal course of treatment in terms of relapse and survival.

Keywords: Vulva, ectopic tissue, mammary gland, breast.

INTRODUCCIÓN

El tejido mamario ectópico se define como la presencia de glándulas mamarias localizadas fuera de la mama, es una condición que puede encontrarse entre el 2% y 6% de la población general (1). Está asociada a la no regresión de la cresta mamaria en el embrión, de la cual solo quedan usualmente los nodos torácicos (2). Se ha clasificado como mama supernumeraria si tiene pezón o areola (o ambos), en combinación con tejido glandular persistente o atrófico, o como tejido aberrante en ausencia de pezón o areola (3). El principal sitio de localización es la axila, donde se

ubica el 60% o 70% de las lesiones, pero también se han descrito casos a nivel de la vulva, cara, nuca, pecho, espalda media, flanco, caderas, hombro, extremidades superiores y muslos (4). El diagnóstico del tejido mamario ectópico es clínico, apoyado en imágenes diagnósticas y por histopatología. Clínicamente se manifiesta como una masa que puede ser unilateral o bilateral, cuyo tamaño puede fluctuar en relación con cambios hormonales como el embarazo y la lactancia (5). La ecografía es la imagen de elección para la caracterización de masas subcutáneas, ya sean palpables o no (6, 7). La apariencia ultrasonográfica del tejido mamario tiene aspecto fibroductal y mezcla de elementos glandulares o grasos. Sirve además para diferenciar el tejido mamario accesorio de lipomas, linfadenopatías, quistes sebáceos, entre otros (8).

El diagnóstico definitivo solo es posible por estudio histopatológico. Típicamente se encuentran glándulas revestidas por epitelio simple cúbico organizadas en conductos y lóbulos. Los conductos están revestidos por células epiteliales y mioepiteliales (4). El enfoque terapéutico es similar al tratamiento de tumores en mama; dependiendo de la localización se debe realizar una escisión completa del tejido ectópico (9). En el caso del carcinoma mamario en tejido ectópico el tratamiento sigue las mismas normas de un carcinoma mamario (10).

Respecto al tejido mamario ectópico de localización vulvar, la primera descripción fue realizada por Hartung en 1872 (11). Hay varias controversias respecto a esta localización del tejido ectópico. Velnovich menciona que es la segunda localización más frecuente después de la de axila (2), mientras que Dordevic indica que es muy raro (12). Algunos autores consideran que su presencia se basa en la falla de la regresión de los nódulos mamarios en el embrión; mientras una segunda teoría se basa en la presencia de glándulas especializadas idénticas a las glándulas mamarias localizadas en la región anogenital como constituyente normal de la vulva a nivel de surcos interlabiales (13). Su diagnóstico diferencial con otras patologías vulvares es difícil, y es susceptible de desarrollar procesos patológicos malignos similares a

los presentados en el tejido mamario normal, lo que tendría implicaciones para el tratamiento quirúrgico (14), haciendo relevante que el ginecólogo tenga esta condición en mente ante una mujer que consulte por masa vulvar; por lo tanto, el objetivo de la presentación de este caso es hacer una revisión de la literatura sobre su diagnóstico, tratamiento y pronóstico.

REPORTE DE CASO

Se describe el caso de una paciente multipara de 49 años, en etapa premenopáusica, quien consultó en abril del 2018 por cuadro de cinco meses de

evolución, caracterizado por sensación de masa no dolorosa en región vulvar, a un centro de atención ambulatoria privado de mediana complejidad, ubicado en Bogotá, que atiende pacientes del régimen contributivo en el Sistema de seguridad social en Colombia. No informó antecedentes personales o familiares de importancia. En el examen físico, como hallazgo positivo, se encontró a nivel de tercio inferior de labio mayor derecho, lesión nodular de 3,5 cm, sólida, no adherida a planos profundos y sin alteraciones en la piel suprayacente, sin presencia de adenopatías inguinales (ver Figura 1).

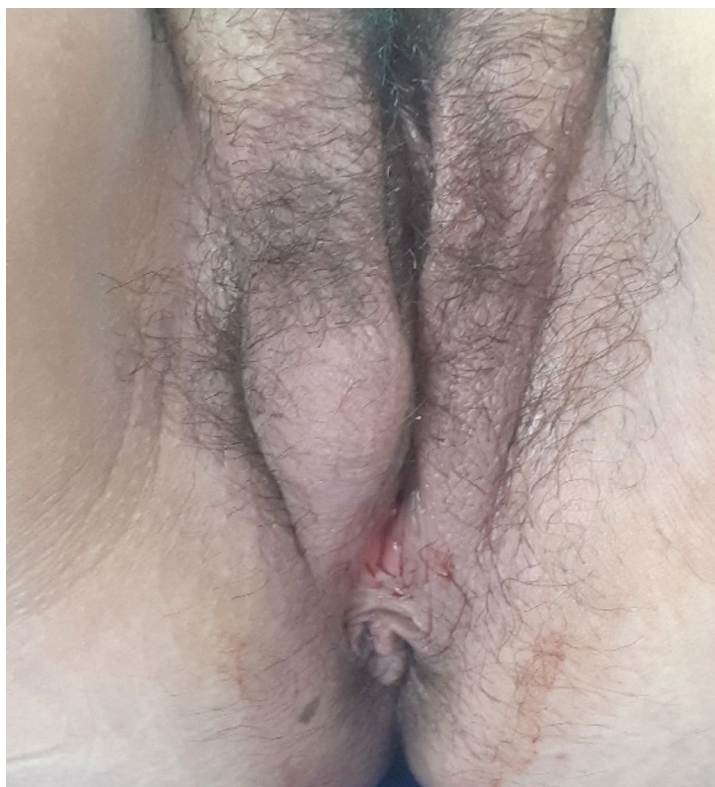

Figura 1. Masa a nivel de labio mayor derecho que corresponde a tejido mamario ectópico. Nótese ausencia de pezón.

Se realizó ultrasonido de tejidos blandos a nivel de vulva, cuyo resultado reportó a nivel del labio mayor derecho imagen redondeada sólida con componente líquido, de contornos bien definidos, reforzamiento posterior y ligera vascularización a la exploración con el Doppler color. Se consideró como primera posibilidad diagnóstica un quiste endometriósico.

La paciente fue llevada a cirugía en mayo de 2018, y bajo anestesia local se realizó extirpación quirúrgica de la lesión. La patología quirúrgica mostró en el examen macroscópico una lesión ovoide de tejido pardo rosado de 2,5x2x1,5cm de superficie externa lisa y nodular, al corte con un parénquima pardo claro de aspecto mixoide con áreas arremolinadas (ver Figura 2). El diagnóstico anatomopatológico

definitivo reportó tejido mamario ectópico en vulva sin displasia ni malignidad.

Se realizó control a los 20 días del postoperatorio, se retiraron los puntos sin complicaciones, la herida quirúrgica continuaba en proceso de cicatrización, sin signos de infección local. La paciente no ha regresado a control después de su primera visita luego del postoperatorio.

Aspectos éticos. Se solicitó la autorización de la paciente con consentimiento informado escrito, a la Clínica Colsubsidio El Lago en Bogotá, Colombia, y al comité de ética institucional para publicar el caso una vez se confirmó el diagnóstico histológico; se tomaron las precauciones para garantizar la confidencialidad de la información y el anonimato de la paciente. El registro fotográfico fue tomado por una de las autoras.

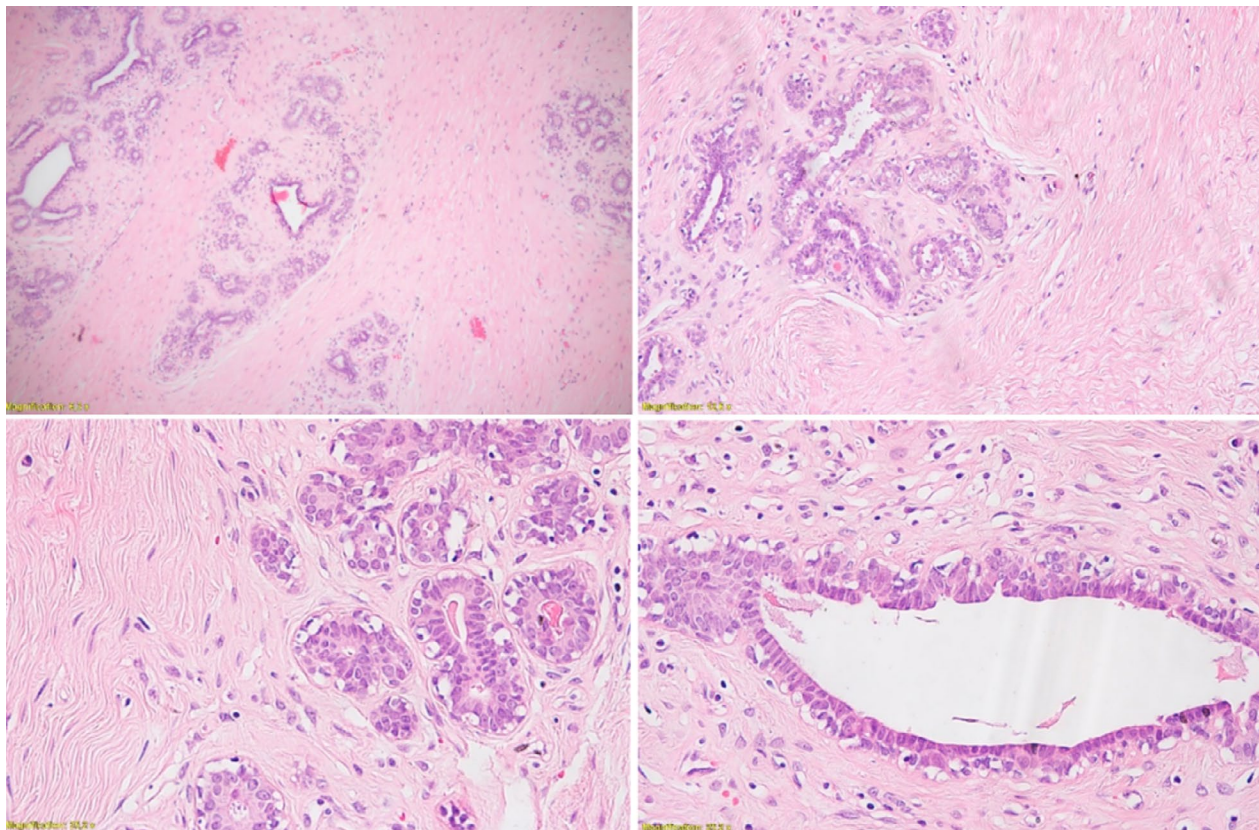


Figura 2. Características microscópicas del tejido mamario ectópico vulvar del caso reportado. Los cortes en H-E a 4x – 40x muestran estroma mamario de aspecto usual constituido por conductos grandes, algunos dilatados y lóbulos mamarios, revestidos por una capa de epitelio sobre la base de células musculares lisas. El tejido conectivo intralobulillar es usual, con presencia de algunos fibroblastos.

MATERIALES Y MÉTODOS

Se realizó una revisión sistemática de la literatura con el fin de describir ¿cómo es la historia natural, el diagnóstico y tratamiento del tejido mamario ectópico en vulva? Se realizó una búsqueda en las bases de datos LILACS y Scielo con las palabras clave “Vulva”, “Glándulas mamarias” y “ectópico”; y en Medline vía PubMed, Embase y Cochrane

con los términos “Vulva”, “Breast” y “Ectopic”. Se incluyeron estudios que correspondían a reportes y series de caso, revisiones de la literatura y cartas al editor, de mujeres con tejido mamario ectópico en vulva con confirmación histológica de patología benigna como maligna, y se excluyeron casos de tejido mamario vulvar de origen metastásico. Se limitó la búsqueda a textos en inglés y español publicados

hasta el 31 de diciembre de 2020. Se buscó información sobre el diagnóstico, tratamiento y pronóstico.

Dos autores (SJB – SMB) realizaron la búsqueda de forma independiente, seleccionando los artículos por título y resumen. Se contactó a los autores vía e-mail cuando fue necesario. Las discrepancias se resolvieron por consenso. La información obtenida en la revisión se organizó mediante un instrumento de recolección de datos que incluyó las siguientes variables y desenlaces: año de publicación, tipo de diseño del estudio, país donde se presentó el caso, edad, estado hormonal de la paciente, tamaño y localización de la lesión, reporte histológico, método diagnóstico, manejo definitivo y tiempo de

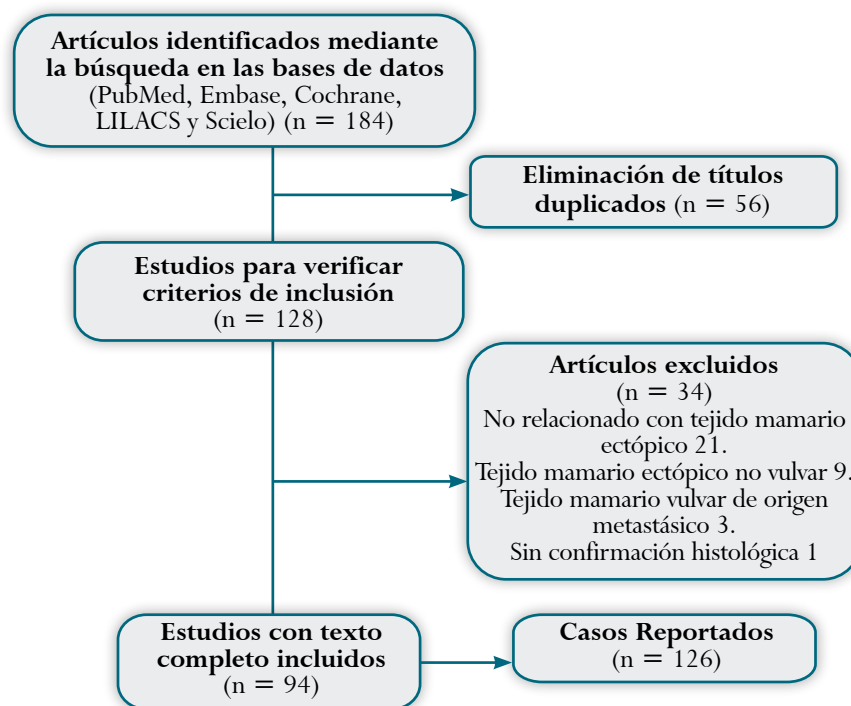
seguimiento posterior al tratamiento. En los casos con reporte histológico compatible con malignidad se evaluó también la presencia de recaída y supervivencia. Los estudios incluidos fueron clasificados de acuerdo con los niveles de evidencia de la American Diabetes Association (ADA) (15). Se hace síntesis narrativa de la información recolectada.

RESULTADOS

Se encontraron un total de 184 títulos, de estos, se incluyeron 94 estudios que cumplieron con los criterios de inclusión, los cuales aportaron un total de 126 casos (Figura 3).

Figura 3.

Diagrama de flujo de la búsqueda bibliográfica y la inclusión de estudios



Características de los estudios. De los 94 estudios, 72 corresponden a reportes de caso; de estos, nueve presentan, además, revisión de la literatura. A su vez, se encontraron 22 series de casos, 3 de ellas con revisión de la literatura.

El país con más estudios publicados fue Estados Unidos con un total de 29 estudios que reportan 39

casos, (16–44). Dos estudios fueron informados en Rusia, con 17 casos en total, el primero un reporte de caso (45), y el segundo una serie de casos que aportó 16 pacientes (46). En China se han reportado 5 estudios (47–51), para un total de 7 pacientes; en el Reino Unido se han reportado 6 reportes de caso (52–57); en Turquía (58–61) e Italia (62–65) se han informado

4 reportes de caso. En Australia (66–68), República Checa (69–71), España (72–74) e India (75–77), cada uno tiene 3 reportes de caso. Canadá (78, 79), Japón (80, 81), Corea del Sur (82, 83), Israel (84, 85), Arabia Saudita (86, 87) y Kuwait (88, 89) tienen 2 reportes de caso cada uno. Por otra parte, Alemania (90), Francia (91), Croacia (92), Austria (93), Holanda (94), Grecia (95), Suiza (96), Portugal (97), Eslovenia (98), Serbia (99), Cuba (100), México (101), Singapur (102), Irán (103), Baréin (104), Nigeria (105), Túnez (106), Brasil (107), Colombia (108) y Chile (109) aportan 1 caso cada país.

Características de la población estudiada. Se encontró un total de 57,9% de casos (73/126 pacientes) con patología benigna representados en 63 estudios (16, 18, 19, 21, 22, 24–26, 28, 31, 35, 39, 42, 45–53, 55–58, 60, 61, 67, 68, 70–80, 82, 83, 85–89, 91, 93–96, 99, 101–103, 105, 106, 108, 109) y un 42,06% de casos (53/126 pacientes) con reporte histológico de patología maligna representado en 31 estudios (17, 20, 23, 27, 29, 30, 32–34, 36–38, 40, 41, 43, 44, 59, 62–66, 80, 81, 84, 90, 92, 97, 98, 104, 107).

En cuanto a la edad del diagnóstico, hay 68 pacientes menores de 50 años, 9 pacientes entre 50 y 59 años y 47 pacientes con edad igual o mayor a 60 años, y hay 2 estudios en los cuales no se aporta la edad de la paciente en cuestión (26, 94).

En el grupo de pacientes menores de 50 años se encontraron 4 casos de patología maligna (17, 29, 32, 65) y 64 casos de patología benigna (16, 18, 21, 22, 24, 25, 28, 31, 35, 39, 42, 47–58, 60, 61, 67, 68, 70–79, 82, 83, 85–89, 91, 93, 95, 96, 99, 100–103, 105, 106, 108, 109).

En el grupo entre 50 y 59 años se reportaron 7 casos de patología maligna (44, 46, 62–64, 104, 107) y 2 de patología benigna (60, 70); y en el grupo de mayores o igual a 60 años se reportaron 42 casos de patología maligna (20, 23, 27, 30, 33, 34, 36–38, 40, 41, 43, 44, 46, 59, 66, 80, 81, 84, 90, 92, 97, 98,) y 5 casos de patología benigna (19, 45, 46, 69). La edad promedio al momento del diagnóstico de casos de patología benigna fue de 34,1 años, y la edad promedio al momento del diagnóstico de casos de patología maligna fue de 65 años.

El tamaño de la lesión varió entre 0,4 cm y 40 cm (51, 79). Dentro de la vulva, la localización más frecuente fue en los labios mayores, para un total de 59 pacientes; de estas, 33 se encontraban localizadas en el labio mayor izquierdo (16, 18, 20, 23, 28, 29, 36, 37, 43, 47, 51, 59–61, 63, 64, 68, 72–75, 81, 83, 84, 88, 91, 95, 98, 99, 100, 102, 109), y 26 en el labio mayor derecho (22, 24–27, 38, 40, 41, 44, 46, 60, 65, 70, 75, 76, 80, 86, 87, 90, 96, 101, 104, 105). Se describieron 5 casos de pacientes con compromiso del clítoris (42, 46, 53, 55, 92), 5 pacientes con afección de los labios menores (27, 32, 57, 69, 97) y 3 casos en el surco interlabial derecho (19, 79, 107). En 41 casos solo se describió la presencia de compromiso vulvar, pero no se describió una localización específica.

La presencia de compromiso en región perineal se describió en 3 pacientes (45, 46, 54), 3 pacientes en región perianal (46, 49), 2 casos en pubis (30, 34) y 1 caso en vagina (66). Además, se encontraron 5 pacientes que presentaron múltiples lesiones en la vulva (35, 39, 74, 82, 89).

En el grupo de patología benigna, al momento de vida del diagnóstico (estado hormonal), el 56,1 % (41/73) se encontraba en edad fértil (16, 25, 31, 39, 46, 47, 49, 51, 53–56, 58, 60, 68, 71–77, 79, 83, 85, 87, 88, 95, 99, 100, 101, 103, 108, 109); un 16,4 % (12/73) se encontraba en estado de embarazo (21, 22, 35, 47, 48, 61, 78, 82, 89, 91, 105); un 12,3% (9/73) en período postparto (18, 24, 42, 52, 67, 86, 93, 94, 102); una en lactancia (106); un 10,9% (8/73) se encontraba en postmenopausia (19, 28, 45, 46, 57, 69, 70); y un caso sin datos (26).

En cuanto a la descripción de la lesión, solo 2,7% casos (2/73) informaron la presencia de pezón (25, 50); en 4,1% de casos (3/73) con ausencia de pezón (56, 83, 93); en el resto de los casos no está descrita esta información. Los 5 estudios con casos de múltiples lesiones reportaron patología benigna (35, 39, 74, 82, 89).

En el grupo de malignidad, al momento de vida del diagnóstico (estado hormonal), el 94,3% (50/53) se encontraba en postmenopausia (20, 23, 27, 30, 32–34, 36–38, 40, 41, 43, 44, 46, 59, 62–64, 66, 80, 81, 84, 90, 92, 97, 98, 104, 107); un 3,7% (2/53) en

edad fértil (29, 65); y una en premenopausia (17). El tamaño de la lesión varió entre 0,8 y 5 cm (30,101). En el 96,2% de los casos (51/53) no se reporta la presencia o ausencia de pezón (17, 20, 23, 27, 29, 30, 32–34, 36–38, 41, 43, 44, 59, 62–65, 66, 80, 81, 84, 90, 92, 97,104, 107), y en el 3,7 % de casos (2/53) no se tiene información (46, 98).

Calificación de la evidencia de los estudios incluidos según la ADA. Todos los estudios fueron calificados como categoría C por ser reportes o series de casos.

Diagnóstico. El diagnóstico fue clínico dado por la presencia de lesión a nivel vulvar en todos los casos; sin embargo, en múltiples estudios se utilizaron apoyos diagnósticos adicionales tales como ultrasonido, tomografía, marcadores tumorales, marcadores de inmunohistoquímica y biopsia.

En cuanto al diagnóstico imagenológico, se usó la ecografía en un total de 11 casos representados en 9 estudios (16, 35, 47, 50, 54, 82, 83, 93, 109). En 3 casos se utilizó la tomografía de pelvis para una mejor caracterización de la lesión (23, 101, 104), en 3 casos se usó la resonancia de pelvis (24, 66, 107), y en un caso utilizó la tomografía por emisión de positrones (TEP) (66).

En un total de 30 casos se utilizó la toma de biopsia previo a la escisión quirúrgica (19, 20, 22, 23, 25, 29, 32, 34, 36, 37, 41–44, 47, 55, 59, 62, 63, 66, 75, 78, 79, 81, 89, 100, 101, 103, 104, 107). Se realizaron estudios complementarios con marcadores tumorales en 10 casos, se usaron principalmente: Antígeno carcinoembrionario, Ca 19-9, Ca 125, Ca 15,3 y Alfafetoproteína (23, 34, 62–64, 66, 81, 90, 92, 104).

Estudios con técnicas de inmunohistoquímica. Se utilizaron algunas tinciones especiales para diagnóstico de patología mamaria benigna o marcadores tumorales en cáncer de seno, los principalmente usados fueron: receptores hormonales de estrógenos y progesterona, CK7 y GATA3. En un total de 58 casos se reportó el uso de técnicas de inmunohistoquímica representado con 46 estudios (17, 18, 20, 23, 27, 29, 30, 33, 34, 36–41, 44, 45, 51, 52, 58, 61–65, 66, 68, 71, 73, 74, 79, 80–82, 84, 85, 88, 89, 96, 97, 99, 103–105, 107–109); de estos, se encontraron 24 casos con receptores de

estrógenos y progesterona positivos (17, 18, 20, 27, 30, 34, 38, 40, 41, 44, 51, 58, 66, 73, 79, 80, 84, 88, 97, 99, 104, 105,108), y 6 casos únicamente con receptores de estrógenos positivos (23, 37, 62, 81, 107, 109).

El diagnóstico histológico en el grupo de benignidad incluyó el tejido mamario sano, tejido mamario fibroquístico, hidradenoma papilífero, adenomas mamarios, fibroadenomas, adenomas lactógenos y tumores Phyllodes benignos y borderline. La histología más frecuente reportada fue el tejido mamario sano, seguida por los fibroadenomas y el Tumor Phyllodes Benigno (ver Tabla 1). En cuanto a la patología maligna, el diagnóstico histológico incluyó el adenocarcinoma basaloide, adenocarcinoma mucinoso, carcinoma ductal, túbulo-nodular, lobular, adenoide quístico y enfermedad de Paget extramamaria (ver Tabla 1).

Tratamiento. El tratamiento en los casos de patología benigna fue la escisión local en un 91,7% de los casos (65/73) (16, 19, 21, 22, 24–26, 28, 31, 35, 39, 42, 45, 47–50, 52–58, 60, 61, 67, 69–79, 82, 83, 85–89, 91, 94–96, 99–103, 105, 106, 108, 109), un 2,7% (2/73) de vulvectomía parcial (18, 51), y en un 8,3% (6/73) no se reportaron datos (46, 93) (ver Tabla 1).

De los 53 casos reportados de patología maligna se realizó una escisión de la lesión en un 43% de los casos (25/53) (23, 27, 33, 34, 37, 38, 40, 43, 80, 81, 90, 92, 97, 98, 104, 107), vulvectomía radical en un 16,98% de casos (9/53) (17, 20, 29, 32, 36, 41, 59, 65, 84); hay un 3,7% de casos (2/53) en los cuales se realiza vulvectomía, sin embargo, no especifican si fue simple o radical (30, 64), y en un 7,5% de casos (4/53) se realizaron hemivulvectomías (44, 63).

En cuanto a las intervenciones adicionales se realizó linfadenectomías en 30% de los casos (16/53) (20, 29, 30, 34, 36, 37, 41, 59, 64, 65, 81, 90, 94, 104); radioterapia en un 33% de casos (18/53) (23, 29, 34, 36, 37, 40, 41, 44, 62, 64, 66, 84, 90, 97, 104, 107); quimioterapia en un 32% de casos (17/53) (20, 29, 34, 36, 41, 44, 59, 62, 64, 66, 84, 90, 97, 104, 107); hormonoterapia en un 35% de casos (19/53) (17, 20, 29, 34, 37, 38, 40, 41, 44, 63, 66, 80, 84, 90, 97, 98); y biopsia de ganglio centinela en 11% de los casos (6/53) (44, 63, 80, 92).

Se reportó solo un caso donde se realizó histerectomía abdominal total, salpingooforectomía bilateral, quimioterapia y radioterapia (62); del mismo modo, se reportó un solo caso donde no se realizó ningún procedimiento quirúrgico. Se llevó a cabo quimioterapia, radioterapia y hormonoterapia (66). En un 20% de los casos (11/53) no se describe el tratamiento que se les realizó a las pacientes (46).

Pronóstico y seguimiento. En el grupo de patología benigna, solo en un 34,2% de casos (25/73) de este grupo de pacientes se reportó algún tipo de seguimiento, el cual varió entre uno y noventa y seis meses. De este grupo, se realizó un seguimiento menor de 1 año en el 15% de los casos (11/73) (21, 39, 47, 48, 51, 67, 72, 75, 85, 86, 102); entre 1 a 5 años en el 10,9% de los casos (8/73) (70, 73, 74, 75, 88, 93, 101, 109); mayor a 5 años en el 4,1% de los casos (3/73) (45, 47, 69); algún tipo de seguimiento (sin embargo, no especifican el

tiempo) en el 4,1% de los casos (3/73) (52, 74, 102); y no se tienen datos en el 65% de los casos (48/73) reportados (18, 19, 22, 24, 25, 26, 28, 31, 35, 42, 46, 47, 49, 50, 53–58, 60, 61, 68, 71, 76–79, 82, 83, 87, 89, 91, 94–96, 99, 100, 103, 105, 106, 108). No se reportaron casos de recaídas ni malignización en este grupo de pacientes (ver Tabla 1).

En el grupo de malignidad, el seguimiento varió entre 6 y 120 meses; se realizó un seguimiento menor de 1 año en el 7,5% de los casos (4/53) (30, 34, 65, 80); entre 1 a 5 años en el 41,5% de los casos (22/53) (17, 20, 27, 32, 36, 37, 41, 43, 44, 59, 62–64, 66, 81, 84, 90, 92, 93, 98); mayor a 5 años en el 1,8% de los casos (1/53) (92); no se tienen datos en el 49% de los casos (26/53) restantes. Solo se reportó un 11,3% de los casos (6/53) de pacientes fallecidas entre los 12 y 60 meses de seguimiento (17, 41, 43, 59, 62, 66) (ver Tabla 1).

Tabla 1.
Reporte de casos de tejido mamario ectópico en vulva

Autor	Año	País	Diseño	Edad (Años)	Tamaño Lesión (cm)	Pezón	Ubicación	Estado Hormonal	Diagnóstico	Reporte Histológico	Tipo de Neoplasia	Tratamiento	Seguimiento (meses)/ Desenlace
Ahmed, S et al. (102)	2020	Singapur	CE	34	5x4	No informa	LMI	Postparto	*	Tejido lactacional	Benigno	Escisión local	3/sin recaída
Hernández, A et al. (16)	2020	EE. UUI.	RC	29	10	No informa	LMI	Edad fértil	Ecografía	Fibroadenoma	Benigno	Escisión local	*/sin recaída
Matak, L et al. M (92)	2020	Croacia	RC	60	1	No informa	Clítoris	Postmenopausia	Marcadores tumorales	Ca. Lobular	Maligno	Escisión local +BGC	120/sin recaída
Ananthula, A et al (17)	2020	EE. UUI.	RC + RL	47	2.7	No informa	Vulva	Premenopausia	Inmunohistoquímica	ADC mamario invasivo	Maligno	Vulvectomía radical +HT	20/fallecida
De la Vega, GA et al. (18)	2020	EE. UUI.	RC	31	5x3x3	No informa	LMI	Postparto	Inmunohistoquímica	Tejido lactacional	Benigno	Vulvectomía parcial simple	*
Tapia Claro, I et al. (100)	2020	Cuba	RC	22	15	No informa	LMI	Edad fértil	Biopsia por aspiración	Fibroadenoma	Benigno	Escisión local	*
Ardell, S et al. (78)	2019	Canadá	RC	30	7	No informa	Vulva	Embarazo	Biopsia	Tejido mamario sano	Benigno	Escisión local	*
Mayer, RB et al. (93)	2019	Austria	RC	29	6	Sin pezón	Vulva	Postparto	Ecografía	Tejido lactacional	Benigno	*	12/ sin recaída
Kilitci, A et al (58)	2019	Turquía	RC	41	3x4	No informa	Vulva	Edad fértil	Inmunohistoquímica	Tumor Phylloides Benigno	Benigno	Escisión local	*

Autor	Año	País	Diseño	Edad (Años)	Tamaño Lesión (cm)	Pezón	Ubicación	Estado Hormonal	Diagnóstico	Reporte Histológico	Tipo de Neoplasia	Tratamiento	Seguimiento (meses)/ Desenlace
Mohammadnia, M et al (103)	2019	Irán	RC	20	5	No informa	Vulva	Edad fértil	Biopsia por aspiración Inmunohistoquímica	Fibroadenoma	Benigno	Escisión local	*
Li, G et al. (47)	2019	China	SC	25	5x2x2	No informa	LMI	Edad fértil	Ecografía	Fibroadenoma	Benigno	Escisión local	6/sin recaída
	2019		SC	38	5.5x4.5x4	No informa	Vulva	Embarazo	Ecografía y biopsia por aspiración	Fibroadenoma	Benigno	Escisión local	*
	2019		SC	16	3.7 x 3.2 x 2.5	No informa	LMI	Edad fértil	Ecografía	Fibroadenoma	Benigno	Escisión local (x3)	96/sin recaída
Guzmán P et al. (109)	2019	Chile	RC	33	4x2	No informa	LMI	Edad fértil	Ecografía / Inmunohistoquímica	Fibroadenoma	Benigno	Escisión local	12/sin recaída
Actual	2018	Colombia	RC	49	3.5	NA	LMD	Premenopausia	Clínica	Tejido mamario sano	Benigno	Escisión local	*
Baradwan, S et al. (86)	2018	Arabia Saudita	RC	27	6x4	No informa	LMD	Postparto	*	Tejido mamario sano	Benigno	Escisión local	1/sin recaída
Al-Mansouri, L et Al. (66)	2018	Australia	RC Y RL	76	*	No informa	Vagina	Postmenopausia	Biopsia por aspiración/ Inmunohistoquímica Marcadores tumorales RM de pelvis y TEP	ADC metastásico	Maligno	RT+QT+HT	60/fallecida
Lopes A et al. (107)	2018	Brasil	RC	58	1.2	No informa	SID	Postmenopausia	Biopsia / Inmunohistoquímica RM de pelvis	Ca. Mamario invasivo	Maligno	Escisión + QT + RT	*
Moulla A et al. (52)	2017	Reino unido	RC	32	5x3	No informa	Vulva	Postparto	Inmunohistoquímica	Tumor Phylloides Benigno	Benigno	Escisión local	*/Sin recaída
Sluga M (94)	2017	Holanda	RC	*	*	*	Vulva	Postparto	*	Tejido mamario quístico	Benigno	Escisión local	*
Konstantinova A et al. (46)	2017	Rusia	SC	71	*	No informa	Clitoris	Postmenopausia	*	Enf. Paget Extra-mamaria	Maligno	*	*
	2017		SC	76	*	No informa	Vulva	Postmenopausia	*	Enf. Paget Extra-mamaria	Maligno	*	*
	2017		SC	64	*	No informa	Vulva	Postmenopausia	*	Enf. Paget Extra-mamaria	Maligno	*	*
	2017		SC	78	*	No informa	Vulva	Postmenopausia	*	Enf. Paget Extra-mamaria	Maligno	*	*
	2017		SC	82	*	No informa	Perianal	Postmenopausia	*	Enf. Paget Extra-mamaria	Maligno	*	*
	2017		SC	68	*	No informa	Vulva	Postmenopausia	*	Enf. Paget Extra-mamaria	Maligno	*	*
	2017		SC	77	*	No informa	Vulva	Postmenopausia	*	Enf. Paget Extra-mamaria	Maligno	*	*
	2017		SC	68	*	No informa	Periné	Postmenopausia	*	Enf. Paget Extra-mamaria	Maligno	*	*
	2017		SC	54	*	No informa	Perianal	Postmenopausia	*	Ca. Adenoide Quístico	Maligno	*	*
	2017		SC	64	*	No informa	Vulva	Postmenopausia	*	Ca. Tubulobular	Maligno	*	*

Continuación Tabla 1

Autor	Año	País	Diseño	Edad (Años)	Tamaño Lesión (cm)	Pezón	Ubicación	Estado Hormonal	Diagnóstico	Reporte Histológico	Tipo de Neoplasia	Tratamiento	Seguimiento (meses)/ Desenlace
	2017		SC	61	*	No informa	LMD	Postmenopausia	*	Ca. ductal invasivo	Maligno	*	*
	2017		SC	77	*	No informa	Vulva	Postmenopausia	*	Hidradenoma Papilífero	Benigno	*	*
	2017		SC	45	*	No informa	Vulva	Edad fértil	*	Hidradenoma Papilífero	Benigno	*	*
	2017		SC	25	*	No informa	Vulva	Edad fértil	*	Hidradenoma Papilífero	Benigno	*	*
	2017		SC	37	*	No informa	Vulva	Edad fértil	*	Hidradenoma Papilífero	Benigno	*	*
	2017		SC	80	*	No informa	Vulva	Postmenopausia	*	Hidradenoma Papilífero	Benigno	*	*
Mikhael S et al. (19)	2018	Colombia	RC	49	3.5	No informa	SID	Postmenopausia	Biopsia	Tejido mamario sano	Benigno	Escisión local	*
Zhou M et al. (48)	EE. UUL.	RC	69	2x1	4x2	No informa	Vulva	Embarazo	*	Tejido mamario sano	Benigno	Escisión local	1/sin recaída
Ishigaki T et al. (80)	2017	Japón	RC	72	1.5	No informa	LMD	Postmenopausia	Inmunohistoquímica	Ca. ductal invasivo	Maligno	Escisión + BGC+HT	6/sin recaída
Kredentser AM et al. (44)	2017	EE. UUL.	SC Y RL	75	1	No informa	LMD	Postmenopausia	Inmunohistoquímica	ADC mamario invasivo	Maligno	Hemivulvectomía radical derecha + BGC+RT+QT+HT	48/sin recaída
	2017		SC Y RL	59	0.9	No informa	LMD	Postmenopausia	Biopsia / Inmunohistoquímica	ADC mucinoso	Maligno	Hemivulvectomía radical derecha + BGC+RT+QT+HT	48/sin recaída
	2017		SC Y RL	67	3	No informa	LMD	Postmenopausia	Inmunohistoquímica	ADC mamario invasivo	Maligno	Hemivulvectomía radical derecha + BGC+ HT	36/sin recaída
Del Vecchio V et al. (62)	2018	Colombia	RC	49	3.5	NA	LMD	Premenopausia	Biopsia/ Marcadores tumorales Inmunohistoquímica	ADC Basaloide	Maligno	HAT + SOB + QT+RT	18/fallecida
Baykal C et al. (59)	2015	Turquía	RC	73	*	No informa	LMI	Postmenopausia	Biopsia	Ca. Mamario	Maligno	Vulvectomía radical + L+ QT	12/fallecida
Cripe J et al. (20)	2015	EE. UUL.	RC y RL	62	1.3	No informa	LMI	Postmenopausia	Biopsia / inmunohistoquímica	Ca. ductal invasivo	Maligno	Vulvectomía radical parcial + L+ QT+HT	13/sin recaída
Kalyani R et al. (75)	2014	India	RC	26	4x2	No informa	LMD	Edad fértil	Biopsia por aspiración	Fibroadenoma	Benigno	Escisión local	12/sin recaída
	2014		RC	45	12x8	No informa	LMI	Edad fértil	*	Fibroadenoma	Benigno	Escisión local	10/sin recaída
Arshad W et al. (49)	2014	China	RC	28	0.8	*	Perianal	Edad fértil	*	Adenoma mamario	Benigno	Escisión local	*
Al-Badawi IA (87)	2014	Arabia Saudita	IM	48	7x4	No informa	LMD	Edad fértil	*	Tejido mamario sano	Benigno	Escisión local	*
Konstantinova AM et al. (69)	2014	República Checa	RC	63	1x0.5	No informa	LMI	Postmenopausia	*	Fibroadenoma	Benigno	Escisión local	84/sin recaída

Continuación Tabla 1

Autor	Año	País	Diseño	Edad (Años)	Tamaño Lesión (cm)	Pezón	Ubicación	Estado Hormonal	Diagnóstico	Reporte Histológico	Tipo de Neoplasia	Tratamiento	Seguimiento (meses)/ Desenlace
Jiménez GA et al. (108)	2014	Colombia	RC	42	3x3	No informa	Vulva	Edad fértil	Inmunohistoquímica	Fibroadenoma	Benigno	Escisión local	*
Zhang Z et al. (50)	2014	China	RC	25	6x5	Con pezón	Vulva	Embarazo	Ecografía	Tejido mamario sano	Benigno	Escisión local	*
Leodara V et al. (95)	2014	Grecia	RC	42	2.5	*	LMI	Edad fértil	*	Phyllodes Borderline	Benigno	Escisión local	*
Wagner IJ et al. (21)	2013	EE. UU.	RC	23	6	No informa	Vulva	Embarazo	*	Tejido mamario sano	Benigno	Escisión local	5/sin recaída
Pich-Holder KL (22)	2013	EE. UU.	RC	31	2.6x1.9	No informa	LMD	Embarazo	Biopsia	Tejido lactacional	Benigno	Escisión local	*
Konstantinova A et al. (70)	2013	República Checa	RC	53	1.5	No informa	LMD	Postmenopausia	*	Tejido mamario quístico	Benigno	Escisión local	50/sin recaída
Özbudak IH et al. (60)	2013	Turquía	RC	43	4x3	No informa	LMI	Edad fértil	*	Tumor Phyllodes Benigno	Benigno	Escisión local	*
	2013		RC	50	3x2	No informa	LMD	Edad fértil	*	Tumor Phyllodes Benigno	Benigno	Escisión local	*
	2013		RC	78	*	No informa	LMI	Postmenopausia	Inmunohistoquímica	ADC Infiltrante mamario	Maligno	Escisión + L+ QT+ RT+HT	*
Hassan R et al. (53)	2013	Reino Unido	PO	46	2x2	*	Clitoris	Edad fértil	*	Fibroadenoma	Benigno	Escisión local	*
McMaster J et al. (23)	2013	EE. UU.	RC	60	2X2	No informa	LMI	Postmenopausia	Biopsia, Tac de abdomen y pelvis, Marcadores tumorales Inmunohistoquímica	ADC mamario	Maligno	Escisión local + RT	*
Lev-Cohain N et al. (24)	2013	EE. UU.	RC	20	7x5	No informa	LMD	Postparto	RM pelvis	Fibroadenoma	Benigno	Escisión local	*
Anunobi CC et al. (105)	2013	Nigeria	RC	26	3x3	No informa	LMD	Embarazo	Inmunohistoquímica	Adenoma lactógeno	Benigno	Escisión local	*
Godoy-Gijón E et al. (72)	2012	España	RC	24	4x2	No informa	LMI	Edad fértil	*	Tejido mamario sano	Benigno	Escisión local	2/sin recaída
Dhaoui A et al. (106)	2012	Túnez	RC	28	3x3	No informa	Vulva	Lactancia	*	Adenoma lactógeno	Benigno	Escisión local	*
Nascer MA et al. (104)	2011	Barcín	RC	57	1.7X0.8	No informa	LMD	Postmenopausia	Tac abdomen y pelvis, Marcadores tumorales Biopsia, Inmunohistoquímica	Ca. ductal invasivo	Maligno	Escisión + L+ QT + RT	*
Zhang et al. (51)	2011	China	RC	18	30X40	No informa	LMI	Edad fértil	Inmunohistoquímica	Fibroadenoma	Benigno	Vulvectomía parcial	10/sin recaída
Hanief MR et al. (54)	2011	Reino Unido	RC	40	3.5x4.5	No informa	Periné	Edad fértil	Ecografía	Tejido mamario sano	Benigno	Escisión local	*
Lee ES et al. (82)	2011	Corea del Sur	RC	29	(3-2-2-1 y 4-1)	No informa	Múltiple (LMD y LMI)	Embarazo	Ecografía, Inmunohistoquímica	Adenoma lactógeno	Benigno	Escisión local	*

Continuación Tabla 1

Autor	Año	País	Diseño	Edad (Años)	Tamaño Lesión (cm)	Pezón	Ubicación	Estado Hormonal	Diagnóstico	Reporte Histológico	Tipo de Neoplasia	Tratamiento	Seguimiento (meses)/ Desenlace
Scarabin C et al. (91)	2010	Francia	RC	27	5 -10	No informa	LMI	Embarazo	*	Adenoma lactógeno	Benigno	Escisión local	*
Mahajan N et al.(76)	2010	India	RC	40	2x1	No informa	LMD	Edad fértil	*	Fibroadenoma	Benigno	Escisión local	*
Mannan AA et al. (88)	2010	Kuwait	RC	18	5x3	No informa	LMI	Edad fértil	Inmunohistoquímica	Tumor Phyllodes Benigno	Benigno	Escisión local	12/sin recaída
Mak CT. (25)	2009	EE. UUI.	RC y RL	17	*	Con pezón	LMD	Edad fértil	Biopsia	Tejido mamario sano	Benigno	Escisión local	*
Hong JH et al. (83)	2009	Corea del sur	RC	18	5x4	Sin pezón	LMI	Edad fértil	Ecografía	Tejido mamario sano	Benigno	Escisión local	*
Sundaram S.S (55)	2009	Reino Unido	RC	37	1	No informa	Clitoris	Edad fértil	Biopsia	Tejido mamario sano	Benigno	Escisión local	*
Cantú de Leon D et al. (101)	2009	México	RC	18	12x5	No informa	LMD	Edad fértil	Biopsia por aspiración, TAC de pelvis	Fibroadenoma	Benigno	Escisión local	17/sin recaída
Lucas EW et al. (26)	2009	EE. UUI.	RC	*	2X3	No informa (no se consideró dx)	LMD	*	*	Fibroadenoma	Benigno	Escisión local	*
Bambao C et al. (79)	2008	Canadá	RC	45	0.4x0.4	No informa	SID	Edad fértil	Biopsia, Inmunohistoquímica	HDB	Benigno	Escisión local	*
Shah SS et al. (27)	2008	EE. UUI.	RC	92	2	No informa	LMD	Postmenopausia	Inmunohistoquímica	ADC In situ mamario	Maligno	Escisión local	15/sin recaída
	2008		RC	82	1	No informa	LMI	Postmenopausia	Inmunohistoquímica	ADC In situ mamario	Maligno	Escisión local	32/sin recaída
Vazmitel M (71)	2008	República Checa	RC	30	0.5	No informa	Vulva	Edad fértil	Inmunohistoquímica	Hidradenoma Papilífero	Benigno	Escisión local	*
Carter JE et al. (28)	2008	EE. UUI.	RC	45	5X3.5	No informa	LMI	Postmenopausia	*	Fibroadenoma	Benigno	Escisión local	*
Dordević M et al. (99)	2008	Serbia	RC	27	5x3	No informa	LMI	Edad fértil	Inmunohistoquímica	Tejido mamario sano	Benigno	Escisión local	*
Duvur S et al. (56)	2007	Reino Unido	RC	41	1x1	Sin pezón	Vulva	Edad fértil	*	Tejido mamario sano	Benigno	Escisión local	*
Giger OT. (96)	2007	Suiza	RC	49	3.7X3	No informa	LMD	Menopausia	Inmunohistoquímica	Phyllodes Borderline	Benigno	Escisión local	*
England E. (57)	2007	Reino Unido	RC	45	1.5x0.5	No informa	LMI	Postmenopausia	*	Tejido mamario sano	Benigno	Escisión local	*
Kazakov DV et al. (45)	2006	Rusia	RC	64	2	No informa	Periné	Postmenopausia	Inmunohistoquímica	HDB	Benigno	Escisión local	66/ sin recaída
Intra M et al. (63)	2006	Italia	RC y RL	53	2	No informa	LMI	Postmenopausia	Biopsia, Inmunohistoquímica, Marcadores	ADC mamario	Maligno	Hemivulvectomía izquierda + BGC + HT	20/viva
Fracchioli S et al. (64)	2006	Italia	RC y RL	57	1	No informa	LMI	Postmenopausia	Inmunohistoquímica, Marcadores tumorales	ADC mamario	Maligno	Vulvectomía + L+ QT+RT	36/viva

Continuación Tabla 1

Autor	Año	País	Diseño	Edad (Años)	Tamaño Lesión (cm)	Pezón	Ubicación	Estado Hormonal	Diagnóstico	Reporte Histológico	Tipo de Neoplasia	Tratamiento	Seguimiento (meses)/ Desenlace
Bardsley M et al. (67)	2004	Australia	RC	31	7x4	No informa	Vulva	Postparto	*	Tejido mamario sano	Benigno	Escisión local	4/sin recaída
Lopes G et al. (29)	2006	EE. UU.	RC	44	2	No informa	LMI	Edad fértil	Biopsia, inmunohistoquímica	ADC mamario	Maligno	Vulvectomía radical parcial + L+QT+ RT+ HT	*
Ohira S et al. (81)	2004	Japón	RC y RL	82	7x1.5	No informa	LMI	Postmenopausia	Biopsia, marcadores tumorales, Inmunohistoquímica	ADC mamario	Maligno	Escisión +L	20/viva
Baykal C et al. (61)	2004	Turquía	RC y RL	25	1	No informa	LMI	Embarazo	Inmunohistoquímica	TMF	Benigno	Escisión local	*
Yin C et al. (30)	2003	EE. UU.	RC	84	5X3	No informa	Pubis	Postmenopausia	Inmunohistoquímica	ADC mucinoso	Maligno	Vulvectomía +L	9/sin recaída
Piura B. (84)	2002	Israel	RC	69	3x3	No informa	LMI	Postmenopausia	Inmunohistoquímica	ADC mamario	Maligno	Vulvectomía radical +L+ QT+ RT+ HT	12/ sin recaída
Baisre A. (31)	2002	EE. UU.	RC	29	1.3	*	Vulva	Edad fértil	*	Fibroadenoma	Benigno	Escisión local	*
	2002		RC	42	1.5	*	Vulva	Edad fértil	*	Fibroadenoma	Benigno	Escisión local	*
Chung-Park M et al. (32)	2002	EE. UU.	RC	47	2	No informa	LMI D	Postmenopausia	Biopsia	ADC mucinoso	Maligno	Vulvectomía radical anterior	36/sin recaída
Kuan SF et al. (33)	2001	EE. UU.	RC	66	*	No informa	Vulva	Postmenopausia	Inmunohistoquímica	Enf. Paget Extramamaria	Maligno	Escisión local	*
	2001		RC	72	*	No informa	Vulva	Postmenopausia	Inmunohistoquímica	Enf. Paget Extramamaria	Maligno	Escisión local	*
	2001		RC	60	*	No informa	Vulva	Postmenopausia	Inmunohistoquímica	Enf. Paget Extramamaria	Maligno	Escisión local	*
	2001		RC	80	*	No informa	Vulva	Postmenopausia	Inmunohistoquímica	Enf. Paget Extramamaria	Maligno	Escisión local	*
	2001		RC	77	*	No informa	Vulva	Postmenopausia	Inmunohistoquímica	Enf. Paget Extramamaria	Maligno	Escisión local	*
	2001		RC	72	*	No informa	Vulva	Postmenopausia	Inmunohistoquímica	Enf. Paget Extramamaria	Maligno	Escisión local	*
	2001		RC	65	*	No informa	Vulva	Postmenopausia	Inmunohistoquímica	Enf. Paget Extramamaria	Maligno	Escisión local	*
	2001		RC	70	*	No informa	Vulva	Postmenopausia	Inmunohistoquímica	Enf. Paget Extramamaria	Maligno	Escisión local	*
Chulia MT et al. (73)	2001	España	RC	34	6x4	No informa	LMI	Edad fértil	Inmunohistoquímica	Tumor Phyllodes Benigno	Benigno	Escisión local	18/Sin recaída
Neumann I. (90)	2000	Alemania	RC	60	*	No informa	LMD	Postmenopausia	Marcadores tumorales	Ca. Mamario lobular	Maligno	Escisión +L +QT+ RT+HT	20/sin recaída
Gorisek B. (98)	2000	Eslovenia	RC	81	2x3	*	LMI	Postmenopausia	*	Ca. Ductal	Maligno	Escisión+ HT	19/sin recaída

Continuación Tabla 1

Autor	Año	País	Diseño	Edad (Años)	Tamaño Lesión (cm)	Pezón	Ubicación	Estado Hormonal	Diagnóstico	Reporte Histológico	Tipo de Neoplasia	Tratamiento	Seguimiento (meses)/ Desenlace
Irvin WP. (34)	1999	EE. UU.	RC y RL	64	3X3	No informa	Pubis	Postmenopausia	Biopsia, marcadores tumorales, inmunohistoquímica	ADC mamario	Maligno	Escisión+ L + QT + RT + HT	4/sin recaída
Kapila K. (89)	1998	Kuwait	CE	30	1x2	No informa	Múltiple	Embarazo	Biopsia por aspiración	Tejido mamario sano	Benigno	Escisión local	*
Tresserra F. (74)	1998	España	RC	39	1.4x2	No informa	LMI	Edad fértil	Inmunohistoquímica	Tumor Phyllodes Benigno	Benigno	Escisión local	18/Sin recaída
	1998		RC	17	0.7 - 1.6	No informa	Múltiple	Edad fértil	Inmunohistoquímica	Tumor Phyllodes Benigno	Benigno	Escisión local	*/Sin recaída
Higgins CM. (68)	1997	Australia	RC	37	5	No informa	LMI	Edad fértil	Inmunohistoquímica	Fibroadenoma papilar	Benigno	Escisión local	*
Xanos ET. (35)	1997	EE. UU.	RC	31	4X5	No informa	Múltiple	Embarazo	Ecografía	Fibroadenoma	Benigno	Escisión local	*
Kennedy DA et al. (36)	1997	EE. UU.	RC	71	5X2	No informa	LMI	Postmenopausia	Biopsia, Inmunohistoquímica	Ca. ductal invasivo	Maligno	Vulvectomía radical + L + QT + RT	15/viva
Kais M. (85)	1995	Israel	RC	34	4.5 x 3.5 x 3	*	Vulva	Edad fértil	Inmunohistoquímica	Tumor Phyllodes Benigno	Benigno	Escisión local	3/sin recaída
Prasad KR. (77)	1995	India	RC	30	4	*	Vulva	Edad fértil	*	Fibroadenoma	Benigno	Escisión local	*
Levin M et al. (37)	1995	EE. UU.	RC	62	2.5	No informa	LMI	Postmenopausia	Biopsia, Inmunohistoquímica	ADC mamario	Maligno	Escisión+ L+ RT+HT	12/sin actividad
Bailey CL et al. (38)	1993	EE. UU.	RC	65	3X2	No informa	LMD	Postmenopausia	Inmunohistoquímica	Ca. Ductal	Maligno	Escisión + HT	12/viva
Tbalkhi A et al. (39)	1993	EE. UU.	RC	20	3x4	No informa	Múltiple	Edad fértil	Inmunohistoquímica	Tumor Phyllodes Benigno	Benigno	Escisión local	8/sin recaída
Di Bonito L et al. (65)	1992	Italia	RC	42	1.5	No informa	LMD	Edad fértil	Inmunohistoquímica	ADC mamario	Maligno	Vulvectomía radical + L	4/viva
Rose PG et al. (40)	1990	EE. UU.	RC	68	3.5X3.5	*	LMD	Postmenopausia	Inmunohistoquímica	Ca. Ductal	Maligno	Escisión+ RT+HT	*
Simon KE et al. (41)	1988	EE. UU.	RC	60	2X2	No informa	LMD	Postmenopausia	Biopsia, Inmunohistoquímica	ADC mamario	Maligno	Vulvectomía radical + L + QT + RT+HT	27/fallecida
Reeves KO et al. (42)	1980	EE. UU.	RC	29	3x4	No informa	Clitoris	Postparto	Biopsia	TMF	Benigno	Escisión local	*
Guerry RL et al. (43)	1976	EE. UU.	RC	62	1.5	No informa	LMI	Postmenopausia	Biopsia	Ca. ductal invasivo	Maligno	Escisión local	24/fallecida

ADC: Adenocarcinoma; BGC: Biopsia de Ganglio Centinela; Ca: Carcinoma; CE: Carta editor; Enf: Enfermedad; ESGO: European Society of Gynaecological Oncology; EE. UU.: Estados Unidos; HDB: Hiperplasia Ductal Benigna; HAT: Histerectomía abdominal; HT: Hormonoterapia; IM: Imagen del mes; LMD: Labio mayor derecho; LMI: Labio mayor izquierdo; LMil: Labio menor izquierdo; LMId: Labio menor derecho. L: Linfadenectomía, PO: Presentación Oral; QT: Quimioterapia; RM: resonancia magnética; RT: Radioterapia; RC: Reporte caso; RL: Revisión literatura, SC: Serie de casos; SID: Surco interlabial derecho; SOB: salpingo-oforectomía bilateral; TEP: tomografía por emisión de positrones; TMF: Tejido mamario fibroquístico; NA: no aplica; * Sin información.

CONCLUSIONES

El tejido mamario ectópico en vulva debe ser considerado como parte del diagnóstico diferencial de masas a nivel vulvar con diferente pronóstico en mujeres pre y posmenopáusicas. Se debe mejorar en la descripción de las lesiones, ya que en pocos estudios se describía presencia o no de pezón o areola. Se requieren más estudios para poder definir qué tratamiento consigue los mejores resultados en términos de recaída y supervivencia.

REFERENCIAS

- Harris JR, Lippman ME, Morrow M, Osborne CK. *Diseases of the breast*. 2nd ed. Philadelphia, PA: Lippincott Williams & Wilkins; 2000. 1–14 p.
- Velanovich V. Ectopic breast tissue, supernumerary breasts, and supernumerary nipples. *South Med J*. 1995;88(9):903–6. <https://doi.org/10.1097/00007611-199509000-00002>
- Copeland MM, Geschickter CF. Diagnosis and treatment of premalignant lesions of the breast. *Surg Clin North Am*. 1950;30(6):1717–41. [https://doi.org/10.1016/S0039-6109\(16\)33194-2](https://doi.org/10.1016/S0039-6109(16)33194-2)
- Mehregan AH. Supernumerary Nipple. A Histologic Study. *J Cutan Pathol*. 1981;8(2):96–104. <https://doi.org/10.1111/j.1600-0560.1981.tb00992.x>
- DeFilippis EM, Arleo EK. The ABCs of accessory breast tissue: Basic information every radiologist should know. *Am J Roentgenol*. 2014;202(5):1157–62. <https://doi.org/10.2214/AJR.13.10930>
- Moy L, Heller SL, Bailey L, D'Orsi C, DiFlorio RM, Green ED, et al. ACR Appropriateness Criteria® Palpable Breast Masses. *J Am Coll Radiol*. 2017;14(5):S203–24. <https://doi.org/10.1016/j.jacr.2017.02.033>
- Kransdorf, Mark J. Murphey, Mark D. Wessell DE. Soft-Tissue Masses. ACR Appropriateness Criteria. 2017. p. 1–10. Disponible en: <https://acsearch.acr.org/docs/69434/Narrative/>
- Lim HS, Kim SJ, Baek JM, Kim JW, Shin SS, Seon HJ, et al. Sonographic findings of accessory breast tissue in axilla and related diseases. *J Ultrasound Med*. 2017;36(7):1469–78. <https://doi.org/10.7863/ultra.16.06056>
- Aydogan F, Baghaki S, Celik V, Kocael A, Gokcal F, Cetinkale O, et al. Surgical treatment of axillary accessory breasts. *Am Surg*. 2010;76(3):270–2. <https://doi.org/10.1177/000313481007600305>
- Salemis NS. Primary ectopic breast carcinoma in the axilla: A rare presentation and review of the literature. *Breast Dis*. 2021;40(2):109–14. <https://doi.org/10.3233/BD-201027>
- Deaver, John B. McFarland, Joseph. Herman L. *The Breast: Its Anomalies, Its Diseases, and Their Treatment*. Company BS&, editor. 1917. 724; p61-65 p.
- Djordjevic M, Jovanovic B, Mitrovic S, Djordjevic G. Ectopic mammary tissue in vulva. *Vojnosanit Pregl*. 2008;65(5):407–9. <https://doi.org/10.2298/VSP0805407D>
- Van der Putte SCJ. Mammary-like Glands of the Vulva and Their Disorders. *Int J Gynecol Pathol*. 1994;13(2):150–60. <https://doi.org/10.1097/00004347-199404000-00009>
- Butler B, Leath CA, Barnett JC. Primary invasive breast carcinoma arising in mammary-like glands of the vulva managed with excision and sentinel lymph node biopsy. *Gynecol Oncol Reports*. 2014;7(2014):7–9. <https://doi.org/10.1016/j.gynor.2013.09.001>
- Manterola C, Asenjo-Lobos C, Otzen T. Jerarquización de la evidencia. Niveles de evidencia y grados de recomendación de uso actual. *Rev Chil infectología*. 2014;31(6):14. <https://doi.org/10.4067/S0716-10182014000600011>
- Hernandez Lopez AL, Manandhar S, Dubow L. Pregnancy-unrelated fibroadenoma in ectopic breast tissue in the axilla and vulva: A case report. *Case Reports Women's Heal*. 2020;28:e00255. <https://doi.org/10.1016/j.crwh.2020.e00255>
- Ananthula A, Lockwood B, Savage J, Malak S, Chen C, Makhoul I PA. Primary breast carcinoma of the vulva metastatic to lymph nodes and bones: A case report and literature review. *Perm J*. 2020;24:19.084. Disponible en: <http://www.thepermanentejournal.org/issues/2020/spring/7384-BreastCancer.html#ref>
- De La Vega GA, Jean Qureshey E. Tejido mamario ectópico activo en vulva en paciente posparto. Reporte de un caso. *Rev Perú Ginecol y Obstet*. 2020;66(1):79–82. <https://doi.org/10.31403/rpgo.v66i2236>

19. Mikhael S, Nilsson W, Patel K, Graf S. Ectopic Breast Tissue of the Vulva in a Postmenopausal Woman. *Case Rep Obstet Gynecol.* 2017;2017:1–2. <https://doi.org/10.1155/2017/7581750>
20. Cripe J, Eskander R, Tewari K. Sentinel lymph node mapping of a breast cancer of the vulva: Case report and literature review. *World J Clin Oncol.* 2015;6(2):16. <https://doi.org/10.5306/wjco.v6.i2.16>
21. Wagner IJ, Damitz LA, Carey E, Zolnoun D. Bilateral Accessory Breast Tissue of the Vulva: A Case Report Introducing a Novel Labiaplasty Technique. *Ann Plast Surg.* 2013;70(5):549–52. <https://doi.org/10.1097/SAP0b013e31827ead39>
22. Pieh-Holder KL. Lactational Ectopic Breast Tissue of the Vulva: Case Report and Brief Historical Review. *Breastfeed Med.* 2013;8(2):223–5. <https://doi.org/10.1089/bfm.2012.0128>
23. McMaster J, Dua A, Dowdy SC. Primary Breast Adenocarcinoma in Ectopic Breast Tissue in the Vulva. *Case Rep Obstet Gynecol.* 2013;2013:1–3. <https://doi.org/10.1155/2013/721696>
24. Lev-Cohain N, Kapur P, Pedrosa I. Vulvar Fibroadenoma with Lactational Changes in Ectopic Breast Tissue. *Case Rep Obstet Gynecol.* 2013;2013:1–4. <https://doi.org/10.1155/2013/924902>
25. Mak CT, Veras E, Loveless MB. Supernumerary Nipple Presenting as a Vulvar Mass in an Adolescent: Case Report and Literature Review. *J Pediatr Adolesc Gynecol.* 2009;22(4):e41–4. <https://doi.org/10.1016/j.jpaa.2008.03.001>
26. Lucas EW, Branton P, Mecklenburg FE, Moawad GN. Ectopic Breast Fibroadenoma of the Vulva. *Obstet Gynecol.* 2009;114(2):460–2. <https://doi.org/10.1097/AOG.0b013e3181af672d>
27. Shah SS, Adelson M, Mazur MT. Adenocarcinoma In Situ Arising in Vulvar Papillary Hidradenoma: Report of 2 Cases. *Int J Gynecol Pathol.* 2008;27(3):453–6. <https://doi.org/10.1097/PGP0b013e31815b8eee>
28. Carter JE, Mizell KN, Tucker JA. Mammary-type fibroepithelial neoplasms of the vulva: a case report and review of the literature. *J Cutan Pathol.* 2008;35 (2):246–9. Disponible en: <http://doi.wiley.com/10.1111/j.1600-0560.2007.00796.x>
29. Lopes G, DeCesare T, Ghurani G, Vincek V, Jorda M, Glück S, et al. Primary Ectopic Breast Cancer Presenting as a Vulvar Mass. *Clin Breast Cancer.* 2006;7(3):278–9. <https://doi.org/10.3816/CBC.2006.n.041>
30. Yin C, Chapman J, Tawfik O. Invasive Mucinous (Colloid) Adenocarcinoma of Ectopic Breast Tissue in the Vulva: A Case Report. *Breast J.* 2003;9(2):113–5. <https://doi.org/10.1046/j.1524-4741.2003.09213.x>
31. Baisre A, Heller DS, Lee J, Zheng P. Fibroadenoma of the vulva. A report of two cases. *J Reprod Med.* 2002;47(11):949–51. Disponible en: <http://www.ncbi.nlm.nih.gov/pubmed/12497689>
32. Chung-Park M, Zheng Liu C, Giampoli EJ, Emery JD, Shalodi A. Mucinous adenocarcinoma of ectopic breast tissue of the vulva. *Arch Pathol Lab Med.* 2002;126(10):1216–8. <https://doi.org/10.5858/2002-126-1216-MAOEBT>
33. Kuan SF, Montag AG, Hart J, Krausz T, Recant W. Differential expression of mucin genes in mammary and extramammary Paget's disease. *Am J Surg Pathol.* 2001;25(12):1469–77. <https://doi.org/10.1097/00000478-200112000-00001>
34. Irvin WP, Cathro HP, Grosh WW, Rice LW, Andersen WA. Primary breast carcinoma of the vulva: A case report and literature review. *Gynecol Oncol.* 1999;73(1):155–9. <https://doi.org/10.1006/gyno.1998.5269>
35. Xanos ET, Kennedy DA, Grosen EA. Pregnancy-Related Fibroadenoma of Ectopic Breast Tissue in the Vulva. *J Low Genit Tract Dis.* 1997;1(3):182–4. <https://doi.org/10.1097/00128360-199707000-00035>
36. Kennedy DA, Hermina MS, Xanos ET, Schink JC, Hafez G. Infiltrating Ductal Carcinoma of the Vulva. *Pathol - Res Pract.* 1997;193(10):723–6. [https://doi.org/10.1016/S0344-0338\(97\)80033-7](https://doi.org/10.1016/S0344-0338(97)80033-7)
37. Levin M, Pakarakas RM, Chang HA, Maiman M, Goldberg SL. Primary Breast Carcinoma of the Vulva: A Case Report and Review of the Literature. *Gynecol Oncol.* 1995;56(3):448–51. <https://doi.org/10.1006/gyno.1995.1080>
38. Bailey CL, Sankey HZ, Donovan JT, Beith KA, Otis CN, Powell JL. Primary Breast Cancer of the Vulva. *Gynecol Oncol.* 1993;50(3):379–83. <https://doi.org/10.1006/gyno.1993.1230>
39. Tbakhi A, Cowan DF, Kumar D, Kyle D. Recurring Phyllodes Tumor in Aberrant Breast Tissue of the Vulva. *Am J Surg Pathol.* 1993;17(9):946–50. <https://doi.org/10.1097/00000478-199309000-00013>

40. Rose PG, Roman LD, Reale FR, Tak WK, Hunter RE. Primary adenocarcinoma of the breast arising in the vulva. *Obstet Gynecol.* 1990;76(3 Pt 2):537–9. Disponible en: <http://www.ncbi.nlm.nih.gov/pubmed/2199874>
41. Simon KE, Dutcher JP, Runowicz CD, Wiernik PH. Adenocarcinoma arising in vulvar breast tissue. *Cancer.* 1988;62(10):2234–8. [https://doi.org/10.1002/1097-0142\(19881115\)62:10<2234::AID-CNCR2820621027>3.0.CO;2-F](https://doi.org/10.1002/1097-0142(19881115)62:10<2234::AID-CNCR2820621027>3.0.CO;2-F)
42. Reeves KO, Kaufman RH. Vulvar ectopic breast tissue mimicking periclitoral abscess. *Am J Obstet Gynecol.* 1980;137(4):509–11. [https://doi.org/10.1016/0002-9378\(80\)91138-2](https://doi.org/10.1016/0002-9378(80)91138-2)
43. Guerry RL, Pratt-Thomas HR. Carcinoma of supernumerary breast of vulva with bilateral mammary cancer. *Cancer.* 1976;38(6):2570–4. [https://doi.org/10.1002/1097-0142\(197612\)38:6<2570::AID-CNCR2820380650>3.0.CO;2-T](https://doi.org/10.1002/1097-0142(197612)38:6<2570::AID-CNCR2820380650>3.0.CO;2-T)
44. Kredentser AM, Kredentser DC. Adenocarcinoma of the Vulva Arising in Ectopic Breast Tissue: A Case Series and Literature Review. *J Gynecol Surg.* 2017;33(1):22–6. <https://doi.org/10.1089/gyn.2016.0025>
45. Kazakov D V, Belousova IE, Sima R, Michal M. Mammary type tubulolobular carcinoma of the anogenital area: report of a case of a unique tumor presumably originating in anogenital mammarylike glands. *Am J Surg Pathol.* 2006;30(9):1193–6. <https://doi.org/10.1097/01.pas.0000213255.67693.e1>
46. Konstantinova AM, Shelekhova K V, Imyanitiv EN, Iyevleva A, Kacerovska D, Michal M, et al. Study of selected BRCA1, BRCA2, and PIK3CA mutations in benign and malignant lesions of anogenital mammary-like glands. *Am J Dermatopathol.* 2017;39(5):358–62. <https://doi.org/10.1097/DAD.0000000000000725>
47. Li G, Zhang Y, Ma H. Recurrent vulvar breast fibroadenoma: presentation of a rare clinical condition. *J Int Med Res.* 2019;47(3):1401–5. <https://doi.org/10.1177/0300060519826771>
48. Zhou M, Jin M, Wang L, Pan L-J. Pregnancy-associated gigantomastia recurrence and ectopic breast after reduction mammoplasty: A case report. *Cancer Biomarkers.* 2017;20(2):225–9. <https://doi.org/10.3233/CBM-160450>
49. Arshad W, Kaur G. Peri-anal mammary-like gland adenoma—an unusual anal'skin tag! *Assoc Coloproctology Gt Britain Ireland.* 2014;16 (Suppl.:41. Disponible en: https://click.endnote.com/viewer?doi=10.1111%2Fcodi.12644_2&token=Wzk3NDg3NSwiMTAuMTEExMS9jb2RpLjEyNjQ0XzIiXQ.L1WUxsuGgLyH9YV46NHNl-IEiqeo
50. Zhang Z, Wang G, Jiang J, Zhang X, Kong B. Ectopic Mammary Tissue as a Vulvar Mass in a Lactating Woman. *Breast J.* 2014;20(1):91–2. <https://doi.org/10.1111/tbj.12212>
51. Zhang J, Chen Y, Wang K, Xi M, Yang K, Liu H. Prepubertal vulval fibroma with a coincidental ectopic breast fibroadenoma: Report of an unusual case with literature review. *J Obstet Gynaecol Res.* 2011;37(11):1720–5. <https://doi.org/10.1111/j.1447-0756.2011.01580.x>
52. Moulla A, Hunt L, Shaikh H, Datta S. Phylloides Tumor in the Vulva. *Breast J.* 2017;23(4):476–8. <https://doi.org/10.1111/tbj.12767>
53. Hassan R, Amalinei C, Riaz T. Ectopic mammary tissue of the vulva. *BJOG-An Int J Obstet Gynaecol.* 120, Suppl:p502–p502, 1p. Disponible en: <https://eds-b-ebscohost-com.ezproxy.javeriana.edu.co/eds/detail/detail?vid=0&sid=581a9b43-70e6-482b-b5b5-f506501c40c9%40sessionmgr102&bdata=Jmxhbm9ZXMmc2l0ZT1lZHMtbGl2ZQ%3D%3D#AN=000320781601515&db=edswsc>
54. Hanief M, Yongue G, Leff D, Lamb B, Karim S, Aref F, et al. A painful perineal lump: an unusual case of ectopic breast tissue. *Ann R Coll Surg Engl.* 2011;93(7):e147–8. <https://doi.org/10.1308/147870811X602186>
55. Sundaram SS, Gomez M, Harindra V. An unusual case of vulval lump: tumour of anogenital mammary-like glands. *Int J STD AIDS.* 2009;20(1):61–2. <https://doi.org/10.1258/ijsa.2008.008241>
56. Duvvur S, Sotres M, Lingam K, Srinivasan J. Ectopic breast tissue of the vulva. *J Obstet Gynaecol (Lahore).* 2007;27(5):530–1. <https://doi.org/10.1080/01443610701467333>
57. England E, Harms M, Zanetto U. Ectopic breast tissue presenting as a persistent vulval swelling in a primary care minor surgery clinic: A case report and review of the literature. *Aust New Zeal J Obstet Gynaecol.* 2007;47(5):424–5. <https://doi.org/10.1111/j.1479-828X.2007.00770.x>

58. Kilitci A, Arioz O. Primary Benign Phyllodes Tumor of The Vulva: Case Report and Review of Literature. *Eur J Breast Heal.* 2019;15(3):196–9. <https://doi.org/10.5152/ejbh.2019.4391>
59. Baykal C, Dündar I, Türkmen IC, Ozyar E. An unusual case of mammary gland-like carcinoma of vulva: case report and review of literature. *Eur J Gynaecol Oncol.* 2015;36(3):333–4. Disponible en: <http://www.ncbi.nlm.nih.gov/pubmed/26189264>
60. Özbudak IH, Akkaya H, Akkaya B, Erdoğan G, Peştereli HE, Karaveli FŞ. Phyllodes tumor of the vulva: report of two cases. *Turk Patoloji Derg.* 2013;29(1):73–6. <https://doi.org/10.5146/tjpath.2013.01153>
61. Baykal C, Tulunay G, Usubutun A, Küçükali T, Ozer S, Demir OF. Fibrocystic Disease of Vulvar Ectopic Breast Tissue. *Gynecol Obstet Invest.* 2004;58(3):151–4. <https://doi.org/10.1159/000079540>
62. Del Vecchio V, Resta L, Mastromauro M, Loizzi V, Ciccinielli E, Cormio G. Bone Metastases as Presenting Sign of Mammary-like Vulvar Adenocarcinoma. *Open J Clin Med Case Rep.* 2016;2(21):1–5. <https://doi.org/10.26226/morressier.5770e29ed462b80290b4c91d>
63. Intra M, Maggioni A, Sonzogni A, De Cicco C, Machado LS, Sagona A, et al. A rare association of synchronous intraductal carcinoma of the breast and invasive carcinoma of ectopic breast tissue of the vulva: case report and literature review. *Int J Gynecol Cancer.* 2006;16(S1):428–33. <https://doi.org/10.1136/ijgc-00009577-200602001-00080>
64. Fracchioli S, Pupolo M, Rigault de la Longrais IA, Scozzafava M, Bogliatto F, ARISIO R, et al. Primary “breast-like” cancer of the vulva: a case report and critical review of the literature. *Int J Gynecol Cancer.* 2006;16(S1):423–8. <https://doi.org/10.1111/j.1525-1438.2006.00364.x>
65. Di Bonito L, Patriarca S, Falconieri G. Aggressive “Breast-like” Adenocarcinoma of Vulva. *Pathol - Res Pract.* 1992;188(1–2):211–4. [https://doi.org/10.1016/S0344-0338\(11\)81181-7](https://doi.org/10.1016/S0344-0338(11)81181-7)
66. Al-Mansouri L, Poursoltan P, Simons M, Muljono A, Boyages J. Primary breast cancer of the vulva: A case report and literature review. *J Obstet Gynaecol Res.* 2018;44(12):2190–4. <https://doi.org/10.1111/jog.13778>
67. Bardsley M, Petterson C. Ectopic breast tissue presenting as a persistent vulval cyst. *Aust New Zeal J Obstet Gynaecol.* 2004;44(2):166–7. <https://doi.org/10.1111/j.1479-828X.2004.00201.x>
68. Higgins CM, Strutton GM. Papillary apocrine fibroadenoma of the vulva. *J Cutan Pathol.* 1997;24(4):256–60. <https://doi.org/10.1111/j.1600-0560.1997.tb01591.x>
69. Konstantinova AM, Kacerovska D, Michal M, Kazakov D V. A Composite Neoplastic Lesion of the Vulva With Mixed Features of Fibroadenoma and Hidradenoma Papilliferum Combined With Pseudoangiomatous Stromal Hyperplasia Containing Multinucleated Giant Cells. *Am J Dermatopathol.* 2014;36(10):e171–4. <https://doi.org/10.1097/DAD.0b013e31828742e4>
70. Konstantinova AM, Kacerovska D, Michal M, Kazakov D V. A tumoriform lesion of the vulva with features of mammary-type fibrocystic disease. *Am J Dermatopathol.* 2013;35(7):e124–7. <https://doi.org/10.1097/DAD.0b013e318284860c>
71. Vazmitel M, Spagnolo D V, Nemcova J, Michal M, Kazakov D V. Hidradenoma Papilliferum With a Ductal Carcinoma In Situ Component: Case Report and Review of the Literature. *Am J Dermatopathol.* 2008;30(4):392–4. <https://doi.org/10.1097/DAD.0b013e31817c6a7d>
72. Godoy-Gijón E, Yuste-Chaves M, Santos-Briz Á, Esteban-Velasco C, de Unamuno-Pérez P. Mama ectópica vulvar. *Actas Dermosifiliogr.* 2012;103(3):229–32. <https://doi.org/10.1016/j.ad.2011.02.015>
73. Chulia MT, Paya A, Niveiro M, Ceballos S, Aranda FI. Phyllodes tumor in ectopic breast tissue of the vulva. *Int J Surg Pathol.* 2001;9(1):81–3. <https://doi.org/10.1177/106689690100900116>
74. Tresserra F, Grases PJ, Izquierdo M, Cararach M, Fernandez-Cid A. Fibroadenoma Phyllodes Arising in Vulvar Supernumerary Breast Tissue. *Int J Gynecol Pathol.* 1998;17(2):171–3. <https://doi.org/10.1097/00004347-199804000-00013>
75. Kalyani R, Srinivas M V, Veda P. Vulval fibroadenoma - a report of two cases with review of literature. *Int J Biomed Sci.* 2014;10(2):143–5. Disponible en: <http://www.ncbi.nlm.nih.gov/pubmed/25018684>
76. Mahajan Niraj N, Choudhrie L. Fibroadenoma of ectopic breast tissue in the vulva: a case report. *J Ob-*

- stet Gynecol India [Internet]. 2010;60(6):529–30. <https://doi.org/10.1007/s13224-010-0055-7>
77. Prasad KR, Kumari GS, Aruna CA, Durga K, Kameswari VR. Fibroadenoma of ectopic breast tissue in the vulva. A case report. *Acta Cytol.* 1995;39(4):791–2. Disponible en: <http://www.ncbi.nlm.nih.gov/pubmed/7631557>
 78. Ardell S, Udayasankar V. Ectopic Breast Tissue in the Vulva in Pregnancy. *J Obstet Gynaecol Canada.* 2019;000 (000):1. <https://doi.org/10.1016/j.jogc.2019.09.026>
 79. Bambao C, Rasty G, Bandarchi B, Shier M. Benign Ductal Hyperplasia and Adenosis of Mammary-Like Glands of the Vulva. *J Low Genit Tract Dis.* 2008;12(1):32–4. <https://doi.org/10.1097/LGT.0b013e31806bf02a>
 80. Ishigaki T, Toriumi Y, Nosaka R, Kudou R, Imawari Y, Kamio M, et al. Primary ectopic breast cancer of the vulva, treated with local excision of the vulva and sentinel lymph node biopsy: a case report. *Surg Case Reports.* 2017;3(1):69. <https://doi.org/10.1186/s40792-017-0343-x>
 81. Ohira S, Itoh K, Osada K, Oka K, Suzuki A, Osada R, et al. Vulvar Paget's disease with underlying adenocarcinoma simulating breast carcinoma: case report and review of the literature. *Int J Gynecol Cancer.* 2004;14(5):1012–7. <https://doi.org/10.1136/ijgc-00009577-200409000-00040>
 82. Lee E-S, Kim I. Multiple Vulvar Lactating Adenomas. *Obstet Gynecol.* 2011;118(2):478–80. <https://doi.org/10.1097/AOG.0b013e31821ecaa2>
 83. Hong JH, Oh MJ, Hur JY, Lee JK. Accessory breast tissue presenting as a vulvar mass in an adolescent girl. *Arch Gynecol Obstet.* 2009;280(2):317–20. <https://doi.org/10.1007/s00404-008-0905-z>
 84. Piura B, Gemer O, Rabinovich A, Yanai-Inbar I. Primary breast carcinoma of the vulva: case report and review of literature. *Eur J Gynaecol Oncol.* 2002;23(1):21–4. Disponible en: <http://www.ncbi.nlm.nih.gov/pubmed/11876386>
 85. Kais M, Bitterman-Deutsch O, Schwartz J, Oettinger M, Cohen I. Phyllodes tumor in aberrant breast tissue of the vulva. *Cervix Low Female Genital Tract.* 1995;13:3:(105-106).
 86. Baradwan S, Wadi K Al. Unilateral ectopic breast tissue on vulva in postpartum woman. *Medicine (Baltimore).* 2018;97(6):e9887. <https://doi.org/10.1097/MD.0000000000009887>
 87. Al-Badawi IA, Al-Sabban M. Unilateral Ectopic Mammary-Like Tissue in the Vulva. *J Obstet Gynaecol Canada.* 2014;36(11):951. [https://doi.org/10.1016/S1701-2163\(15\)30403-5](https://doi.org/10.1016/S1701-2163(15)30403-5)
 88. Mannan AASR, Kahvic M, Abdel Aziz AH. Phyllodes Tumor of the Vulva: Report of a Rare Case and Review of the Literature. *Am J Dermatopathol.* 2010;32(4):384–6. <https://doi.org/10.1097/DAD.0b013e3181bfce84>
 89. Kapila K, Al-Rabah NA, Junaid TA. Ectopic breast tissue on the vulva diagnosed by fine needle aspiration. *Acta Cytol.* 1998;42(6):1480–94. Disponible en: <https://www.karger.com/Article/FullText/332190>
 90. Neumann I, Strauss HG, Buchmann J, Koelbl H. Ectopic lobular breast cancer of the vulva. *Anticancer Res.* 20(6C):4805–8. Disponible en: <http://www.ncbi.nlm.nih.gov/pubmed/11205223>
 91. Scarabin C, Koskas M, Bornes M, Azria E, Luton D. Gigantomastia and vulvar lactating adenoma in a patient with myasthenia during pregnancy. *Am J Obstet Gynecol.* 2010;203(4):e5–8. <https://doi.org/10.1016/j.ajog.2010.07.001>
 92. Matak L, Dukić B, Tupek T, Lisica-Šikić N, Mikuš M. Primary ectopic lobular breast cancer of the vulva: case report and review of literature. *J Obstet Gynaecol (Lahore).* 2020;40(5):727–30. <https://doi.org/10.1080/01443615.2019.1623182>
 93. Mayer RB, Enengl S, Witzany H, Trautner P, Shebl O, Oppelt P. Postpartum Galactostasis of the Vulva in a Case of Bilateral Lactating Ectopic Breast Tissue. *Obstet Gynecol.* 2019;134(1):138–40. <https://doi.org/10.1097/AOG.0000000000003313>
 94. Sluga M. Uncommon vulvar lesions. *J Low Genit Tract Dis.* 2017;21:4(Supplement 1 (S27-)). <https://doi.org/10.1097/LGT.0000000000000335>
 95. Leodara V, Karabogias C, Filis C, Kakiopoulos G, Papaliodi E. Vulva, a rare site of Phyllodes tumour: a case report. *Virchows.* Disponible en: Science Citation Index.
 96. Giger OT, Lacoste E, Honegger C, Padberg B, Moch H, Varga Z. Expression of the breast differentiation antigen NY-BR-1 in a phyllodes tumor of the vulva.

- Virchows Arch. 2007;450(4):471–4. <https://doi.org/10.1007/s00428-007-0377-8>
97. Abstracts from 18th International Meeting of the European Society of Gynaecological Oncology (ESGO), 19-22 October 2013, Liverpool, UK. *Int J Gynecol Cancer*. 2013;23(Suppl 1):1–1281. <https://doi.org/10.1097/01.IGC.0000437414.49882.6a>
98. Gorisek B, Zegura B, Kavalari R, But I, Krajnc I. Primary breast cancer of the vulva: a case report and review of the literature. *Wien Klin Wochenschr*. 2000;112(19):855–8. Disponible en: <http://www.ncbi.nlm.nih.gov/pubmed/11098538>
99. Dordević M, Jovanović B, Mitrović S, Dordević G. Ectopic mammary tissue in vulva. *Vojnosanit Pregl*. 2008;65(5):407–9. <https://doi.org/10.2298/VSP0805407D>
100. Tapia Claro I, Soriano Torres O M de OI. Fibroadenoma como causa de tumor en la vulva. Presentación de caso. *Rev Habanera Ciencias Médicas*. 2020;19((3):e3094.):1–8. <https://doi.org/10.1186/1477-7819-7-70>
101. Cantú de Leon D, Perez Montiel D, Vázquez H, Hernández C, Cetina L, Lucio M. Vulvar fibroadenoma: a common neoplasm in an uncommon site. *World J Surg Oncol*. 2009;7(1):70. Disponible en: <http://wjso.biomedcentral.com/articles/10.1186/1477-7819-7-70>
102. Ahmed S, Ding CSL, Shelat VG. Ectopic breast tissue in the vulva masquerading as an abscess. *Am J Physiol - Regul Integr Comp Physiol*. 2020;133(1515):281–2. <https://doi.org/10.11622/smedj.2018121>
103. Mohammadnia Avval M, Vijayananda Kumar P, Momtahan M. Fine-needle aspiration findings of fibroadenoma with pseudolactational changes in the vulva: A case report. *Diagn Cytopathol*. 2020;48(12). <https://doi.org/10.1002/dc.24527>
104. Naseer MA, Mohammed SS, George SM, Majumdar SK Das. Primary ectopic breast cancer mimicking as vulval malignancy. *J Obstet Gynaecol (Lahore)*. 2011;31(6):553–4. <https://doi.org/10.3109/01443615.2011.587054>
105. Anunobi CC, Obiajulu FJN, Banjo AAF, Okonkwo AOE. Vulva Fibroadenoma Associated with Lactating Adenoma in a 26-Year-Old Nigerian Female. *Case Rep Pathol*. 2013;2013:1–3. <https://doi.org/10.1155/2013/195703>
106. Dhaoui A, Nfoussi H, Kchir N, Haouet S. Vulvar lactating adenoma associated to a fibroadenoma: common neoplasms in an uncommon site. *Pan Afr Med J*. 2012;13:47. Disponible en: <http://www.ncbi.nlm.nih.gov/pubmed/23330038>
107. Lopes A, St. Louis J, Balancin ML, Nogueira-Rodrigues A, Silva LCFF, Paulino E, et al. A Rare Presentation of Primary Breast Carcinoma in the Vulva: A Case Report and Literature Review. *Clin Breast Cancer*. 2018;18(3):e291–4. <https://doi.org/10.1016/j.clbc.2017.06.004>
108. Jiménez GA VA. Fibroadenoma vulvar: reporte de un caso y revisión de la literatura. *MÉD UIS*. 2014;27(27(2)):93–6.
109. Guzmán P, Jarufe F, Castagnoli N. Fibroadenoma vulvar: A propósito de un caso clínico. *Rev Chil Obstet Ginecol*. 2019;84(2):142–6. <https://doi.org/10.4067/S0717-75262019000200142>

FINANCIACIÓN

Los autores no recibieron ninguna fuente de financiación.

CONTRIBUCIÓN DE LAS AUTORAS

Sandra Marcela Buitrago-Flechas: diseño y elaboración del manuscrito, revisión bibliográfica y aprobación de la versión final.

Sandra Johana Barrera-Latorre: revisión de la literatura y contenido intelectual.

Carolina Morante-Caicedo: diseño y elaboración del manuscrito, revisión bibliográfica y aprobación de la versión final. Diseño de material gráfico.