




Since January 2020 Elsevier has created a COVID-19 resource centre with free information in English and Mandarin on the novel coronavirus COVID-19. The COVID-19 resource centre is hosted on Elsevier Connect, the company's public news and information website.

Elsevier hereby grants permission to make all its COVID-19-related research that is available on the COVID-19 resource centre - including this research content - immediately available in PubMed Central and other publicly funded repositories, such as the WHO COVID database with rights for unrestricted research re-use and analyses in any form or by any means with acknowledgement of the original source. These permissions are granted for free by Elsevier for as long as the COVID-19 resource centre remains active.



NEUROLOGÍA

www.elsevier.es/neurologia



REVISIÓN

Manifestaciones neurológicas asociadas a la vacuna contra COVID-19

R. Alonso Castillo y J.C. Martínez Castrillo*

Servicio de Neurología, Hospital Universitario Ramón y Cajal, Universidad de Alcalá, Madrid, España

Recibido el 22 de julio de 2022; aceptado el 28 de septiembre de 2022

PALABRAS CLAVE

Vacunas COVID-19;
Vacunas SARS-CoV-2;
Evento adverso;
Manifestaciones neurológicas;
Enfermedad neurológica;
Seguridad

Resumen

Introducción: La enfermedad por coronavirus 2019 (COVID-19) se ha propagado de forma rápida, dando lugar a una situación de pandemia, con importante morbimortalidad. En este contexto han surgido un amplio número de vacunas para tratar de hacer frente a la enfermedad. **Objetivo:** Revisar los casos reportados de manifestaciones neurológicas tras la aplicación de las vacunas contra COVID-19, describiendo los hallazgos clínicos, analíticos, de neuroimagen y los resultados de salud.

Métodos: Revisión bibliográfica estructurada en la base de datos PubMed.

Resultados: Encontramos 86 artículos, que incluyeron 13.809 pacientes con un amplio espectro de manifestaciones neurológicas asociadas temporalmente con la vacunación contra COVID-19. La mayoría ocurrieron en mujeres (63,89%), con una mediana de edad de 50 años. Los eventos adversos publicados con más frecuencia fueron parálisis facial de Bell 4.936/13.809 (35,7%), cefalea (4.067/13.809), eventos vasculares cerebrales 2.412/13.809 (17,47%), síndrome de Guillain-Barré 868/13.809 (6,28%), desmielinización del sistema nervioso central 258/13.809 (1,86%) y trastorno neurológico funcional 398/13.809 (2,88%). La mayoría de casos publicados se produjeron en asociación temporal con la vacuna Pfizer (BNT162b2), seguida de la vacuna de AstraZeneca (ChAdOX1 nCoV-19).

Conclusiones: Con los datos existentes actualmente no es posible establecer una relación de causalidad entre estos eventos adversos y las vacunas contra la COVID-19, ni calcular la frecuencia de aparición de estos trastornos. Sin embargo, es necesario que los profesionales de la salud estén familiarizados con estos eventos, facilitando su diagnóstico y tratamiento tempranos. Son necesarios grandes estudios epidemiológicos controlados para establecer una posible relación causal entre la vacunación contra la COVID-19 y los eventos adversos neurológicos.

© 2022 Sociedad Española de Neurología. Publicado por Elsevier España, S.L.U. Este es un artículo Open Access bajo la licencia CC BY (<http://creativecommons.org/licenses/by/4.0/>).

* Autor para correspondencia.

Correo electrónico: jmcastrillo@gmail.com (J.C. Martínez Castrillo).

<https://doi.org/10.1016/j.nrl.2022.09.005>

0213-4853/© 2022 Sociedad Española de Neurología. Publicado por Elsevier España, S.L.U. Este es un artículo Open Access bajo la licencia CC BY (<http://creativecommons.org/licenses/by/4.0/>).

Cómo citar este artículo: R. Alonso Castillo and J.C. Martínez Castrillo, Manifestaciones neurológicas asociadas a la vacuna contra COVID-19, Neurología, <https://doi.org/10.1016/j.nrl.2022.09.005>

KEYWORDS

COVID-19 vaccines;
SARS-CoV-2 vaccines;
Adverse event;
Neurological
manifestations;
Neurological
pathology;
Safety

Neurological manifestations associated with COVID-19 vaccine

Abstract

Introduction: Coronavirus disease 2019 (COVID-19) has spread rapidly, giving rise to a pandemic, causing significant morbidity and mortality. In this context, many vaccines have emerged to try to deal with this disease.

Objective: To review the reported cases of neurological manifestations after the application of COVID-19 vaccines, describing clinical, analytical and neuroimaging findings and health outcomes.

Methods: We carried out a review through bibliographic searches in PubMed.

Results: We found 86 articles, including 13,809 patients with a wide spectrum of neurological manifestations temporally associated with COVID-19 vaccination. Most occurred in women (63.89%), with a median age of 50 years. The most frequently reported adverse events were Bell's palsy 4936/13809 (35.7%), headache (4067/13809), cerebrovascular events 2412/13809 (17.47%), Guillain-Barré syndrome 868/13809 (6.28%), central nervous system demyelination 258/13809 (1.86%) and functional neurological disorder 398/13809 (2.88%). Most of the published cases occurred in temporal association with the Pfizer vaccine (BNT162b2), followed by the AstraZeneca vaccine (ChAdOX1 nCoV-19).

Conclusions: It is not possible to establish a causal relationship between these adverse events and COVID-19 vaccines with the currently existing data, nor to calculate the frequency of appearance of these disorders. However, it is necessary for health professionals to be familiar with these events, facilitating their early diagnosis and treatment. Large controlled epidemiological studies are necessary to establish a possible causal relationship between vaccination against COVID-19 and neurological adverse events.

© 2022 Sociedad Española de Neurología. Published by Elsevier España, S.L.U. This is an open access article under the CC BY license (<http://creativecommons.org/licenses/by/4.0/>).

Introducción

El nuevo SARS-CoV-2, causante de la enfermedad por coronavirus 2019 (COVID-19), se ha propagado rápidamente dando lugar a una pandemia, con un impacto devastador en la salud pública, la economía mundial y la esfera social^{1,2}. En este contexto se ha llevado a cabo un esfuerzo internacional sin precedentes para desarrollar vacunas eficaces y seguras contra COVID-19. Actualmente están disponibles varias vacunas para las que numerosos países han concedido autorizaciones de uso de emergencia^{1,3}.

Las vacunas BNT162b2 (Pfizer y BioNTech) y mRNA-1273 (Moderna) son vacunas basadas en ARNm. La vacuna ChAdOx1 (Oxford y AstraZeneca) utilizan la tecnología de vector viral no replicante de adenovirus, así como las vacunas Ad26.COVS.2 (Johnson & Johnson), Convidecia® y Sputnik-V®. Las vacunas de Sinovac y de Sinopharm (BBIBP-CorV) utilizan virus inactivados. La única vacuna disponible de subunidades proteicas es la NVX-CoV2373 (Novavax)^{1,4,5}.

El programa de vacunación contra COVID-19 brinda esperanzas para hacer frente a la pandemia actual. Sin embargo, las vacunas no están exentas de efectos adversos, y es importante identificar y cuantificar estos posibles riesgos. El hecho de que se llevase a cabo un proceso acelerado de desarrollo ha hecho surgir el temor de que se hubiera comprometido su seguridad, de forma que ha pasado a constituir un tema de preocupación para la opinión pública⁴. En los ensayos

clínicos aleatorizados de las vacunas contra el SARS-CoV-2 se obtuvieron datos tranquilizadores de eficacia y seguridad; sin embargo, estos no tuvieron suficiente poder para detectar eventos adversos muy poco frecuentes y, tras su autorización, se están informando una amplia variedad complicaciones neurológicas⁶.

Los ensayos clínicos aleatorizados de la vacuna Oxford-AstraZeneca (ChAdOX1 nCoV-19) informaron de 3 casos de mielitis transversa en el grupo de la vacuna, entre los 11.636 participantes incluidos⁷. Solo un caso se creyó finalmente relacionado con la vacunación. Los ensayos de las vacunas ARNm de Moderna (mRNA-1273) y Pfizer/BioNTech (BNT162b2)^{8,9} informaron de 7 casos de parálisis facial de Bell en 37.000 vacunados. El ensayo de la vacuna de Janssen Ad26.COVS.2¹⁰ informó de 3 casos de parálisis de Bell en el grupo de la vacuna, uno de síndrome de Guillain-Barré (SGB) en el grupo vacunado y otro en el grupo placebo, y un episodio de radiculitis braquial. Los eventos tromboembólicos venosos fueron más frecuentes en el grupo vacunado, uno de los cuales fue un evento embólico venoso cerebral acompañado de trombocitopenia^{3,11}.

La mayor parte de los efectos adversos neurológicos graves tras las vacunas contra COVID-19 se informan de manera anecdótica, y su incidencia real se desconoce¹². El objetivo de este estudio fue tratar de definir el espectro de manifestaciones neurológicas informadas tras la vacunación contra COVID-19, describiendo las manifestaciones publicadas en la literatura.

Material y métodos

Esta revisión se llevó a cabo de acuerdo con las pautas de la declaración PRISMA¹³ (Preferred Reporting Items for Systematic Reviews and Meta-Analyses). Realizamos búsquedas bibliográficas en PubMed entre el 08/01/2022 y el 21/01/2022, utilizando los siguientes términos en las combinaciones «Y» y «O»: «COVID-19 vaccine», «COVID-19 vaccines», «SARS-CoV-2 vaccine», «SARS-CoV-2 vaccines», «neurological manifestations», «neurologic manifestations», «neurological symptoms», «neurologic symptoms» y «neurology». La estrategia de búsqueda se detalla en la (Tabla 1S del material suplementario). Se examinaron los títulos y resúmenes de los artículos obtenidos mediante búsqueda bibliográfica para valorar su inclusión. Se eliminaron los resultados duplicados.

Se incluyeron estudios publicados y pre-publicación que: 1) informaron al menos de un caso de cualquier manifestación neurológica de nueva aparición asociada temporalmente con la vacunación por SARS-CoV-2 en humanos, no explicada por otra etiología; 2) incluyeron sujetos vacunados contra COVID-19 con cualquiera de las vacunas disponibles, y 3) publicados en inglés. Los artículos incluidos se revisaron a texto completo.

Los estudios se excluyeron ante alguna de las siguientes condiciones: 1) artículos de revisión, y 2) correspondencia o comunicaciones breves a excepción de que informasen algún caso de enfermedad neurológica tras la vacuna contra COVID-19.

Se extrajeron los siguientes datos: número de pacientes que presentaron manifestaciones neurológicas, edad, sexo, complicación neurológica, tipo de vacuna, dosis, país, intervalo de tiempo entre la vacunación y la aparición de la manifestación, presentación clínica, hallazgos de neuroimagen, hallazgos de laboratorio y resultado. Los datos cualitativos se expresaron en porcentajes y números. Los datos cuantitativos se describieron mediante la mediana y el rango.

Resultados

Nuestra búsqueda arrojó 271 artículos, de los cuales 8 fueron excluidos por duplicación y 263 se cribaron mediante título y resumen. Se excluyeron 10 artículos de revisión y 150 artículos que no informaron casos de manifestaciones neurológicas, y 103 artículos fueron evaluados a texto completo para su elegibilidad. De estos, 7 fueron excluidos por tratarse de cartas/comentarios que no informaron sobre casos de manifestaciones neurológicas, y 10 por ser artículos que informaron sobre casos de enfermedad no neurológica. Finalmente, 86 artículos cumplieron los criterios de inclusión y exclusión, y fueron incluidos en la revisión. El diagrama de flujo para la selección de estudios se muestra en la figura 1.

En total se encontraron 86 artículos, que incluyeron 13.809 pacientes que mostraron algún tipo de manifestación neurológica. La tabla 1 resume los casos de complicaciones neurológicas tras la administración de la vacuna contra COVID-19 incluidos en la revisión. Existió un predominio femenino (63,89%), con 7.910 casos en mujeres y 4.469 en

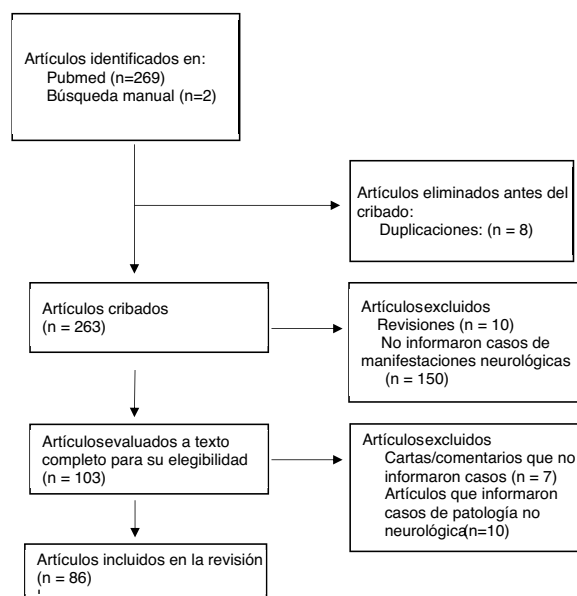


Figura 1 Diagrama de flujo PRISMA de este estudio.

varones, de los 12.379 en los que se informó el sexo. La mediana de edad fue de 50 años (rango: 19-97).

Las manifestaciones más frecuentemente publicadas fueron parálisis de Bell (4.936/13.809; 35,7%), cefalea (4.067/13.809; 29,4%), eventos vasculares cerebrales (2.412/13.809; 17,47%), SGB (868/13.809; 6,28%), desmielinización del sistema nervioso central (SNC) (258/13.809; 1,86%) y trastorno neurológico funcional 398/13.809 (2,88%). Otras complicaciones informadas fueron encefalitis (5/13.809), meningitis (3/13.809), convulsiones (50/13.809), síndrome de Parsonage-Turner (60/13.809), compromiso de otros nervios craneales (12/13.809), trastorno miasténico (194/13.809), miositis (3/13.809), radiculopatía (2/13.809), herpes zóster (7/13.809) y alteraciones del gusto y del olfato (6/13.809).

La vacuna BNT162b2 fue el tipo de vacuna informado con más frecuencia, con 8.820 casos reportados. Se informaron de 3.561 casos de enfermedad neurológica después de la vacuna ChAdOX1 nCoV-19, 1.256 después de la vacuna mRNA-1273, 251 después de la vacuna Ad26.CoV2.S, uno después de la vacuna de Sinovac, 2 después de la vacuna Sputnik-V®, uno después de la vacuna de Sinopharm (BBIBP-CorV) y uno después de la vacuna Convidencia® (AD5-nCOV). La mayoría de los casos se produjeron tras la primera dosis, 2.991 de los 3.216 que aportaron este dato (93%), mientras que solo 225 tuvieron lugar tras la segunda dosis. Los síntomas neurológicos se manifestaron tras una mediana de 9 días desde la vacunación (rango: 1-32).

Los casos de trombosis venosa cerebral (TVC) se informaron con mayor frecuencia tras las vacunas de vectores de adenovirus, al igual que los casos de desmielinización del SNC, aunque al desglosar estos por enfermedades, los casos de neuromielitis óptica, encefalomyelitis aguda diseminada (EMAD) y esclerosis múltiple (EM) fueron publicados con mayor frecuencia tras las vacunas de ARNm. La enfermedad del sistema nervioso periférico también fue más frecuentemente informada tras la administración de vacunas de vectores virales, salvo la parálisis de Bell que

Tabla 1 Manifestaciones neurológicas informadas tras la vacunación contra COVID-19

Complicación	N.º	Complicación	N.º
Sistema nervioso central		Sistema nervioso periférico	
<i>Eventos vasculares cerebrales</i>	2.412	<i>Parálisis de Bell</i>	4.936
Hemorragia intracerebral	928	<i>Síndrome de Guillain-Barré</i>	868
Trombosis venosa cerebral	706	<i>Trastorno miasténico</i>	194
Ictus isquémico	259	<i>Síndrome de Parsonage-Turner</i>	60
Accidente isquémico transitorio	38	<i>Compromiso de otros nervios craneales</i>	12
<i>Desmielinización del sistema nervioso central</i>	258	<i>Miositis</i>	3
Esclerosis múltiple	15	<i>Radikulopatía</i>	2
Mielitis transversa	11	Otros	
Neuritis óptica	6	<i>Cefalea</i>	4.067
Encefalomielitis aguda diseminada	5	<i>Trastorno neurológico funcional</i>	398
Neuromielitis óptica	3	<i>Herpes zóster</i>	7
Signo de la copa de vino	1	<i>Alteraciones del gusto y del olfato</i>	6
<i>Convulsiones</i>	50		
<i>Encefalitis posvacunal</i>	5		
<i>Meningitis posvacunal</i>	3		

se desencadenó de forma predominante posteriormente a las vacunas basadas en ARNm.

Los estudios incluidos se pueden dividir entre aquellos que informaron distintos tipos de complicaciones neurológicas asociadas a la vacuna contra COVID-19, principalmente estudios sobre bases de datos de farmacovigilancia y estudios multicéntricos (Tabla 2S del material suplementario); y aquellos que informaron una misma complicación neurológica, en su mayoría informes o series de casos. De esta forma, se incluyeron estudios sobre casos publicados en bases de datos de farmacovigilancia como VigiBase⁵ (base de datos global de farmacovigilancia de la Organización Mundial de la Salud [OMS]), EudraVigilance^{14,15} (sistema de notificación de farmacovigilancia de la Agencia Europea del Medicamento), VAERS¹⁶ (Sistema de Notificación de Reacciones Adversas a las Vacunas de los Centros para el Control y la Prevención de Enfermedades (CDC) de EE. UU.), NIMS⁶ (sistema de registro para el programa de vacunación COVID-19 en Inglaterra), SAEFVIC (sistema de eventos adversos tras la inmunización en Victoria, Australia), además de estudios que incluyeron datos de la Dirección General de Epidemiología del Ministerio de Salud de México¹⁷⁻¹⁹ y de los CDC²⁰. Otros estudios incluidos se trataron de estudios prospectivos multicéntricos realizados en varios países (Singapur²¹, Reino Unido²² y Alemania²³). El resto de artículos incluidos fueron series de casos o reportes de uno o varios casos.

Sistema nervioso central

Eventos vasculares cerebrales

Los estudios que reportaron esta complicación se incluyen en la (Tabla 3S del material suplementario). Se informaron de 2.412 casos. De los 1.615 casos en los que se documentó el sexo de los pacientes, 946 ocurrieron en mujeres (58,57%) y 669 en varones (41,42%). La mediana de edad fue de 46 años (rango: 29-67). La mediana de tiempo transcurrido fue de 8 días. La mayoría de estos eventos se desencadenaron tras las

vacunas basadas en vector viral no replicante de adenovirus 1.527/2.294 (66,5%). Se informaron de 767/2.294 casos tras las vacunas de ARNm (33,4%). Entre aquellos casos que tuvieron lugar tras la vacuna con vectores virales, la mayoría se asociaron con trombocitopenia 182/265, valores de dímero D elevados 72/78, e identificación de anticuerpos anti-FP4 positivos (73/78). En pacientes a los que se administró la vacuna ARNm, no se obtuvieron estos hallazgos. Al menos el 65,6% (1.222/1.863) de los pacientes fallecieron.

Trombosis venosa cerebral

La TVC fue el evento vascular cerebral más frecuentemente informado. Se reportó en 706 pacientes, el 74,8% mujeres (217/290) y el 25,17% varones (73/290), con una mediana de edad de 40 años. La mayoría de los casos se asociaron temporalmente a vacunas de vector viral, con 402/511 casos informados después de la vacuna ChAdOx-1, 29/511 casos tras la vacuna Ad26.COV2.S 34 y 48/511 casos después de las vacunas de ARNm. En la mayoría de los casos asociados a las vacunas de vector viral en los que se informaron datos de laboratorio, la TVC se acompañó de trombocitopenia (182/264; 68,9%).

Eventos arteriales

Encontramos 259 casos de ictus isquémico, 928 de hemorragia intracerebral y 38 de accidente isquémico transitorio. Los eventos arteriales en el contexto de la vacunación contra COVID-19 también se asociaron frecuentemente con el fenómeno de TTIV. Al menos 807/929 (86,8%) pacientes fallecieron.

Desmielinización del sistema nervioso central

Nuestra revisión encontró casos de neuromielitis óptica, mielitis transversa, neuritis óptica, EM de nuevo diagnóstico o recaída y EMAD relacionados temporalmente con la vacuna contra la COVID-19. Identificamos 258 casos de desmielinización del SNC (Tabla 4S del material suplementario), 96/245 en varones (39%) y 149/245 en mujeres (58,6%) con una

mediana de tiempo de 9 días (rango: 1-30 días). La mediana de edad fue de 43 años (rango: 19-88). La mayor parte de los casos ocurrieron tras la vacunación con ChAdOX1 nCoV-19 (153/236). Se informaron de 78/236 casos con la vacuna BNT162b2, 7/236 con mRNA-1273, 1/236 tras Ad26.CoV2.S, 2/236 tras Sinovac y 1/236 tras Sinopharm.

Mielitis transversa

Encontramos 11 casos de mielitis transversa, un 66,7% en varones (6/9) y un 33,33% en mujeres (3/9), con inicio de los síntomas dentro de las 3 primeras semanas. Ocurrieron con mayor frecuencia tras la vacuna ChAdOX1 nCoV-19 (6/11), seguida de BNT162b2 (3/11), Sinopharm (1/11) y Sinovac (1/11). Cinco de los casos fueron informados como mielitis transversa longitudinalmente extensa. El análisis del LCR evidenció pleocitosis en 3 pacientes e hiperproteínoorraquia en 7 pacientes. Se obtuvieron anticuerpos anti-AQP4 y antiglicoproteína de la mielina de oligodendrocitos (anti-MOG) negativos en 5 pacientes.

Encefalomiелitis aguda diseminada

Se reportaron 5 casos, 4 mujeres y un varón, con mediana de edad de 56 años. Los síntomas comenzaron dentro del primer mes desde la vacunación. Tres de los casos se produjeron tras la administración de vacunas de ARNm, otro tras la vacuna Sinovac y otro tras la vacuna ChAdOX1. Los anticuerpos anti-AQP4 y anti-MOG fueron negativos en los 3 pacientes en los que se estudiaron, así como la presencia de bandas oligoclonales. El análisis del LCR mostró pleocitosis en 2/4 casos e hiperproteínoorraquia en un caso.

Esclerosis múltiple

Se informó una presentación similar a la EM en 13 pacientes, de los cuales, 5 contaban con diagnóstico de EM, mientras que 8 pacientes experimentaron su primer episodio. Hubo un predominio femenino, con 9 casos en mujeres (70%) y 4 en varones (30%). La mediana de edad fue de 41 años (rango: 24-64). Los síntomas comenzaron entre 1 día y un mes desde la administración de la vacuna. Todos los casos fueron desencadenados por vacunas basadas en ARNm. La RMN encontró nuevas lesiones cerebrales en todos los casos, y nuevas lesiones medulares en 7 casos. En el análisis del LCR se evidenció pleocitosis en 8 de 9 pacientes y bandas oligoclonales en 7 de 9 pacientes.

Encefalitis posvacunal

Encontramos 5 casos ([tabla 5S del material suplementario](#)), que ocurrieron dentro de la primera semana tras la vacuna, 2 varones y 3 mujeres; 4 de los cuales se desencadenaron tras la vacuna de ChAdOX1, y uno tras la vacuna ARNm-1273. Entre los síntomas comunicados se encontraron cefalea, confusión, alucinaciones visuales y táctiles, dificultad de atención y concentración, convulsiones, síndrome opsoclonomioclono y afasia. Las pruebas de neuroimagen fueron normales en todos los casos y el LCR mostró pleocitosis linfocitaria en todos ellos.

Meningitis posvacunal

Nuestra revisión identificó 3 casos de meningitis aséptica, todos en mujeres de mediana edad, posteriormente a la vacunación con BNT162b2 ([tabla 5S del material suplementario](#)). En todos ellos se demostró pleocitosis linfocitaria con hiperproteínoorraquia.

Sistema nervioso periférico

Síndrome de Guillain-Barré

El SGB fue una complicación neurológica informada con relativa frecuencia ([Tabla 6S del material suplementario](#)). Encontramos 868 casos, 507 de ellos tras la vacuna ChAdOX1 nCoV-19; 212 con BNT162b2; 77 con mRNA-1273; 59 con Ad26.CO2.S; 4 con CoronaVac® y uno con Sputnik-V®. Hubo un predominio masculino, con 474/861 casos en varones (55%) y 387/861 en mujeres (44,94%), tras una mediana de 12 días. La mediana de edad fue de 61 años (rango: 25-86).

Destaca una elevada frecuencia de fenotipos inusuales en la presentación clínica. De 41 casos en los que se describió la clínica, 12 presentaron la forma clásica de SGB, 11 presentaron una variante con diplejía facial, 3 debilidad facial unilateral, 3 tetraparesia, 2 SGB sensitivo, 2 síndrome de Miller-Fischer y una variante axonal de SGB. El examen del LCR mostró disociación albúmino-citológica en 15 pacientes e hiperproteínoorraquia en 11 pacientes. La mayoría mostraron una respuesta parcial y progresiva al tratamiento.

Parálisis facial de Bell

La parálisis facial de Bell fue la enfermedad neurológica más frecuentemente reportada, con 4.936 casos ([Tabla 7S del material suplementario](#)). Fue más frecuente en el sexo femenino, con 1.994 casos en mujeres (60%) y 1.326 en varones (40%). Se informó de forma predominante después de las vacunas de ARNm; 2.538 se desencadenaron tras la vacuna BNT162b2, 1.136 tras mRNA-1273, 1.107 tras ChAdOX1 nCoV-19, 162 tras Ad26.CO2.S, 13 tras CoronaVac®, uno tras Sputnik-V® y uno tras Convidecia®. Se logró la recuperación completa con el tratamiento en la mayoría de los casos.

Neuralgia amiotrófica-síndrome de Parsonage-Turner

Encontramos 60 casos de síndrome de Parsonage-Turner, 41 en mujeres y 17 en varones ([tabla 8S del material suplementario](#)). En 3 de ellos se describió la presentación clínica: 2 casos se manifestaron con dolor y debilidad a nivel proximal en MMSS, mientras que el tercero presentó parálisis y parestesias de inicio agudo en MMII. Los hallazgos de neuroimagen y laboratorio fueron normales.

Alteraciones del olfato y del gusto

Todos los casos incluidos se informaron en el artículo de Lechien et al.²⁴ (Tabla 9S del material suplementario) con 5 casos de disfunción olfatoria y uno de disfunción gustativa entre 2 y 24 días posteriores a la vacunación con las vacunas ChAdOX1 o BNT162b2, en 5 mujeres y un varón, adultos jóvenes o de edad media (entre: 25-52 años). Se produjo la resolución completa del cuadro en todos los casos.

Herpes zóster

Todos los casos de herpes zóster tras la vacunación contra COVID-19 se desencadenaron tras la vacuna BNT162b2. Se informaron de 7 casos, con predominio femenino (6/7), entre la primera y la tercera semana posteriores a la vacunación (Tabla 9S del material suplementario).

Trastorno neurológico funcional

Los casos se resumen en la (tabla 9S del material suplementario). García-Grimshaw et al.¹⁸ realizaron un estudio en 10.929 pacientes que informaron un efecto adverso posterior a la vacunación con la primera dosis de la vacuna BNT162b2 en México, encontrando 354 pacientes que experimentaron síntomas sensitivos transitorios (3,4%).

Convulsiones

Encontramos 50 casos de convulsiones. Ghosh et al.²⁵ informaron el caso de un varón de 68 años que a los 4 días de recibir la primera dosis de ChAdOX1 comenzó con un episodio de pérdida de conexión con el medio y alteración de la conducta. Fue diagnosticado de convulsión de inicio focal no motor con alteración de la conciencia y anomalías conductuales episódicas transitorias.

Discusión

Los ensayos cénicos aleatorizados de las vacunas contra COVID-19 mostraron una frecuencia muy baja de complicaciones neurológicas graves. Sin embargo, estos estudios no tuvieron suficiente poder para detectar efectos adversos muy poco frecuentes, dado el tamaño de muestra y la duración limitada y tras la comercialización de las vacunas cobra un papel clave la monitorización a través de sistemas de farmacovigilancia³.

A pesar de las devastadoras consecuencias de la pandemia y la disponibilidad de vacunas eficaces, el miedo hacia las vacunas sigue siendo considerable³. Los eventos adversos neurológicos de las vacunas contra COVID-19 pueden implicar una morbimortalidad significativas y constituyen un tema de preocupación²⁶. Sin embargo, la asociación temporal entre la vacunación y los eventos adversos no implica necesariamente causalidad. En pacientes que muestren síntomas neurológicos tras recibir la vacuna debe llevarse a

cabo un diagnóstico diferencial exhaustivo, aunque es preciso tener presente la vacunación como un posible factor etiológico.

La frecuencia de complicaciones neurológicas graves asociadas a estas vacunas parece ser muy baja si se compara con el impacto de la propia enfermedad y, según la información actual disponible, los beneficios de la vacunación superan los potenciales riesgos^{1,12,27,28}. El elevado número de casos de infección por COVID-19 a nivel mundial y de muertes reportadas ponen de manifiesto la importancia del programa de vacunación, que ha mostrado una muy alta eficacia.

Respecto a los resultados obtenidos en esta revisión, la edad de presentación y el predominio femenino fueron congruentes con estudios previos^{1,2,4,27}. El tiempo transcurrido desde la administración de la vacuna fue también similar al encontrado en estudios anteriores, ocurriendo la mayoría de estos efectos adversos entre una y 4 semanas desde la vacunación^{2,29}. La vacuna informada con más frecuencia fue la de Pfizer (BNT162b2), lo que podría haber estado influido por el hecho de que el estudio que contó con un mayor número de pacientes fue el de García-Grimshaw et al.¹⁸, con 4.258 pacientes vacunados con BNT162b2.

Patone et al.⁶ investigaron los ingresos hospitalarios por complicaciones neurológicas desencadenadas tras la primera dosis de las vacunas ChAdOx1 CoV-19 (n=20.417.752) y BNT162b2 (n=12.134.782), y tras un test de SARS-CoV-2 positivo (n=2.005.280) en esta misma población vacunada. Se observó un mayor riesgo de ingreso hospitalario por ictus hemorrágico en quienes que recibieron la vacuna BNT162b2, y un mayor riesgo de ingreso por SGB, parálisis de Bell y trastornos miasténicos en receptores de la vacuna ChAdOx1nCoV-19. Aunque encontraron un mayor riesgo de complicaciones neurológicas en los vacunados contra COVID-19, identificaron un aumento mucho mayor en el riesgo de todos los resultados neurológicos después de una prueba SARS-CoV-2 positiva.

Un estudio prospectivo en 704.003 receptores de la primera dosis de la vacuna BNT162b2 en México¹⁷ encontró que un 65,1% de los efectos adversos fueron neurológicos. Los eventos neurológicos no graves ocurrieron en menos del 1%, y los graves en solo un 0,005%. Sin embargo, de los eventos graves, el 52% fueron neurológicos. La mayoría de los pacientes experimentaron una recuperación completa en días o semanas, sin aparición de secuelas, lo que parece indicar un desencadenante inflamatorio agudo y transitorio. Recientemente se ha publicado un artículo fuera del periodo analizado, en el que se comunica un 30% más de EA de los que encontrados en nuestro estudio³⁰.

Una de las complicaciones de la vacuna COVID-19 que ha suscitado mayor preocupación son los eventos vasculares cerebrales, reportados principalmente en mujeres en edad fértil, después de la administración de vacunas de vectores virales¹. Una característica fundamental de los eventos vasculares cerebrales reportados tras la vacunación contra el SARS-CoV-2 es que frecuentemente se asocian al fenómeno de trombocitopenia trombótica inducida por la vacuna (TTIV). Este tiene características que lo asemeja a la trombocitopenia inducida por heparina, con la presencia de anticuerpos contra el factor plaquetario 4 (FP4)^{12,20,28}.

Los casos de trombosis de senos venosos cerebrales (TSVC) secundarios a las vacunas contra el SARS-CoV-2 se dividen en TSVC en el contexto de TTIV, en relación con

las vacunas basadas en vectores de adenovirus, y TSVC sin características de TTIV, reportados posteriormente a cualquier tipo de vacuna. En la TTIV se identifican anticuerpos anti-FP4 que desencadenan la activación plaquetaria^{12,20,28}.

En línea con lo observado en esta revisión, la TSVC por TTIV suele ocurrir entre una y 2 semanas después de la primera dosis de la vacuna de vector viral. Los datos típicos de laboratorio incluyen un recuento de plaquetas disminuido ($< 100 \times 10^9/l$), dímero D elevado y presencia de anticuerpos anti-FP4^{27,28,31}.

Krzywicka et al.¹⁴ analizaron los datos clínicos de 213 casos de TSVC tras la vacuna COVID-19 notificados a la Agencia Europea del Medicamento y los compararon con un grupo control de casos de TSVC previos a la pandemia. El estudio mostró que la TSVC que ocurre después de la vacunación con ChAdOx1 nCov-19 tiene un perfil clínico distinto y característico: se asoció con trombocitopenia y anticuerpos anti-FP4 positivos, se acompañó frecuentemente de otros eventos trombóticos venosos y mostró altas tasas de mortalidad. Los casos de TSVC informados tras la aplicación de vacunas de ARNm fueron similares a los casos previos a la pandemia.

El hecho de que las características clínicas de los casos de TSVC que surgen después de las vacunas de vectores virales sean específicas, la identificación de un mecanismo fisiopatológico, junto con la secuencia temporal coherente, respaldan una posible relación de causalidad. Además, el riesgo importante de mortalidad de esta complicación pone de manifiesto la importancia del diagnóstico y tratamiento tempranos^{15,20,28}.

Se sospecha que la vacunación contra COVID-19 podría provocar una respuesta inflamatoria inmunomediada, pudiendo desencadenar fenómenos de autoinmunidad^{29,32}. La desmielinización suele tener una causa autoinmune subyacente. El mecanismo exacto de desmielinización aguda tras las vacunas contra COVID-19 sigue sin comprenderse, existiendo varias teorías. Una de ellas sugiere que se basa en el fenómeno de mimetismo molecular. Otro factor que se plantea es el papel inmunógeno de los adyuvantes que componen algunas vacunas^{2,33}. Un tercer posible mecanismo estaría relacionado con respuestas de células T y B y una activación «by-stander» de linfocitos autorreactivos latentes².

Nuestra revisión obtuvo un 60% de casos ocurridos en mujeres, con una mediana de edad de 42 años. La mayoría de los casos ocurrieron tras la vacunación con ChAdOX1 nCoV-19. Una revisión sistemática de los casos de desmielinización del SNC reportados tras la vacunación contra COVID-19, encontró datos similares a estos². Reunió 32 casos con predominio femenino (68,8%) y una mediana de edad de 44 años. Sin embargo, las vacunas basadas en ARNm dieron lugar a un mayor número de síndromes desmielinizantes, seguidas de las vacunas de vectores virales.

Identificamos casos de neuromielitis óptica, mielitis transversa, neuritis óptica, EM y EMAD en relación temporal con la vacunación contra el SARS-CoV-2. Se trata de afecciones relativamente poco frecuentes, y los casos asociados a la vacuna son todavía más raros. La buena respuesta de estos pacientes al tratamiento inmunosupresor parece indicar una reacción inmune transitoria³⁴. Permanece sin aclararse si la vacuna podría ser causa directa de las complicaciones autoinmunes o solo las induce en pacientes con autoinmunidad previamente asintomática^{29,35}.

Encontramos un número considerable de casos de SGB en relación temporal con la vacunación contra el SARS-CoV-2, especialmente con la vacuna de vector viral. Existen informes de este síndrome tras otros tipos de vacunas, aunque únicamente se ha logrado probar una asociación pequeña pero estadísticamente significativa de aumento del riesgo tras la vacunación contra la influenza^{36–39}. Es particularmente interesante el hecho de que muchos de los casos de SGB publicados tras la vacunación contra COVID-19 se presentaron como una variante con debilidad bifacial. Esta presentación parece característica del SGB en el contexto de la vacunación contra COVID-19, lo que, junto con la observación frecuente de otras variantes raras, respalda la sospecha de una relación de causalidad. El SGB asociado a la vacuna contra el SARS-CoV-2 puede mostrar datos atípicos de laboratorio, como ausencia de anticuerpos antigangliósidos^{40,41}.

Oslowicki et al.⁴² observaron un exceso de casos de SGB tras la vacunación con ChAdOx1 y BNT162b2 en Australia en comparación con los casos esperados. Min et al.⁴³ revisaron los casos reportados de SGB. Todos menos uno mostraron fenotipos infrecuentes, como parestesia distal con diplejía facial o tetraparesia. Los anticuerpos antigangliósidos fueron negativos.

La parálisis de Bell fue el evento neurológico informado con más frecuencia, especialmente en relación con las vacunas de ARNm, con predominio femenino. Uno de los estudios incluidos en la revisión con mayor tamaño muestral fue el de Nosedá et al.⁵ que incluyó 3.320 casos de parálisis de Bell.

Un estudio que analizó la frecuencia de síndrome de Parsonage-Turner, parálisis de Bell y SGB en VigiBase, en pacientes que recibieron la vacuna COVID-19 encontró que la incidencia de neuralgia amiotrófica y SGB tras la vacuna fue similar a la observada previamente para otras vacunas virales, pero la parálisis de Bell se informó con una frecuencia desproporcionadamente mayor respecto a otras vacunas virales, especialmente en varones mayores de 75 años⁵. Por el contrario, previamente Sato et al.¹⁶ habían publicado un artículo en el que los casos de parálisis de Bell informados mediante la base de datos VAERS, se notificaron de forma significativamente alta para las vacunas BNT162b2 y mRNA-1273, pero fueron comparables a los casos posteriores a la vacunación contra la influenza previos a la pandemia.

Esta revisión tiene varias limitaciones. La mayor parte de la literatura disponible se encontró en forma de informes de casos y series de casos sin grupo control, existiendo la posibilidad de infranotificación de estos efectos adversos, o bien, de notificación selectiva de los casos más graves. Debido a que la mayor parte de los datos provienen de informes de casos aislados y series de casos, estos deben interpretarse con precaución, y no permiten inferir causalidad, contando únicamente con la relación temporal congruente y la plausibilidad biológica. Los artículos incluidos provinieron de una sola base de datos. Además, para conocer la frecuencia de efectos adversos tras cada vacuna, solo disponemos de los estudios de farmacovigilancia, donde sí se conocen los eventos adversos y el número de individuos vacunados.

Por otro lado, el tipo de vacuna tras la que tuvieron lugar las manifestaciones informadas probablemente sea reflejo de su frecuencia de administración en los distintos territorios, así como del perfil de pacientes a los que se administraron. Posiblemente la vacuna de Pfizer haya resultado la más informada al ser la más empleada. Por ello, los

datos de manifestaciones neurológicas informados tras cada una de las vacunas no serían comparables.

Probablemente los casos de cefalea no hayan sido publicados como eventos adversos neurológicos, y nuestro estudio sólo encontramos algunos casos de cefalea recogidos en estudios de farmacovigilancia, cuando se trató de una de las manifestaciones más frecuentes en los ensayos clínicos aleatorizados^{7–11}.

Conclusiones

Encontramos un amplio espectro de manifestaciones neurológicas que han sido informadas en relación temporal con la vacuna contra COVID-19, con hallazgos y presentaciones heterogéneas. Las manifestaciones encontradas con más frecuencia fueron parálisis de Bell, cefalea, eventos vasculares cerebrales, SGB, desmielinización del SNC y trastorno neurológico funcional. Sin embargo, no es posible establecer una relación de causalidad ni calcular la frecuencia de estos trastornos en base a los resultados obtenidos en este estudio.

La importancia de estos hallazgos radica en la necesidad de que los profesionales de la salud estén familiarizados con estas complicaciones raras, pero potencialmente graves, ya que su diagnóstico temprano y el inicio rápido de un tratamiento adecuado pueden ayudar a lograr un resultado más favorable. Subrayamos la importancia de la vigilancia posterior a la comercialización de las vacunas para identificar estos eventos adversos infrecuentes y garantizar la seguridad de estas. Son necesarios estudios prospectivos controlados de gran tamaño para probar o refutar, y cuantificar en su caso la asociación causal entre estas vacunas y los eventos adversos neurológicos. Es fundamental contextualizar el riesgo en caso de que se confirme la asociación.

Financiación

Los autores declaran que no ha habido fuente de financiación.

Conflicto de intereses

Los autores declaran que no tienen ningún conflicto de intereses.

Anexo. Material adicional

Se puede consultar material adicional a este artículo en su versión electrónica disponible en [doi:10.1016/j.nrl.2022.09.005](https://doi.org/10.1016/j.nrl.2022.09.005).

Bibliografía

1. Garg RK, Paliwal VK. Spectrum of neurological complications following COVID-19 vaccination. *Neurol Sci.* 2022;43:3–40. <http://dx.doi.org/10.1007/s10072-021-05662-9>.
2. Ismail II, Salama S. A systematic review of cases of CNS demyelination following COVID-19 vaccination. *J Neuroimmunol.* 2022;362:577765. <http://dx.doi.org/10.1016/j.jneuroim.2021.577765>.
3. Cauchi M, Ball H, Ben-Shlomo Y, Robertson N. Interpretation of vaccine associated neurological adverse events: A methodological and historical review. *J Neurol.* 2022;269:493–503. <http://dx.doi.org/10.1007/s00415-021-10747-8>.
4. Lu L, Xiong W, Mu J, Zhang Q, Zhang H, Zou L, et al. The potential neurological effect of the COVID-19 vaccines: A review. *Acta Neurol Scand.* 2021;144:3–12.
5. Nosedá R, Ripellino P, Ghidossi S, Bertoli R, Ceschi A. Reporting of acute inflammatory neuropathies with covid-19 vaccines: Subgroup disproportionality analyses in vigibase. *Vaccines.* 2021;9:1022.
6. Patone M, Handunnetthi L, Saatci D, Pan J, Katikireddi SV, Razvi S, et al. Neurological complications after first dose of COVID-19 vaccines and SARS-CoV-2 infection. *Nat Med.* 2021;27:2144–53.
7. Voysey M, Ann S, Clemens C, Madhi SA, Weckx LY, Folegatti PM, et al. Safety and efficacy of the ChAdOx1 nCoV-19 vaccine (AZD1222) against SARS-CoV-2: An interim analysis of four randomised controlled trials in Brazil South Africa, and the UK. *Lancet.* 2021;397:99–111.
8. Baden LR, El Sahly HM, Essink B, Kotloff K, Frey S, Novak R, et al. Efficacy and Safety of the mRNA-1273 SARS-CoV-2 Vaccine. *N Engl J Med.* 2021;384:403–16.
9. Polack FP, Thomas SJ, Kitchin N, Absalon J, Gurtman A, Lockhart S, et al. Safety and Efficacy of the BNT162b2 mRNA Covid-19 Vaccine. *N Engl J Med.* 2020;383:2603–15.
10. Sadoff J, Le Gars M, Shukarev G, Heerwegh D, Truyers C, de Groot AM, et al. Interim Results of a Phase 1-2a Trial of Ad26.COV2.S Covid-19 Vaccine. *N Engl J Med.* 2021;384:1824–35.
11. Goepfert PA, Truyers C, Fennema H, Spiessens B, Offergeld K, Scheper G, et al. Safety and Efficacy of Single-Dose Ad26.COV2.S Vaccine against Covid-19. *N Engl J Med.* 2021;384:2187–201.
12. Goulart Corrêa D, Quevedo Cañete LA, Cruz dos Santos GA, de Oliveira RV, Brandão CO. Neurological symptoms and neuroimaging alterations related with COVID-19 vaccine: Cause or coincidence? *Clin Imaging.* 2021;80:348–52.
13. Page MJ, McKenzie JE, Bossuyt PM, Boutron I, Hoffmann TC, Mulrow CD, et al. The PRISMA 2020 statement: An updated guideline for reporting systematic reviews. *BMJ.* 2021;372.
14. Krzywicka K, Heldner MR, Sánchez van Kammen M, van Haaps T, Hiltunen S, Silvis SM, et al. Post-SARS-CoV-2-vaccination cerebral venous sinus thrombosis: An analysis of cases notified to the European Medicines Agency. *Eur J Neurol.* 2021;28:3656–62.
15. Munckhof A, Van De, Krzywicka K, Aguiar D, Sánchez M, Mirjam VK, Katarina RH, et al. Declining mortality of cerebral venous sinus thrombosis with thrombocytopenia after SARS-2 vaccination. *Eur J Neurol.* 2022;29:339–44.
16. Sato K, Mano T, Niimi Y, Toda T, Iwata A, Iwatsubo T. Facial nerve palsy following the administration of COVID-19 mRNA vaccines: Analysis of a self-reporting database. *Int J Infect Dis.* 2021;111:310–2. <http://dx.doi.org/10.1016/j.ijid.2021.08.071>.
17. García-Grimshaw M, Ceballos-Liceaga SE, Hernández-Vanegas LE, Núñez I, Hernández-Valdivia N, Carrillo-García DA, et al. Neurologic adverse events among 704,003 first-dose recipients of the BNT162b2 mRNA COVID-19 vaccine in Mexico: A nationwide descriptive study. *Clin Immunol.* 2021;229:108786.
18. García-Grimshaw M, Ceballos-Liceaga SE, Michel-Chávez A, García-Alanis M, Cadena-Fernández A, Galnares-Olalde JA, et al. Transient sensory symptoms among first-dose recipients of the BNT162b2 mRNA COVID-19 vaccine: A case-control study. *Vaccine.* 2021;39:6975–9.

19. García-Grimshaw M, Michel-Chávez A, Vera-Zertuche JM, Galnares-Olalde JA, Hernández-Vanegas LE, Figueroa-Cucurachi M, et al. Guillain-Barré syndrome is infrequent among recipients of the BNT162b2 mRNA COVID-19 vaccine. *Clin Immunol.* 2021;230:108818.
20. Bikdeli B, Chatterjee S, Arora S, Monreal M, Jimenez D, Krumholz HM, et al. Cerebral Venous Sinus Thrombosis in the U.S. Population After Adenovirus-Based SARS-CoV-2 Vaccination, and After COVID-19. *J Am Coll Cardiol.* 2021;78:408–11.
21. Koh JS, Hoe RHM, Yong MH, Chiew HJ, Goh Y, Yong KP, et al. Hospital-based observational study of neurological disorders in patients recently vaccinated with COVID-19 mRNA vaccines. *J Neurol Sci.* 2021;430:120030, <http://dx.doi.org/10.1016/j.jns.2021.120030>.
22. Perry RJ, Tamborska A, Singh B, Craven B, Marigold R, Arthur-Farrar P, et al. Cerebral venous thrombosis after vaccination against COVID-19 in the UK: Multicentre cohort study. *Lancet.* 2021;398:1147–56.
23. Schulz JB, Berlit P, Diener H, Gerloff C, Greinacher A, Klein C, et al. COVID-19 Vaccine-Associated Cerebral Venous Thrombosis in Germany. *Ann Neurol.* 2021;90:627–39.
24. Lechien JR, Diallo AO, Dachy B, Le Bon SD, Maniaci A, Vaira LA, et al. COVID-19: Post-vaccine Smell Taste Disorders: Report of 6 Cases. *Ear. Nose Throat J.* 2021, 1455613211033125.
25. Ghosh R, Dubey S, Roy D, Mandal A, Naga D, Benito-León J. Focal onset non-motor seizure following COVID-19 vaccination: A mere coincidence? *Diabetes Metab Syndr Clin Res Rev.* 2021;15:1023–4.
26. Thakur KT, Epstein S, Bilski A, Balbi A, Boehme AK, Brannagan TH, et al. Neurologic Safety Monitoring of COVID-19 Vaccines: Lessons from the Past to Inform the Present. *Neurology.* 2021;97:767–75.
27. Sharifian-Dorche M, Bahmanyar M, Sharifian-Dorche A, Mohammadi P, Nomovi M, Mowla A. Vaccine-induced immune thrombotic thrombocytopenia and cerebral venous sinus thrombosis post COVID-19 vaccination; A systematic review. *J Neurol Sci.* 2021;428:117607, <http://dx.doi.org/10.1016/j.jns.2021.117607>.
28. Mehta PR, Apap Mangion S, Bengner M, Stanton BR, Czuprynska J, Arya R, et al. Cerebral venous sinus thrombosis and thrombocytopenia after COVID-19 vaccination - A report of two UK cases. *Brain Behav Immun.* 2021;95:514–7, <http://dx.doi.org/10.1016/j.bbi.2021.04.006>.
29. Kaulen LD, Doubrovinskaia S, Mooshage C, Jordan B, Purrucker J, Haubner C, et al. Neurological autoimmune diseases following vaccinations against SARS-CoV-2: A case series. *Eur J Neurol.* 2022;29:555–63.
30. Frontera JA, Tamborska AA, Doheim MF, Garcia-azorin D, Gezezen H, Guekht A, et al. Neurological Events Reported after COVID-19 Vaccines: An Analysis of Vaccine Adverse Event Reporting System. *Ann Neurol.* 2022;91:756–71.
31. Wang R, Chiang W, Shyu H, Chen M, Lin C, Wu K, et al. COVID-19 vaccine-associated acute cerebral venous thrombosis pulmonary artery embolism. *QJM.* 2021;114:506–7.
32. Zuhorn F, Graf T, Klingebiel R, Schäbitz WR, Rogalewski A. Postvaccinal Encephalitis after ChAdOx1 nCoV-19. *Ann Neurol.* 2021;90:506–11.
33. García-Estrada C, Gómez-Figueroa E, Alban L, Arias-Cárdenas A. Optic neuritis after COVID-19 vaccine application. *Clin Exp Neuroimmunol.* 2021;00:1–3.
34. Tan WY, Yusof Khan AHK, Mohd Yaakob MN, Abdul Rashid AM, Loh WC, Baharin J, et al. Longitudinal extensive transverse myelitis following ChAdOx1 nCoV-19 vaccine: A case report. *BMC Neurol.* 2021;21:395, <http://dx.doi.org/10.1186/s12883-021-02427-x>.
35. Chen S, Rui X, Shuang F, Jie H, Zhang W, Jian S. Watch out for neuromyelitis optica spectrum disorder after inactivated virus vaccination for COVID-19. *Neurol Sci.* 2021;42:3537–9, <http://dx.doi.org/10.1007/s10072-021-05427-4>.
36. da Silva GF, da Silva CF, da Oliveira REN, Romancini F, Mendes RM, Locks A, et al. Guillain-Barré syndrome after coronavirus disease 2019 vaccine: A temporal association. *Clin Exp Neuroimmunol.* 2021;00:1–3.
37. Matarneh AS, Al-battah AH, Farooqui K, Ghamoodi M, Alhatou M. COVID-19 vaccine causing Guillain-Barre syndrome, a rare potential side effect. *Clin Case Reports.* 2021;9:e04756.
38. Nishiguchi Y, Matsuyama H, Maeda K, Shindo A, Tomimoto H. Miller Fisher syndrome following BNT162b2 mRNA coronavirus 2019 vaccination. *BMC Neurol.* 2021;21:452, <http://dx.doi.org/10.1186/s12883-021-02489-x>.
39. Rossetti A, Gheihman G, O'Hare M, Kosowsky JM. Guillain-Barré Syndrome Presenting as Facial Diplegia after COVID-19 Vaccination: A Case Report. *J Emerg Med.* 2021;61:e141–5, <http://dx.doi.org/10.1016/j.jemermed.2021.07.062>.
40. Čenščák D, Ungermann L, Štětkařová I, Ehler E. Guillain-Barré Syndrome after First Vaccination Dose against COVID-19: Case Report. *Acta Medica (Hradec Kralove).* 2021;64:183–6, <http://dx.doi.org/10.14712/10.14712/18059694.2021.30>.
41. Dang YL, Bryson A. Miller-Fisher Syndrome and Guillain-Barre Syndrome overlap syndrome in a patient post Oxford-AstraZeneca SARS-CoV-2 vaccination. *BMJ Case Rep.* 2021;14:e246701.
42. Osowicki J, Morgan H, Harris A, Crawford NW, BATTERY JP, Kiers L. Guillain-Barré Syndrome in an Australian State Using Both mRNA and Adenovirus-Vector SARS-CoV-2 Vaccines. *Ann Neurol.* 2021;90:856–8.
43. Min YG, Ju W, Ha YE, Ban JJ, Lee SA, Sung JJ, et al. Sensory Guillain-Barre syndrome following the ChAdOx1 nCoV-19 vaccine: Report of two cases and review of literature. *J Neuroimmunol.* 2021;359:577691, <http://dx.doi.org/10.1016/j.jneuroim.2021.577691>.

Bibliografía recomendada

44. Fan BE, Shen JY, Lim XR, Tu TM, Chang CCR, Khin HSW, et al. Cerebral venous thrombosis post BNT162b2 SARS-CoV-2 vaccination: mRNA. black swan A. *Am Event J Hematol.* 2021;96:E357–61.
45. Graf T, Thiele T, Klingebiel R, Greinacher A, Rüdiger W. Immediate high-dose intravenous immunoglobulins followed by direct thrombin-inhibitor treatment is crucial for survival in Sars-Covid-19-adenoviral vector vaccine-induced immune thrombotic thrombocytopenia VITT with cerebral sinus venous and portal vein t. *J Neurol.* 2021;268:4483–5, <http://dx.doi.org/10.1007/s00415-021-10599-2>.
46. Ikenberg B, Demleitner AF, Thiele T, Wiestler B, Götze K, Mößner G, et al. Cerebral venous sinus thrombosis after 19 vaccination with a misleading first cerebral MRI scan. *Stroke Vasc Neurol.* 2021;6:e001095.
47. Kenda J, Lovrić D, Škerget M, Milivojević N. Treatment of ChAdOx1 nCoV-19 Vaccine-Induced Immune Thrombotic Thrombocytopenia Related Acute Ischemic Stroke. *J Stroke Cerebrovasc Dis.* 2021;30:106072.
48. Kotal R, Jacob I, Rangappa P, Rao K, Hosurkar G, Anumula SK, et al. A rare case of vaccine-induced immune thrombosis and thrombocytopenia and approach to management. *Surg Neurol Int.* 2021;12:408.
49. Maramattom BV, Moidu FM, Varikkottil S, Syed AA. Cerebral venous sinus thrombosis after ChAdOx1 vaccination: The first case of definite thrombosis with thrombocytopenia syndrome from India. *BMJ Case Rep.* 2021;14:e246455.
50. Schultz NH, Sørvoll IH, Michelsen AE, Munthe LA, Lund-Johansen F, Ahlen MT, et al. Thrombosis and Thrombocytopenia after ChAdOx1 nCoV-19 Vaccination. *N Engl J Med.* 2021;384:2124–30.

51. Sorensen ALT, Rolland M, Hartmann J, Harboe ZB, Roed C, Jensen TO, et al. A case of thrombocytopenia and multiple thromboses after vaccination with ChAdOx1 nCoV-19 against SARS-CoV-2. *Blood Adv.* 2021;5:2569–74.
52. Tiede A, Sachs UJ, Czwalińska A, Werwitzke S, Bikker R, Krauss JK, et al. Prothrombotic immune thrombocytopenia after COVID-19 vaccination. *Blood.* 2021;138:350–3.
53. Yagi Y, Asami Y, Kyoya M, Yokota T. Cerebral venous sinus thrombosis after mRNA-based COVID-19 vaccination. *Neurol Sci.* 2022;43:41–3, <http://dx.doi.org/10.1007/s10072-021-05714-0>.
54. Bayas A, Menacher M, Christ M, Behrens L, Rank A, Naumann PM. Bilateral superior ophthalmic vein thrombosis, ischaemic stroke, and immune thrombocytopenia after ChAdOx1 nCoV-19 vaccination. *Lancet.* 2021;397:e11, [http://dx.doi.org/10.1016/S0140-6736\(21\)00872-2](http://dx.doi.org/10.1016/S0140-6736(21)00872-2).
55. Blauenfeldt RA, Kristensen SR, Ernstsens SL, Christina C, Kristensen H, Simonsen CZ, et al. Thrombocytopenia with acute ischemic stroke and bleeding in a patient newly vaccinated with an adenoviral vector-based COVID-19 vaccine. *J Thromb Haemost.* 2021;19:1771–5.
56. Mélo ML, De S Jr, Lopes DP. Large hemorrhagic stroke after ChAdOx1 nCoV-19 vaccination: A case report. *Acta Neurol Scand.* 2021;144:717–8.
57. Maniscalco GT, Manzo V, di Battista ME, Salvatore S, Moreggia O, Scavone C, et al. Severe Multiple Sclerosis Relapse After COVID-19 Vaccination: A Case Report. *Front Neurol.* 2021;12:72150272150213.
58. Mirmosayyeb O, Bagherieh S, Shaygannejad V. Acute CNS demyelination in a subject with cerebellar ataxia following the first dose of COVID-19 vaccine; a case report. *Hum Vaccines Immunother.* 2021;17:4099–101, <http://dx.doi.org/10.1080/21645515.2021.1971920>.
59. Miyae N, Yoshida A, Yamanishi Y, Tada S, Ando R, Hosokawa Y, et al. A Case of Refractory Longitudinally Extensive Transverse Myelitis after Severe Acute Respiratory Syndrome Coronavirus 2 Vaccination in a Japanese Man. *Intern Med.* 2022;61:739–42.
60. Ozgen G, Buse K, Ari C, Guler C, Kemal M. Acute disseminated encephalomyelitis - like presentation after an inactivated coronavirus vaccine. *Acta Neurol Belg.* 2021;121:1089–91, <http://dx.doi.org/10.1007/s13760-021-01699-x>.
61. Pagenkopf C, Südmeyer M. A case of longitudinally extensive transverse myelitis following vaccination against Covid-19. *J Neuroimmunol.* 2021;358:577606, <http://dx.doi.org/10.1016/j.jneuroim.2021.577606>.
62. Permezel F, Borojevic B, Lau S, de Boer HH. Acute disseminated encephalomyelitis (ADEM) following recent Oxford/AstraZeneca COVID-19 vaccination. *Forensic Sci Med Pathol.* 2022;1:74–9, <http://dx.doi.org/10.1007/s12024-021-00440-7>.
63. Sepahvand M, Yazdi N, Rohani M, Emamikhah M. Cervical longitudinally extensive myelitis after vaccination with inactivated virus-based COVID-19 vaccine. *Radiol Case Reports.* 2022;17:303–5, <http://dx.doi.org/10.1016/j.radcr.2021.10.053>.
64. Shimizu M, Ogaki K, Nakamura R, Kado E, Nakajima S, Kurita N, et al. An 88-year-old woman with acute disseminated encephalomyelitis following messenger ribonucleic acid-based COVID-19 vaccination. *eNeurologicalSci.* 2021;25:100381.
65. Takenaka T, Matsuzaki M, Fujiwara S, Hayashida M, Suyama H, Kawamoto M. Myeloperoxidase anti-neutrophil cytoplasmic antibody positive optic perineuritis after mRNA coronavirus disease-19 vaccine. *QJM.* 2021;114:737–8.
66. Toljan K, Amin M, Kunchok A, Ontaneda D. New diagnosis of multiple sclerosis in the setting of mRNA COVID-19 vaccine exposure. *J Neuroimmunol.* 2022;362:577785, <http://dx.doi.org/10.1016/j.jneuroim.2021.577785>.
67. Şimşek Erdem N, Demirci S, Özel T, Mamadova K, Karaali K, Tuğba Çelik H, et al. Acute transverse myelitis after inactivated COVID-19 vaccine. *Idegyogy Sz.* 2021;57:273–6.
68. Vegezzi E, Ravaglia S, Buongarzone G, Bini P, Diamanti L, Gastaldi M, et al. Acute myelitis and ChAdOx1 nCoV-19 vaccine: Casual or causal association? *J Neuroimmunol.* 2021;359:577686, <http://dx.doi.org/10.1016/j.jneuroim.2021.577686>.
69. Vogrig A, Janes F, Gigli GL, Curcio F, del Negro I, D’Agostini S, et al. Acute disseminated encephalomyelitis after SARS-CoV-2 vaccination. *Clin Neurol Neurosurg.* 2021;208:106839, <http://dx.doi.org/10.1016/j.clineuro.2021.106839>.
70. Fujikawa P, Shah FA, Braford M, Patel K, Madey J. Neuromyelitis Optica in a Healthy Female After Severe Acute Respiratory Syndrome Coronavirus 2 mRNA-1273 Vaccine. *Cureus.* 2021;13:e17961.
71. Ghosh R, Dutta SMG. “Wine Glass” sign following COVID-19 vaccination in a previously healthy adult. *Neurología.* 2022, <http://dx.doi.org/10.1016/j.nrl.2022.01.003>.
72. Havla J, Schultz Y, Zimmermann H, Hohlfeld R, Danek A, Kümpfel T. First manifestation of multiple sclerosis after immunization with the Pfizer-BioNTech COVID-19 vaccine. *J Neurol.* 2022;269:55–8, <http://dx.doi.org/10.1007/s00415-021-10648-w>.
73. Hsiao Y, Tsai M, Chen Y, Hsu C. Acute Transverse Myelitis after COVID-19 Vaccination. *Medicina (Kaunas).* 2021;57:10101017.
74. Kania K, Ambrosius W, Tokarz Kupczyk E, Kozubski W. Acute disseminated encephalomyelitis in a patient vaccinated against SARS-CoV-2. *Ann Clin Transl Neurol.* 2021;8:2000–3.
75. Khayat-Khoei M, Bhattacharyya S, Katz J, Harrison D, Tauhid S, Brusio P, et al. COVID-19 mRNA vaccination leading to CNS inflammation: A case series. *J Neurol.* 2022;269:1093–106, <http://dx.doi.org/10.1007/s00415-021-10780-7>.
76. Malhotra HS, Gupta P, Prabhu V, Garg RK, Dandu H, Agarwal V. COVID-19 vaccination-associated myelitis. *QJM.* 2021;114:591–3.
77. Takata J, Durkin SM, Wong S, Zandi MS, Swanton JK, Corrah TW. A case report of ChAdOx1 nCoV-19 vaccine-associated encephalitis. *BMC Neurol.* 2021;21:485, <http://dx.doi.org/10.1186/s12883-021-02517-w>.
78. Torrealba-Acosta G, Martin JC, Huttenbach Y, Garcia CR, Sohail MR, Agarwal SK, et al. Acute encephalitis, myoclonus and Sweet syndrome after mRNA-1273 vaccine. *BMJ Case Rep.* 2021;14:e243173.
79. Chan AC, Tan BY, Goh Y, Tan SS, Tambyah PA. Aseptic meningitis after BNT-162b2 COVID-19 vaccination. *Brain, Behav Immun-Heal.* 2022;19:100406, <http://dx.doi.org/10.1016/j.bbih.2021.100406>.
80. Saito K, Shimizu T, Suzuki-Inoue K, Ishida T, Wada Y. Aseptic meningitis after vaccination of the BNT162b2 mRNA COVID-19 vaccine. *Neurol Sci.* 2021;42:4433–5, <http://dx.doi.org/10.1007/s10072-021-05543-1>.
81. Dalwadi V, Hancock D, Ballout AA, Geraci A. Axonal-Variant Guillain-Barre Syndrome Temporally Associated With mRNA-Based Moderna SARS-CoV-2 Vaccine. *Cureus.* 2021;13:e18291.
82. Kanabar G, Wilkinson P. Guillain-Barré syndrome presenting with facial diplegia following COVID-19 vaccination in two patients. *BMJ Case Rep.* 2021;14:e244527.
83. McKean N, Chircop C. Guillain-Barré syndrome after COVID-19 vaccination. *BMJ Case Rep.* 2021;14:e244125.
84. Oo WM, Giri P, de Souza A. AstraZeneca COVID-19 vaccine and Guillain-Barré Syndrome in Tasmania: A causal link? *J Neuroimmunol.* 2021;360:577719, <http://dx.doi.org/10.1016/j.jneuroim.2021.577719>.
85. Patel SU, Khurram R, Lakhani A, Quirk B. Guillain-Barre syndrome following the first dose of the chimpanzee

- adenovirus-vectored COVID-19 vaccine. *ChAdOx1. BMJ Case Rep.* 2021;14:1–5.
86. Rao SJ, Khurana S, Murthy G, Dawson ET, Jazebi N, Haas CJ. A case of Guillain–Barre syndrome following Pfizer COVID-19 vaccine. *J Community Hosp Intern Med Perspect.* 2021;11:597–600, <http://dx.doi.org/10.1080/20009666.2021.1954284>.
87. Trimboli M, Zoleo P, Arabia G, Gambardella A. Guillain-Barré syndrome following BNT162b2 COVID-19 vaccine. *Neurol Sci.* 2021;42:4401–2, <http://dx.doi.org/10.1007/s10072-021-05523-5>.
88. Tutar NK, Eyigürbüz T, Yildirim Z, Kale N. A variant of Guillain-Barre syndrome after sars-cov-2 vaccination: Amsan. *Idegyogy Sz.* 2021;74:286–8.
89. Alessandro N, de Marchi F, Cecchin M, de Paoli I, Onorato S, Pettinaroli R, et al. A case of acute demyelinating polyradiculoneuropathy with bilateral facial palsy after ChAdOx1 nCoV-19 vaccine. *Neurol Sci.* 2021;19:4747–9, <http://dx.doi.org/10.1007/s10072-021-05467-w>.
90. Cellina M, D'Arrigo A, Floridi C, Oliva G, Carrafiello G. Left Bell's palsy following the first dose of mRNA-1273 SARS-CoV-2 vaccine: A case report. *Clin Imaging.* 2022;82:1–4, <http://dx.doi.org/10.1016/j.clinimag.2021.10.010>.
91. Manea MM, Dragoş D, Enache I, George A, Tuta S. Multiple cranial nerve palsies following COVID. Case report. *Acta Neurol Scand.* 2022;145:257–9.
92. Obermann M, Krasniqi M, Ewers N, Fayad J, Haeberle U. Bell's palsy following COVID-19 vaccination with high CSF antibody response. *Neurol Sci.* 2021;42:4397–9, <http://dx.doi.org/10.1007/s10072-021-05496-5>.
93. Kim SIL, Seok HY, Yi J. Leg paralysis after AstraZeneca COVID-19 vaccination diagnosed as neuralgic amyotrophy of the lumbosacral plexus: A case report. *J Int Med Res.* 2021;49:1–5.
94. Mahajan S, Zhang F, Mahajan A, Zimnowodzk S. Parsonage Turner syndrome after COVID-19 vaccination. *Muscle Nerve.* 2021;64:E3–4.
95. Vitturi BK, Grandis M, Beltramini S, Orsi A, Schenone A, Icardi G, et al. Parsonage-Turner syndrome following coronavirus disease 2019 immunization with ChAdOx1-S vaccine: A case report and review of the literature. *J Med Case Rep.* 2021;15:589.
96. Ercoli T, Lutzoni L, Orofino G, Muroli A, Defazio G. Functional neurological disorder after COVID-19 vaccination. *Neurol Sci.* 2021;42:3989–90, <http://dx.doi.org/10.1007/s10072-021-05504-8>.
97. Fukuoka H, Fukuoka N, Kibe T, Tubbs RS, Iwanaga J. Oral Herpes Zoster Infection Following COVID-19 Vaccination?: A Report of Five Cases Case Presentation. *Cureus.* 2021;13:e19433.
98. Iwanaga J, Fukuoka H, Fukuoka N, Yutori H, Ibaragi S, Tubbs RS. A narrative review and clinical anatomy of herpes zoster infection following COVID-19 vaccination. *Clin Anat.* 2022;35:45–51.